This is a digital copy of a book that was preserved for generations on library shelves before it was carefully scanned by Google as part of a project to make the world's books discoverable online.

It has survived long enough for the copyright to expire and the book to enter the public domain. A public domain book is one that was never subject to copyright or whose legal copyright term has expired. Whether a book is in the public domain may vary country to country. Public domain books are our gateways to the past, representing a wealth of history, culture and knowledge that's often difficult to discover.

Marks, notations and other marginalia present in the original volume will appear in this file - a reminder of this book's long journey from the publisher to a library and finally to you.

Usage guidelines

Google is proud to partner with libraries to digitize public domain materials and make them widely accessible. Public domain books belong to the public and we are merely their custodians. Nevertheless, this work is expensive, so in order to keep providing this resource, we have taken steps to prevent abuse by commercial parties, including placing technical restrictions on automated querying.

We also ask that you:

+ *Make non-commercial use of the files* We designed Google Book Search for use by individuals, and we request that you use these files for personal, non-commercial purposes.
+ *Refrain from automated querying* Do not send automated queries of any sort to Google's system: If you are conducting research on machine translation, optical character recognition or other areas where access to a large amount of text is helpful, please contact us. We encourage the use of public domain materials for these purposes and may be able to help.
+ *Maintain attribution* The Google "watermark" you see on each file is essential for informing people about this project and helping them find additional materials through Google Book Search. Please do not remove it.
+ *Keep it legal* Whatever your use, remember that you are responsible for ensuring that what you are doing is legal. Do not assume that just because we believe a book is in the public domain for users in the United States, that the work is also in the public domain for users in other countries. Whether a book is still in copyright varies from country to country, and we can't offer guidance on whether any specific use of any specific book is allowed. Please do not assume that a book's appearance in Google Book Search means it can be used in any manner anywhere in the world. Copyright infringement liability can be quite severe.

About Google Book Search

Google's mission is to organize the world's information and to make it universally accessible and useful. Google Book Search helps readers discover the world's books while helping authors and publishers reach new audiences. You can search through the full text of this book on the web at `http://books.google.com/`

Digitized by Google

Per 1542 e 233

Digitized by Google

Digitized by Google

Digitized by Google

Digitized by Google

Digitized by Google

RECUEIL

D'OPHTALMOLOGIE

Digitized by Google

PARIS. IMPRIMERIE ÉMILE MARTINET, RUE MIGNON, 2.

Digitized by Google

RECUEIL
D'OPHTALMOLOGIE

PARAISSANT TOUS LES MOIS

SOUS LA DIRECTION DES DOCTEURS

GALEZOWSKI
Professeur libre d'ophtalmologie à Paris.

CUIGNET
Médecin principal à l'hôpital de Lille.

AVEC LE CONCOURS DE MM.

RICHET
Professeur à la Faculté de Paris.

GOSSELIN
Professeur à la Faculté de Paris.

LOURENÇO
Profess. libre d'ophtalmologie à Rio-de-Janeiro.

COLLABORATEURS PRINCIPAUX

GUENEAU DE MUSSY, médecin de l'Hôtel-Dieu.
GARIEL, professeur agrégé à la Faculté de Paris.
DAGUENET, médecin-major à Besançon.
CUSCO, chirurgien de l'Hôtel-Dieu.
L. LABBÉ, chirurgien de la Pitié.
BOGGS, de la Faculté de Paris, membre du Collège royal de Londres.
TRÉLAT, professeur à la Faculté de Paris.
ALF. FOURNIER, médecin de Saint-Louis.
LOUIS THOMAS, professeur à Tours.
HACHE, docteur de la Faculté de Paris.
E. MARTIN (de Marseille).
BAUDON, médecin-major à Avesnes.
YVERT, médecin aide-major.
Dr MENGIN, à Caen.
CHEVALLEREAU, ancien interne des hôpitaux de Paris.
Dr PARENT, chef de clinique.

SECRÉTAIRE DE LA RÉDACTION : LE DOCTEUR YVERT

TROISIÈME SÉRIE. — DEUXIÈME ANNÉE. 1880

PARIS
LIBRAIRIE GERMER BAILLIÈRE ET Cie
108, BOULEVARD SAINT-GERMAIN
Au coin de la rue Hautefeuille

1880

Digitized by Google

Digitized by Google

RECUEIL

D'OPHTALMOLOGIE

RADCLIFFE LIBRARY UNIVERSITY MUSEUM OXFORD 17 FEB 80

SYMPATHIES OCULAIRES.

Par le Dr CUIGNET.

Dans le cadre des troubles et affections qui se rattachent à des actions sympathiques exercées par un œil malade, les auteurs n'ont jusqu'à présent compris que des effets d'un seul ordre, qui sont ceux résultant de l'influence d'un œil souffrant sur son congénère exempt jusque-là de tout malaise propre. Ce point de vue est trop restreint; il est loin d'embrasser toutes les sympathies physiologiques, ultra-physiologiques et pathologiques qui peuvent naître autour du point d'où elles rayonnent pour aller en affecter d'autres.

Ainsi, outre les sympathies d'œil à œil, il y en a qui s'observent dans le même œil, d'un des éléments à un autre élément de cet œil.

Il y en a d'autres qui d'un œil malade s'éveillent dans des éléments extrinsèques ou même dans des organes voisins.

Enfin il y en a qui, provenant d'organes et d'affections plus ou moins éloignés peuvent frapper un œil ou les deux yeux d'une manière plus ou moins grave.

Cela nous fait donc quatre espèces d'actions et d'effets sympathiques au lieu d'une seule :

1° Sympathies réciproques ;

2° Sympathies propres;

3° Sympathies de l'œil sur d'autres organes;

4° Sympathies d'autres organes sur l'œil.

Nous justifierons ces quatre espèces par des exemples appropriés.

Digitized by Google

1° Sympathies réciproques. — Leur existence n'a pas besoin de nouveaux témoignages. Mais nous devons rappeler que dans un article publié au *Recueil d'ophtalmologie* nous avons eu soin de diviser cette espèce en deux variétés très distinctes l'une de l'autre : la première comprenant les troubles sympathiques, la seconde comprenant les affections du même genre ; préludant ainsi, dans un premier travail, à une division et à une classification plus exacte et plus méthodique des sympathies oculaires. Ajoutons que le qualificatif ajouté par nous pour caractériser cette première espèce s'exprimant en grec par le mot αλληλω, qui indique la réciprocité, on pourrait donner à ce premier groupe le nom d'allélosympathies.

2° Sympathies propres. — On pourrait aussi donner à ce groupe le nom d'idiosympathies, le mot ιδιος indiquant une chose personnelle, exclusive à l'objet en question. Cette espèce n'a point encore été indiquée par les auteurs ; il suffira d'en citer des exemples pour que cette omission soit reconnue e pour que l'on rattache à leur véritable origine des faits pathologiques inexpliqués jusqu'à présent. Répétons que ces sympathies propres ont lieu dans un seul œil, entre un élément antérieurement malade et un autre exempt de toute cause propre de souffrance, de tout motif autre que celui qu'on entend par le terme sympathie. Les exemples que nous pouvons citer sont assez nombreux et de plusieurs espèces.

A. Et d'abord on sait que beaucoup de maladies de l'œil provoquent une sécrétion abondante de larmes par une action sympathique sur la glande lacrymale ; ainsi les corps étrangers de la conjonctive et de la cornée, les granulations, les kératites, les iritis, les douleurs ciliaires, la photophobie, l'application assidue de la vision chez les hypermétropes et astigmates provoquent une formation et une sortie ordinairement abondantes de larmes dans l'œil même qui est atteint d'une de ces diverses affections. Ce sont, il est vrai, des larmoiements sympathiques qui naissent et disparaissent avec le mal originel et qui ne doivent figurer qu'à titre de troubles ; mais il n'est pas douteux que cette sympathie n'engendre une véritable maladie dans les voies lacrymales, car M. Badal rattache à des ano-

Digitized by Google

malies de la réfraction une bonne part des obstructions lacrymales qui pullulent dans toutes les consultations ophtalmogiques.

B. La photophobie est encore un trouble résultant assez souvent d'une sympathie entre un point malade de l'œil et le système nerveux sensitif de cet organe. La blépharite l'excite parfois à un degré véritablement excessif; tel le cas de cette dame qui, au début et pendant l'état subaigu d'une blépharite herpétique à laquelle elle est fort sujette, est prise d'une photophobie telle que, vivant dans une chambre absolument noire, elle ne peut même porter le regard vers le trou de la serrure et le bas de la porte de sa chambre, parce qu'elle y rencontre quelques lueurs de jour pourtant bien faibles, mais insupportables. On sait du reste que les kératites et les iritis 'accompagnent d'une photophobie souvent excessive; elle existe également chez les hypermétropes, les astigmates, chez quelques myopes. Il est bien certain que la photophobie, dans chacun de ces cas, dépend exclusivement d'une action sympathique et non d'une affection propre de la rétine.

C. Des photopsies peuvent aussi se produire par cette même réaction sympathique d'un élément malade de l'œil sur un autre élément sain du même œil. Dans cet ordre de phénomènes on constate assez fréquemment, soit par le dire des malades, soit par l'interrogation ou les épreuves appropriées, des perceptions phosphéniennes plus vives et plus facilement obtenues, parfois même spontanées, dans un œil atteint d'une simple irritation ou d'une maladie superficielle. Mais ce qui est plus démonstratif de l'effet sympathique, c'est la présence de lueurs brillantes, de points éclairés, de zigzags, de petits éclairs dans un œil atteint de conjonctivite ordinaire, ou de corps étranger roulant depuis quelque temps dans la cavité conjonctivale. Tout au début de la conjonctivite purulente dont j'ai été atteint à Alger en 1868, à l'œil droit seul, j'observai le soir et dans la nuit principalement, ou quand je fermais les deux yeux, des points brillants comme des étoiles, naissant tout à coup, durant un ou quelques instants et s'éteignant pour faire place à d'autres. Ces photopsies ont été

Digitized by Google

bien plus vives, plus nombreuses, plus constantes lorsque la maladie se compliqua de kératite et d'iritis.

D. Troubles pupillaires. C'est un fait d'observation très commun que la contraction de la pupille d'un œil atteint de conjonctivite avec ou sans injection périkératique et surtout de kératite même récente, soit par corps étranger, soit par simple éraillure, plus souvent et plus sûrement encore par abcès de la cornée. De plus la contraction pupillaire s'accompagne d'une résistance plus grande et plus durable à la dilatation par les agents mydriatiques. Je crois avoir reconnu des cas dans lesquels la contraction est irrégulière, plus prononcée, par exemple, dans un point de la pupille en rapport avec un mal local de la cornée, vers sa périphérie ou à sa périphérie même. Enfin, je n'ai pu encore observer aucun cas de dilatation pupillaire ou mydriase par action sympathique.

E. Inflammations idiosympathiques. L'action d'un élément sur l'autre se manifeste quelquefois par des inflammations plus ou moins intenses; les plus fréquentes et les plus caractérisées s'observent dans l'iris par action de la cornée malade. En citant plus haut les effets sur la contractilité, je n'ai point entendu qu'il y eût la moindre inflammation sympathique dans l'iris; mais ces cas de phlegmasie peuvent aussi se produire. Ainsi j'ai reçu à l'hôpital du Dey, à Alger, un militaire affecté d'une iritis violente avec hypopyon par suite de la fixation, depuis environ douze heures, d'une petite paillette métallique au centre de la cornée, sans qu'il y eut eu choc violent, ni traitement intempestif, ni suppuration, ni trouble étendu de la membrane traumatisée. Il y a des suppurations de la cornée qui sont suivies, au bout d'un certain temps, d'iritis suppurée ou non par extension évidente de l'inflammation d'une membrane à l'autre, mais il en est aussi qui se compliquent du même accident sans que l'on puisse accuser une autre cause que la sympathie. En général on a fait jouer à l'explication des propagations par voisinage ou par continuité un rôle beaucoup trop fréquent aux dépens de celles par sympathie. C'est ainsi que les complications de méningite pendant une otite moyenne, de néphrite ou d'épididymite pen-

Digitized by Google

dant une uréthrite, ont trop souvent été expliquées par le mode de propagation à l'aide de la continuité des tissus, ou plutôt des intermédiaires. Nous sommes fortement disposé à croire que la sympathie, c'est-à-dire la propagation directe ou réflexe par les nerfs, joue plus souvent qu'on ne le croit le rôle d'extension du mal d'un point à un autre, d'un élément à un autre élément du même organe ou du même appareil. Pour l'œil ces actions sympathiques, déjà bien connues quand elles sont réciproques, c'est-à-dire d'un œil à l'autre, sont évidemment fréquentes aussi entre les éléments du même œil. Aussi n'hésitons-nous pas à considérer comme des effets sympathiques ces cas d'iritis survenant peu après la déclaration d'une kératite suppurée, peu étendue, centrale, sans symptômes périphériques reliant la cornée à l'iritis, sans signes de phlébite, ni d'artérite, ni de lymphangite, ni d'érésipèle, ni de périnévrite capables d'expliquer suffisamment la propagation rapide, intense de la maladie de la cornée à l'iris. Dans bien des cas on ne peut même accuser une influence diathésique syphilitique, rhumatismale ou scrofuleuse, et il ne reste absolument que la sympathie qui donne une raison plausible de la complication. Peut-on expliquer autrement l'influence d'un cathétérisme uréthral sur la production d'une néphrite subite et intense ou d'une cystite grave? De même pour l'œil, des sympathies entre éléments du même organe y excitent des troubles et des altérations diverses.

F. Troubles d'accommodation. Il n'est pas jusqu'au système accommodateur qui ne puisse être influencé par l'état morbide de quelques éléments anatomiques voisins, notamment de la conjonctive. Le trouble visuel déclaré par les malades ne dépend pas toujours de la couche muqueuse ou purulente étendue par les paupières à la surface de la cornée, ni à la macération et à la desquamation épithéliale, car d'abord il ne disparaît pas complètement après un lavage parfait de la surface de l'œil, ensuite il se prolonge quelquefois pendant des semaines après la guérison de la conjonctivite. Enfin l'on trouve qu'il s'atténue beaucoup ou même disparaît par l'apposition d'un verre convexe d'un numéro qui peut varier, ou d'un

Digitized by Google

concave léger. Il y aurait donc un spasme ou un relâchement de l'accommodation, dans la conjonctivite, chez certaines personnes ; on peut aussi admettre pour certains cas l'hypersécrétion ou la diminution de sécrétion intra-oculaire, absolument comme il y a tantôt hypersécrétion lacrymale et abondance de larmes, tantôt diminution de sécrétion et sensation avec réalité de desséchement des surfaces muqueuses ; or ces variations de liquide intra-oculaire en entraînent dans la tension et par suite dans la réfraction, d'où des signes de myopie ou d'hypermétropie, ou de fatigue d'accommodation dus à la sympathie entre la conjonctive malade et le muscle accommodateur.

G. Enfin on signale dans l'œil des complications d'amblyopie ou d'amaurose avec atrophie de la papille, dont quelques-unes ont été déjà reconnues et expliquées par des actions sympathiques. C'est ainsi que le docteur Desmarres explique certains affaiblissements visuels avec atrophie du nerf optique par l'effet lent et progressif d'une obstruction et plus particulièrement d'une tumeur lacrymale. Je l'ai entendu citer des exemples de cette nature, et il a, si je ne me trompe, relaté une ou quelques observations de cette espèce dans son excellent ouvrage d'ophtalmologie. C'est encore à lui que la science doit la remarque faite à propos des complications des opérations de cataracte ; il signale l'invasion subite d'une amblyopie qui ne tarde pas à se convertir en une amaurose complète après l'opération par abaissement, et il ne l'explique ni par une irido-choroïdite, ni par un décollement de la rétine, ni par une névrite idiopathique ou par extension, mais par un processus atrophique du nerf optique qui ne tarde pas à en montrer les signes propres à l'ophtalmoscope. C'est un accident qui peut, par son étiologie et sa nature, être comparé ou même identifié à celui qui se passe dans certains cas de sympathie réciproque, où l'on voit tout à coup l'œil jusque-là sain se prendre d'un affaiblissement qui progresse rapidement, ou même d'une amaurose subite dont on a bientôt l'explication en voyant la papille passer au blanc et s'atrophier. Je rattacherai volontiers à la même étiologie certaines névri-

Digitized by Google

tes ou des scléroses optiques que l'on observe pendant le cours parfois très prolongé d'iritis chroniques dont la marche à retours plus ou moins distancés, à progrès d'amblyopie, semble ne s'être compliquée ni de dacryocystite, ni de choroïdite, de sorte qu'entre la maladie qui s'est déclarée dans un élément antérieur de l'œil et celle qui se manifeste dans un élément profond il n'y a eu aucun intermédiaire matériellement atteint, et que l'on est obligé de supposer et d'admettre une relation, non par continuité, mais par sympathie entre la première et la seconde.

Les exemples que nous venons de citer démontrent suffisamment l'influence idiosympathique que les différents éléments d'un même œil peuvent exercer l'un sur l'autre. Il y a donc des sympathies réciproques, d'un œil à l'autre, ainsi que nous l'avons dit, et des sympathies propres, entre composants du même œil. Ces deux espèces constituent la première partie de celles que nous réunissons sous la dénomination générale de sympathies oculaires ou ophtalmiques; elles sont intrinsèques. Il nous reste à étudier la seconde partie, comprenant : 1° les influences exercées par un œil malade sur le dehors, 2° celles qui se transmettent du dehors à l'œil ou aux yeux. Ce sont des sympathies extrinsèques, les unes rayonnant de l'œil vers les éléments, ou organes, ou appareils voisins : elles sont divergentes; les autres rayonnant d'un élément, d'un organe ou d'un appareil voisin vers l'œil ou les yeux : elles sont convergentes.

1° Dans la première catégorie d'influences, c'est-à-dire celles qui vont d'un œil malade à un organe ou appareil placé a distance, nous avons peu de faits à noter. Cependant il y en à un très fréquent, très accentué et remarquable : c'est la transmission des douleurs de l'œil malade à toutes les branches de la 5e paire et même à l'occipital. La névropathie a son origine dans les filets ciliaires et, de là, elle passe dans la branche ophtalmique jusqu'au ganglion du trijumeau, d'où elle s'étend aux autres branches jusqu'à leurs extrémités. Évidemment, il ne se produit ici que des effets de sympathie, les uns directs, les autres réflexes; car malgré que ce nerf si com-

Digitized by Google

posé semble être un appareil unique, on n'admettra pas que l'irritation qui fait souffrir les filets ciliaires se transmette à tout l'appareil par inflammation. Une sympathie à distance, plus accusée encore, est celle qui s'opère entre l'œil et le gros rameau occipital du même côté dans les cas de choroïdite, de glaucome, même d'iritis.

D'autre part j'ai vu un cas d'obstruction lacrymale donner lieu à des accès de névralgie trifaciale du même côté, si intense et si rebelle que les moyens les plus variés, les plus énergiques, les plus puissants n'avaient même pu l'atténuer, et qu'elle ne disparut que par la dilatation d'abord forcée, puis continuée et maintenue des voies lacrymales, obstruées chroniquement et assez malades.

Enfin nous devons signaler, comme effet du même genre, la céphalalgie accusée par bien des personnes ayant une affection chronique des yeux, ainsi des granulations ou une conjonctivite habituelle par obstruction lacrymale.

La céphalée dont se plaignent ces malades n'est pas une névropathie des nerfs frontaux ; elle ne siège ni à la peau, ni dans les muscles, ni dans les os, mais bien dans la tête elle-même, à la région frontale, et elle s'atténue puis disparaît au fur et à mesure de l'amélioration et de la guérison de la maladie oculaire qui servait de foyer d'irradiation sympathique vers la substance cérébrale même.

2° Plus variées et plus fréquentes sont les influences de souffrances voisines ou plus ou moins éloignées sur l'œil ou sur les deux yeux. Ainsi les troubles de dentition, de digestion, de parturition réagissent souvent sur l'organe visuel et donnent lieu à des états pathologiques ou à des perturbations éventuelles dont nous allons indiquer les plus ordinaires.

A. L'évolution dentaire, dans le jeune âge, provoque quelquefois, ainsi que l'a démontré notre ami le docteur Galezowski, des phlyctènes périkératiques et kératiques, même des abcès de la cornée, tout à fait en rapport d'origine, de suite, de cessation ou de retour avec les phases successives de ces évolutions dans les différentes espèces de dents. Plus tard et jusque dans un âge avancé, les caries dentaires, les

Digitized by Google

phlegmons et abcès provoquent parfois des accidents d'une autre nature, plus graves et plus rebelles, dont Galezowski et le docteur Mengin, son chef de clinique, ont cité des exemples. Il n'est pas de médecin ophtalmologiste qui ne connaisse, n'ait vu par lui-même ou du moins n'admette ces accidents de sympathie, dont le principal attaque le nerf optique, soit sous forme de névrite, soit sous forme d'altération trophique. J'ai eu occasion d'observer un cas de ce genre dans le courant de cette année : un frère de l'institution congréganiste de Baucamp perdait la vue de l'œil gauche, avec atrophie progressive de la papille ; il me consulta et je lui donnai le conseil de se faire extraire au plus tôt trois racines de molaires de la mâchoire supérieure du côté gauche ; il tarda à s'exécuter ; aussi l'amblyopie continua-t-elle à progresser. Mais dès qu'il eut subi l'opération, l'affaiblissement visuel s'arrêta ; au bout de quelques mois il constata une amélioration évidente, et je viens moi-même, après un peu moins d'une année depuis la première consultation, de vérifier sur ce frère, non seulement le retour presque complet de la vision, mais encore la reconstitution de la papille à l'état normal sous le rapport de sa coloration, du nombre, du volume et de la teinte de ses vaisseaux. Enfin les douleurs de dents se propagent quelquefois aux nerfs ciliaires par action sympathique, tantôt sous forme d'accès, tantôt sous celle de souffrance continue, d'autres fois sous celle de douleur nodale localisée dans l'un des principaux filets ciliaires, le supérieur externe, celui-là même que Horner cite comme le plus fréquemment atteint dans les sympathies réciproques, et dont la douleur est considérée par lui et certains ophtalmologistes trop pessimistes comme une indication instante, absolue, d'énucléation de l'œil sympathisant. Je rappelle ici que beaucoup de personnes névropathiques sont, par suite de leur diathèse ou des actions sympathiques de voisinage, très sujettes à des douleurs bulbaires siégeant plus particulièrement dans le filet ciliaire supérieur externe ; que ce filet offre un point nodal à l'union sclérotico-cornéenne, soit isolément, soit simultanément avec le frontal, qui a aussi un nœud douloureux

Digitized by Google

à son émergence. Avant d'enlever un œil plus ou moins sympathisé on fera bien de chercher et d'exiger d'autres signes et des indications plus précises que celle-là.

B. Les affections gastro-intestinales, notamment la dyspepsie, l'entérite chronique, auraient encore, selon Galezowski, le malencontreux effet de donner lieu à des névrites optiques, inflammatoires ou atrophiques.

C. La grossesse peut aussi agir sympathiquement sur la vision. J'ai eu occasion de rassurer une dame très inquiète par suite d'un affaiblissement visuel qu'elle éprouvait depuis le deuxième mois de sa grossesse ; elle l'exprimait en disant que de la croisée de sa chambre elle ne pouvait plus distinguer les rayons transversaux des persiennes de la maison faisant face, à environ 12 mètres, et qu'elle ne pouvait plus lire sa messe qu'en très gros caractères. Malgré qu'il n'existât aucune modification dans la pupille, je constatai l'existence d'une hypermétropie prononcée, due à un relâchement considérable de l'accommodation et exigeant des convexes de l'ancien n° 14 pour se neutraliser de près. Quelques semaines après son heureux accouchement, elle reprit sa vision telle qu'elle l'avait auparavant, c'est-à-dire normale et exempte de toute fatigue.

Conclusion. — On voit que les affections sympathiques se rapportant aux yeux sont bien plus nombreuses que celles que l'on est dans l'habitude de comprendre et d'étudier sous la dénomination d'ophtalmies et qu'elles exigent un nom plus compréhensif et un cadre plus étendu. Ce nom peut et doit être celui que nous avons mis en tête de cet article, c'est-à-dire : *sympathies oculaires*. Quant au cadre, il doit contenir les quatre classes de sympathies que nous venons de passer en revue. La plus importante est évidemment celle que nous avons intitulée *sympathies réciproques :* c'est l'ophtalmie sympathique des auteurs. C'est celle que nous avons étudiée, dans un article précédent, en critiquant le nom sous lequel elle est présentée, en indiquant ses deux espèces principales, l'une composée de simples troubles, l'autre de maladies véritables, et en proposant une classification contenant toutes

Digitized by Google

les variétés de ces deux espèces. Quant aux trois autres classes, telles que nous venons de les établir et de les nommer, il nous semble qu'aucun médecin ne saurait hésiter à en reconnaître l'existence ainsi que les rapports d'origine et de nature qui les rattachent les unes aux autres. Ainsi se trouve reconstitué, comme il l'est dans la nature et comme il doit l'être dans l'étude et dans l'enseignement, un groupe étendu et intéressant d'affections similaires réunies sous une dénomination générale, et subdivisées selon leurs principales espèces.

OBSERVATIONS CLINIQUES

Par le Dr MENGIN, médecin-major à Caen.

Névrotomie optico-ciliaire dans un cas d'irido-choroïdite ancienne, douloureuse, avec accidents sympathiques de l'autre œil. — Mme L..., 54 ans, se présente à notre consultation le 21 novembre; les renseignements sur sa santé antérieure et sur les accidents qu'elle a éprouvés sont les suivants. Elle s'est toujours bien portée et n'a jamais souffert des yeux. Ménopause il y a quatre ans. Il y a dix-huit mois environ, l'œil gauche devenait rouge et était aussitôt le siège de douleurs violentes qui s'irradiaient dans le front et dans le nez du côté malade; la vue se troublait en même temps, et ne tardait pas à se perdre définitivement. Cet état aigu dura cinq mois environ, pendant lesquels elle ne cessa d'être en proie à des douleurs très violentes qui l'empêchèrent, dit-elle, de goûter un seul instant de repos.

Elle fut traitée par des sangsues à la tempe, des collyres au nitrate d'argent, puis des vésicatoires. Les cinq premiers mois écoulés, tout sembla rentrer un peu dans le calme : les douleurs, toujours aussi insupportables, étaient du moins intermittentes. L'œil était très douloureux au toucher, car si par mégarde elle en approchait légèrement, soit en se lavant le

Digitized by Google

visage, soit autrement, elle en était instantanément avertie par des douleurs qui se réveillaient terribles, dans tout l'organe et dans le côté de la tête correspondant. Treize mois environ après le début de sa maladie, il y a donc environ cinq mois de cela, des symptômes morbides survinrent du côté droit; d'abord passagers et peu intenses, ils devinrent bientôt permanents et se manifestèrent sous deux formes principales : douleurs périorbitaires et frontales s'irradiant dans tout le côté droit du crâne, et photophobie continuelle.

C'est dans cet état que la malade vient nous consulter. L'œil gauche au premier abord, est plus petit que le droit, il y a une atrophie manifeste du globe; en examinant de plus près on voit à travers la conjonctive bulbaire comme une teinte grise ardoisée qui témoigne des altérations profondes dont la choroïde doit être le siège ; iris absolument terne, et comme spongieux, synéchies annulaires postérieures complètes avec une très petite pupille qui laisse apercevoir une cataracte capsulaire de teinte jaune verdâtre. Tels sont les signes qui imposent le diagnostic d'irido-cyclo-choroïdite. De plus, si on fait fermer les paupières et qu'on pratique la palpation, la malade, qui n'est nullement timorée, se plaint du moindre attouchement, qu'elle accuse d'être atrocement douloureux, et on constate en même temps un degré très avancé de ramollissement du globe. Voilà pour les symptômes objectifs. Quant aux phénomènes subjectifs, ils se résument pour ce côté en troubles névralgiques qui siègent dans l'œil, dans la région périorbitaire, dans le front et dans tout le crâne, y compris la région de la nuque ; douleurs névralgiques à peu près continuelles et présentant de temps en temps des exacerbations.

A droite, où les accidents ont éclaté il y a environ cinq mois, ils se produisent sous deux formes principales : douleurs affectant seulement les régions périorbitaires et hémi-crâniennes, et photophobie très prononcée. Même en l'absence du soleil qu'elle redoute très vivement, elle a une telle crainte de la lumière, qu'elle a contracté l'habitude d'avoir toujours, quand elle est dehors, son mouchoir à la main; elle le tient devant l'œil droit et s'en fait un abri protecteur. Nous prati-

Digitized by Google

quons l'examen ophtalmoscopique : milieux transparents et membranes profondes absolument normaux. Nous notons seulement un astigmatisme myopique composé; le méridien vertical est un peu plus myope. De loin A = 0 sans verre. Avec une dioptrie concave sphérique combinée avec une dioptrie concave cylindrique axe horizontal, A = $\frac{4}{10}$. De près elle lit facilement le n° 2, sans verre.

En présence de tels symptômes et aussi nettement accusés, l'énucléation de l'œil gauche s'imposait comme seule intervention. Mais la question actuellement pendante de la névrotomie optico-ciliaire, traitée récemment et d'une manière si complète et si intéressante par M. le docteur Redard, devait naturellement trouver son application dans ce cas, où elle était d'ailleurs absolument indiquée. L'opération est proposée à la malade et acceptée.

Elle est pratiquée le 30 novembre, à neuf heures du matin. La malade chloroformée, nous saisissons un pli de la conjonctive à 5 millimètres en dehors de la cornée, la muqueuse est ouverte suivant une incision verticale de 6 millimètres, et le centre de l'incision correspond exactement à la direction du méridien externe. Le lambeau externe, saisi avec une pince, est disséqué dans une longueur de quelques millimètres et le muscle droit externe mis à nu. Un strabotome est glissé sous le tendon et attiré autant que possible contre l'insertion sclérotícale du muscle. Une anse de fil est ensuite glissée sous le tendon et elle est solidement fixée très près de son insertion, qui est alors détachée au ras de la sclérotique. Les deux extrémités du fil sont armées d'aiguilles qui sont passées dans le lambeau externe de la conjonctive, et deux nœuds réunissent alors solidement la muqueuse à l'extrémité du tendon. Un aide relève les fils et par conséquent le paquet musculo-muqueux en dehors; saisissant alors la sclérotique avec une pince à fixer en dehors de la cornée, nous attirons l'œil en rotation en dedans, et à l'aide des ciseaux à énucléation, dont la courbure est exactement celle du globe oculaire, nous pénétrons le long de la sclérotique en la rasant et en pratiquant des incisions autant

Digitized by Google

que possible ne s'écartant pas du méridien externe, et qui permettent d'arriver rapidement jusqu'au nerf optique. Dès que nous sentons que l'extrémité des ciseaux mousses a butté contre le nerf, les lames des ciseaux sont légèrement écartées pour le saisir; puis, quand nous sentons qu'il est bien compris entre les deux lames, nous les enfonçons encore légèrement et pratiquons nettement et d'un coup sec la section du tronc vasculo-nerveux. Les ciseaux sont alors vivement retirés, et pour arrêter l'hémorragie qui apparaît immédiatement par la plaie conjonctivale externe, nous suturons cette plaie aussi rapidement que possible, passant les deux aiguilles dans la conjonctive péricornéenne et dans les tissus sous-jacents, en rasant la sclérotique : une aiguille est placée au côté supéro-externe, l'autre au côté inféro-externe de la cornée. Les deux fils sont noués ensemble, rapprochant ain le muscle coupé de son insertion et fermant hermétiquemen la plaie. Un linge gras, quelques bourdonnets de charpie trempés dans une solution d'acide phénique au centième, une bande fortement serrée, composent le pansement.

Une demi-heure après, n'apercevant aucune teinte rougeâtre sur le pansement et croyant toute hémorragie conjurée, nous laissons notre malade.

Le procédé employé diffère un peu de ceux que recommandent les auteurs, en cela que nous avons cherché à nous frayer le chemin le plus étroit possible pour arriver jusqu'au nerf optique, et qu'une fois que le toucher nous avait appris et convaincu que le nerf optique et par conséquent tous les nerfs ciliaires qui lui sont accolés étaient bien compris entre les branches des ciseaux, nous nous sommes contenté d'une seule, rapide et brusque incision ; bien convaincu que toute communication nerveuse était dès lors brisée. Toute notre préoccupation a dès lors été de suturer la plaie et de pratiquer au plus vite une compression qui put arrêter sûrement l'hémorragie.

Nous revoyons notre malade le soir à six heures, neuf heures après l'opération. Elle dit souffrir beaucoup dans l'œil ; mais des douleurs qu'elle éprouvait dans tout le crâne

Digitized by Google

il n'existe plus trace. De plus, nous approchons une lumière de son œil droit que le bandage monocle de l'œil gauche a laissé libre, et elle regarde la lumière sans gêne aucune. Ce premier résultat semble confirmer pleinement l'heureuse réussite de notre intervention.

Le lendemain 31 le pansement est levé. Chémosis péricornéen intense : le sang, qui repousse toute la périphérie cornéenne de la conjonctive, lui fait faire ainsi un bourrelet circulaire, épais de 1 à 2 millimètres, excepté au côté externe. La cornée est absolument insensible au contact des instruments. Nous l'invitons à suivre de l'œil droit un objet que nous promenons devant elle, et l'œil gauche prend part à ces mouvements; naturellement ils sont limités à gauche. Plus de douleurs péri-orbitaires et crâniennes. Insensibilité de la cornée.

Nous résumons les suites de l'observation en disant que le chémosis se résorbe en quatre jours ; les mouvements de cet œil se font tous les jours de mieux en mieux et nous les provoquons pendant une demi-minute chaque jour, dans l'intention, peut-être purement théorique il est vrai, d'empêcher toute tendance à une soudure entre les éléments nerveux sectionnés.

Le 9 décembre, dix jours après l'opération, la malade sort et reprend ses occupations. L'œil est simplement protégé par une mince couche d'ouate et quelques tours de bande quand elle est dehors; chez elle un simple bandeau flottant remplace ce pansement. Il n'y a plus le moindre chémosis, le sang commence à se résorber par place, les mouvements de cet œil sont presque aussi étendus que ceux de son congénère. Il n'existe plus la moindre trace de douleurs névralgiques, pas plus que de photophobie. La guérison peut, il nous semble du moins, être affirmée complète et définitive.

Mais cette névrotomie n'a en somme guéri et arrêté dans l'œil droit que des accidents sympathiques : photophobie et douleurs névralgiques, et non une ophtalmie sympathique qui n'existait pas encore. M. le docteur Redard dit à la fin de son travail que certaines des observations qu'il cite semblent

Digitized by Google

démontrer que la névrotomie a arrêté la marche de l'ophtalmie sympathique ; mais que l'action curative de cette opération reste encore à démontrer dans les cas d'ophtalmie sympathique grave. Telles n'étaient pas les conditions de notre malade ; mais si des cas plus graves se présentaient à notre observation, nous n'hésiterions pas à recourir à ce même procédé, quitte à pratiquer une énucléation dès que l'indication s'en montrerait urgente ; et nous nous estimerions trop heureux si nous pouvions apporter un modeste tribut à l'étude de cette si intéressante question.

Astigmatisme mixte à droite ; hypermétropique simple à gauche. — M. D..., 18 ans, collégien, a toujours eu assez bonne vue pour voir de loin ; mais de près il n'a jamais bien vu. C'est surtout lorsqu'il lit dans un livre imprimé en caractères fins qu'il éprouve ce phénomène, quand par exemple il fait des recherches dans un dictionnaire. Les caractères ne tardent pas à devenir embrouillés, il éprouve une fatigue dans les yeux, dans la région sus-orbitaire, et après une heure ou deux de travail, surtout le soir, il est souvent obligé de s'arrêter. Il a toujours été ainsi, dit-il; il ne se rappelle pas avoir éprouvé d'amélioration ou d'aggravation sensible dans son état; il a essayé maintes fois, mais sans résultat, de porter des lunettes.

Il n'a aucune tendance à loucher; pas d'insuffisance musculaire. Nous procédons immédiatement à l'examen ophtalmoscopique. D'abord, à l'éclairage latéral, rien à noter à droite ; à gauche on voit un léger nuage en dehors eten bas, qui empiète à peine sur le champ pupillaire quand la dilatation est moyenne. Au miroir seul, en employant le procédé de la kératoscopie que nous avons décrit dans ces colonnes (*Recueil* d'avril 1878), c'est-à-dire nous plaçant à 50 centimètres environ du malade, qui regarde un peu obliquement à sa gauche, et envoyant sur la cornée droite un cercle de lumière diffuse de telle façon que le centre de ce disque lumineux ne corresponde pas au centre de la pupille, mais que cette dernière soit cependant éclairée totalement ; projetant ainsi ce disque lumineux dans la direction des différents dia-

Digitized by Google

mètres de la cornée, il devient immédiatement évident que nous avons affaire à un astigmatisme mixte. En effet, en imprimant au miroir des mouvements de circumduction, nous constatons qu'en dehors et en haut, en dedans et en bas, la périphérie cornéenne est sombre, ombrée, tandis que les côtés supéro-interne et inféro-externe sont éclatants. Le diagnostic posé de la sorte a demandé à peine quelques secondes d'examen.

A gauche, on trouve un méridien également hypermétrope, il est dirigé de haut en bas et de dehors en dedans, parallèle au méridien myope de l'œil gauche; le reste de la cornée donne les signes de l'emmétropie.

De cet examen rapide ressort également que le degré de ces différentes amétropies est très faible; carles teintes périphériques ombrées qui sont le signe de l'hypermétropie sont assez étendues en surface et d'une nuance peu sombre; et d'un autre côté les teintes éclatantes qui indiquent la myopie sont restreintes comme étendue et d'un faible éclat.

Nous passons alors à l'examen à l'aide des échelles typographiques, pour corroborer le diagnostic et faire en même temps le choix des verres correcteurs.

O. D. de loin a une acuité $= \frac{3}{10}$, de près il lit le n° 2, mais en se fatiguant. Quand il regarde de loin le tableau des barres qui figurent les différents diamètres d'un cercle, l'œil gauche étant, bien entendu, fermé, il aperçoit mieux les barres obliquement dirigées de haut en bas et de dedans en dehors qu'il voit avec son méridien hypermétrope. On sait, en effet, qu'une ligne quelconque placée devant l'œil vient faire son image sur la rétine suivant une direction perpendiculaire à celle de la ligne. La kératoscopie nous ayant appris que son méridien myope l'est à un faible degré, nous plaçons devant cet œil un verre cylindrique concave de 1,50 dioptrie, axe dirigé obliquement de haut en bas et de dehors en dedans; et il voit alors toutes les barres à peu près aussi nettement. Ce verre cylindrique est alors placé dans les lunettes d'essai à monture graduée, et le maximum d'acuité est obtenu quand l'axe est dirigé en bas et en dedans à 30°; de loin A est alors égal

Digitized by Google

à $\frac{1}{10}$, tandis que sans verre il n'était que de $\frac{3}{10}$. Les zéros des montures placées sur le nez du sujet sont à la droite de l'observateur. Reste à corriger pour cet œil la vision de près : nous arrivons par le même procédé à placer dans la lunette un verre cylindrique convexe de 0,75 dioptries, axe dirigé à 135°, et il lit ainsi couramment le n° 1 de l'échelle, alors que sans verre il lisait péniblement le n° 2.

A gauche, un seul diamètre est à corriger, sans verre. A, de loin, est égal à $\frac{1}{10}$, et nous pensons ne devoir pas prescrire de verre pour la vision de loin, en raison du faible degré de l'hypermétropie. De près, il lit assez facilement le n° 2, mais se fatigue dès qu'il veut lire le n° 1. Avec un verre cylindrique convexe de 0,75 dioptries, axe à 45°, il lit couramment le n° 1, sans fatigue. Nous prescrivons ces verres, bien que notre jeune malade n'ait pas tardé à faire des réponses embrouillées et peu nettes dans le cours de l'examen par les échelles typographiques; nous le revoyons 15 jours après, et il déclare se trouver admirablement de l'emploi de ses lunettes.

La mère de ce jeune homme a une hypermétropie double, très forte, sans astigmatisme, au point qu'il lui faut des verres convexes sphériques de 2,50 dioptries pour voir au loin, et de 5 dioptries pour voir de près. Son père est emmétrope; il n'a ni frère ni sœur.

Cette observation nous a semblé curieuse à plusieurs points de vue. D'abord, par cette forme bizarre d'astigmatisme, mixte dans un œil et simple dans l'autre. Puis, l'obliquité des diamètres amétropes est aussi à noter; car généralement, quand cette anomalie existe, c'est le méridien horizontal qui est hypermétrope et le méridien vertical qui est myope : cette manière d'être n'est alors que l'exagération de l'état normal et physiologique, puisqu'on sait que dans l'œil normal le rayon du méridien vertical de la cornée est un peu plus court que celui du méridien horizontal. Cette nuance n'a lieu d'être prise en considération qu'autant que la conformation de la cornée entre pour un certain facteur dans la production de l'astigmatisme, ce qui est du reste assez fréquent.

Digitized by Google

Nous devons constater enfin la très grande utilité dont nous a été le procédé d'examen par la kératoscopie. Notre jeune sujet n'a pas tardé, en regardant les échelles typographiques et les barres, à faire des réponses équivoques et embrouillées, et cependant l'examen ophtalmoscopique n'avait pas pu le fatiguer par sa courte durée. Mais c'est là un fait qu'il est donné d'observer fréquemment, surtout dans l'astigmatisme hypermétropique : les malades se fatiguent très vite, et malgré leur meilleure volonté, font des réponses qui deviennent rapidement contradictoires; il semblerait, ou du moins c'est là une supposition que la pratique autorise à émettre, que le muscle ciliaire, alors qu'il s'agit d'un examen minutieux, fait en différents endroits des efforts, se livre à des contractions plus actives en certains points, et qu'il en résulte alors soit un relâchement, soit des spasmes qui rendent impossible la continuation d'un examen délicat. Ce fait arrive souvent dans les cas d'hypermétropie absolue, et certains hypermétropes qui peuvent voir un certain temps de près, grâce à des efforts considérables, ont subitement la vue trouble, des images confuses résultant des cercles de diffusion qui remplacent sur la rétine des images nettes, alors que le muscle ciliaire surmené se relâche tout à coup. L'instillation d'une goutte de collyre au sulfate d'ésérine, qui dissipe subitement ces accidents, est une preuve certaine de leur mode de production. Cette fatigue, cette irrégularité rapide dans le jeu de l'accommodation s'est produite dans le cas qui nous occupe en ce moment, et la kératoscopie nous a été à ce point de vue d'une immense utilité. Nous n'avons pas hésité, en effet, à prescrire des verres d'après ce simple et très rapide examen, et l'expérience est venue confirmer l'exactitude du diagnostic posé.

Nous pensons aussi que les cas d'astigmatisme sont beaucoup plus fréquents que ne le pensent peut-être certains ophtalmologistes, et qu'il arrive souvent que l'acuité visuelle pourrait être notablement améliorée par des verres cylindriques, si l'on voulait rechercher les moindres degrés de cette anomalie de la réfraction. C'est le cas du malade dont nous venons de relater l'observation, et le nuage qui empiétait

Digitized by Google

légèrement sur la pupille gauche quand elle était dilatée, aurait pu être invoqué pour expliquer la diminution de l'acuité visuelle, alors qu'il ne devait nullement entrer en cause.

Asthénopie; douleurs périorbitaires s'irradiant dans le front et l'oreille, consécutives à une périostite alvéolo-dentaire d'une dent de sagesse.

Nous avons eu l'occasion de publier, dans le Recueil d'octobre 1878, plusieurs observations d'accidents oculaires consécutifs à des lésions de l'appareil dentaire. Nous avions observé ces malades à la clinique de notre excellent maître le docteur Galezowski pendant que nous l'avons assisté comme chef de clinique. Il y a quelques jours, une malade vint nous demander nos soins; elle présentait des accidents analogues que nous allons relater.

Madame X..., trente et un ans, santé excellente, a toujours eu une bonne vue. Depuis six mois, elle ressent assez fréquemment des douleurs dans la tempe gauche, dans le front du même côté, et ces douleurs s'irradient jusque dans l'oreille; l'œil en même temps est douloureux sans qu'un point quelconque paraisse particulièrement plus sensible, et la malade ne peut plus ni lire, ni coudre, en un mot, appliquer sa vue de près. Cet accident se produit presque journellement, surtout lorsqu'elle est dans une chambre où la température est élevée ou qu'elle est près du feu; mais c'est particulièrement après un travail appliqué qu'elle s'en ressent. Occupée de couture, elle passe ses soirées à travailler, et elle doit s'arrêter presque chaque soir, les phénomènes qu'elle éprouve lui rendant son travail impossible. Jamais rien de semblable, jamais la plus petite douleur ne s'est manifestée à droite.

L'examen à l'éclairage latéral, à l'image renversée et à l'image droite, montrent des yeux absolument emmétropes et normaux, pas d'astigmatisme. Il n'est pas possible de songer à de l'asthénopie accommodative ou rétinienne, ni à un spasme du muscle ciliaire; il n'y a également pas d'insuffisance des droits internes, et les voies lacrymales fonctionnent régulièrement. La malade lit également bien de chaque œil séparément, ou avec les deux yeux réunis, les caractères n° 1 de

Digitized by Google

l'échelle typographique, et des verres convexes faibles la gênent plutôt que de la soulager. Force nous est donc de rechercher l'étiologie de ces accidents ailleurs que dans l'œil, tant comme lésion pathologique que comme anomalie dans le fonctionnement de l'appareil optique.

Nous songeons alors à une lésion de l'appareil dentaire; la malade a toutes ses dents en bon état, à l'exception de trois d'entre elles : la deuxième petite molaire, la première grosse molaire et la dent de sagesse; ces trois dents sont précisément celles de la mâchoire supérieure gauche, du côté où se produisent les accidents oculaires. Aux deux premières de ces dents il ne reste que des chicots qui ne sont pas douloureux à la percussion; la dent de sagesse a encore sa couronne, mais elle est atteinte de carie profonde et également indolore à la percussion. Une injection d'eau froide faite dans la cavité ne réveille aucune douleur et dénote que la pulpe est détruite. Les gencives au niveau des racines ne sont ni gonflées ni même injectées. Elle a souffert, dit-elle, de ces dents, mais il y a de cela des années.

Nous lui conseillons de se débarrasser de ces racines et séance tenante nous pratiquons l'avulsion des deux chicots de la petite molaire et des trois de la première grosse. Le périoste est presque complètement détruit, et celui qui reste est très peu injecté. Sur la prière de la malade, nous lui laissons la dent de sagesse, réservant son avulsion pour plus tard si la maladie ne disparaît pas. Nous la revoyons deux jours après, le 14 novembre, absolument dans le même état que précédemment, et rien n'a changé. Elle a essayé de travailler, mais elle est dans la nécessité d'interrompre ses occupations comme antérieurement. L'avulsion de la dent de sagesse est alors pratiquée; les deux racines réunies en une seule montrent un périoste fortement injecté; la pulpe est complètement détruite.

Nous revoyons la malade quelques jours après : elle nous apprend que les douleurs ont totalement disparu ; le jour où la dent de sagesse a été enlevée, elle a pu travailler toute la soirée sans aucune gêne, sans plus rien ressentir de ce qu'elle

Digitized by Google

éprouvait auparavant. Les jours suivants il en a été de même et la guérison est complète.

Dr Mengin.

CLINIQUE OPHTALMOLOGIQUE

Par le docteur GALEZOWSKI.

(SUITE.)

VII. — Irido-cyclite syphilitique avec hypopyon.

La syphilis donne rarement lieu à la formation du pus, et le fait que j'ai observé dernièrement à ma clinique m'a paru, par la rareté des phénomènes qu'il présentait, mériter toute notre attention.

Les antécédents de la malade, et l'efficacité du traitement antisyphilitique, ne permettaient point d'avoir le moindre doute sur la cause syphilitique de cette forme particulière de choroïdite suppurative.

Voici l'observation, telle qu'elle a été rédigée par les soins de M. Despagnet.

Observation. — *Irido-cyclite avec hypopyon. — Étiologie syphilitique. — Guérison.*

Monsieur D..., 61 ans, fabricant de peignes, demeurant à Paris, a eu un chancre induré à la verge, il y a 18 mois environ. Bientôt l'accident primitif fut suivi de tous les accidents secondaires : plaques muqueuses à la gorge, roséole, croûtes sur la tête et chute des cheveux. Il se soigna par les pilules d'hydrargyre. Six mois après l'accident primitif il fut pris d'un brouillard de la vue de l'œil gauche; brouillard qui se présenta d'abord sous l'aspect de mouches noires qui voltigeaient devant l'œil et qui peu à peu devinrent si nombreuses qu'elles formaient une masse grise, compacte, empêchant la vision distincte, même des gros objets. En même temps le globe oculaire devint congestionné, mais la rougeur, peu

Digitized by Google

intense au début, a augmenté progressivement. Huit mois après le début de l'affection, l'œil est tellement enflammé que le malade ne peut plus supporter la lumière du jour ; il se produit également des douleurs ciliaires assez intenses et limitées au pourtour orbitaire gauche.

Le malade, qui n'avait jamais suivi de traitement local, vient à la consultation le 9 juillet 1879.

On constate une congestion de l'œil très intense ; l'iris est devenu très foncé, la pupille très resserrée ne se contracte pas. La chambre antérieure est terne et dans la partie inférieure on voit une accumulation de pus ; il y a hypopyon. L'éclairage ophtalmoscopique nous fait constater la perte de transparence du corps vitré, surtout à la partie inférieure. Il est matériellement impossible d'examiner la rétine.

On prescrit l'application de 5 sangsues à la tempe gauche, l'instillation de l'ésérine et de l'atropine alternativement. Et comme traitement général, on lui fait faire des frictions mercurielles sur les articulations, à la dose de 4 grammes par jour.

Le 11 juillet il se produit des ulcérations aux gencives que l'on combat par les frictions au chlorate de potasse. Un mieux sensible s'est opéré dans l'œil.

Le 25 juillet le mieux est encore accentué. On prescrit simultanément avec les frictions l'iodure de potassium à l'intérieur.

Les douleurs péri-orbitaires persistant toujours, on fait appliquer un vésicatoire derrière l'oreille gauche.

Le 30 juillet la pupille est très large, le pus de la chambre antérieure s'est résorbé, les douleurs ciliaires ont cessé ; mais l'opacité du corps vitré persiste toujours.

On continue seulement l'iodure de potassium à l'intérieur et l'instillation alternative d'atropine et d'ésérine.

Ce traitement est continué avec quelques légères modifications, on y joint en outre des bains de vapeur et des transpirations au moyen d'infusion de jaborandi.

Le 16 octobre, l'état de l'œil est relativement très satisfaisant, le corps vitré s'est notablement éclairci, on peut aper-

Digitized by Google

cevoir la papille optique quoique à travers un brouillard, la densité de l'œil est légèrement diminuée, l'acuité visuelle est encore sensiblement diminuée $S = \frac{1}{10}$.

VIII. — Iritis avec condylôme chez un nouveau-né.

Il est très rare de rencontrer des iritis chez les enfants nouveau-nés, et lorsque ces accidents se produisent à cet âge, ils indiquent le plus souvent des accidents syphilitiques héréditaires. Il n'y a, en effet, aucune autre cause constitutionnelle qui puisse amener à cet âge une inflammation de la membrane irienne, si ce n'est la syphilis; on en trouvera les preuves dans les altérations simultanées de la cornée, quelquefois de la choroïde ou de la rétine, et si on surveille attentivement la marche de la maladie, on ne manquera pas de découvrir de nouveaux symptômes irrécusables de la syphilis, soit du côté de l'œil malade, soit dans les autres parties de l'organisme, soit enfin dans les antécédents des parents eux-mêmes. C'est ainsi que dans l'observation qui va suivre le petit malade avait présenté à un moment donné des éruptions syphilitiques sur tout le corps et un condylôme à la surface de l'iris, ce qui était bien suffisant pour déterminer la nature syphilitique de l'affection, surtout si on se rapporte aux antécédents syphilitiques des parents.

Voici du reste l'observation, telle que nous l'avons recueillie.

Observation. — *Iritis avec condylôme chez un enfant nouveau-né. Syphilis héréditaire.* — Garçon D..., âgé de 4 mois, me fut présenté par sa mère le 24 avril 1878, atteint d'une cécité des deux yeux. A l'examen, nous avons pu constater que l'œil gauche présentait une légère injection périkératique et des synéchies postérieures très fines au pourtour du rebord pupillaire. L'œil droit était relativement beaucoup plus gravement atteint : il était rouge, injecté dans toute la surface scléroticale, l'iris foncé, un peu tomenté; la pupille était irrégulière, rétrécie et bouchée dans toute sa surface par une pellicule grisâtre exsudative; à l'aide de l'ophtalmoscope, on pouvait apercevoir la papille de l'œil gauche, qui était

Digitized by Google

anémiée et trouble; du côté de l'œil droit il est impossible de rien découvrir à travers un épais brouillard et un trouble de la surface pupillaire. L'enfant, à part cette altération des yeux, se portait parfaitement bien, il tetait bien et sa santé générale ne paraît pas être très atteinte, quoiqu'il ait l'apparence chétive et cachectique. La mère nous déclare qu'en novembre 1876 elle avait fait une fausse couche de 5 mois; pendant la grossesse de l'enfant pour lequel elle nous consulte, elle a eu des éruptions sur tout le corps, ce dont elle a été promptement guérie par son médecin, par l'*iodure de potassium*. Ces accidents étaient occasionnés par la maladie syphilitique qu'elle avait contractée de son mari. L'enfant, en venant au monde, avait présenté quelques taches rouges sur le corps qui se sont dissipées assez rapidement.

En présence de tous ces symptômes, ainsi que des renseignements que nous avait fournis la mère de l'enfant, on ne pouvait pas douter de la cause syphilitique, ce qui nous a obligé de soumettre l'enfant au traitement par le sirop de Gibert et par les bains de sublimé. Dans l'œil on instillait deux gouttes par jour de la solution faible d'atropine.

25 juin. Sous l'influence de ce traitement l'état des yeux chez l'enfant s'est sensiblement amélioré, les deux pupilles se sont sensiblement dégagées; mais nous avons vu apparaître au bord interne et supérieur de la pupille un condylôme gris rougeâtre, fortement proéminent à la surface de l'iris; du côté du rebord pupillaire on voyait s'étendre un petit bourrelet blanc grisâtre. Le fond de l'œil paraît trouble comme dans une choroïdite syphilitique. L'enfant néanmoins semble apercevoir le jour et la lumière. Le traitement mercuriel a été suivi jusqu'au 8 septembre, le condylôme a disparu, ainsi que l'inflammation des yeux, mais la vue resta faible. Nous avons ensuite perdu l'enfant de vue.

IX. — Abcès de la caroncule lacrymale.

Les inflammations de la caroncule lacrymale ne se rencontrent que d'une manière tout à fait exceptionnelle. On y dé-

Digitized by Google

couvre quelquefois des phlyctènes à la surface, et dans d'autres cas des abcès. Ces derniers sont le résultat des follicules sébacés des poils enflammés et oblitérés, car la caroncule possède un très grand nombre de ces glandes, qui, sans être très développées, peuvent dans certaines conditions particulières s'enflammer et donner lieu à la formation d'un abcès.

Le fait suivant s'est présenté à mon observation à ma clinique, l'année dernière, et son observation a été recueillie sur ma demande par un de nos éminents confrères étrangers, qui fréquentait à cette époque ma clinique, le docteur Panopoulas.

Observation. — *Abcès de la caroncule lacrymale. Guérison.* — M. P... Joseph, fondeur en cuivre, âgé de 38 ans, vient nous consulter le 4 mai 1878 pour son œil droit, qui était malade depuis quatre jours.

Il nous dit que six jours avant il éprouva pour la première fois des élancements dans l'angle interne de l'œil droit avec des douleurs périorbitaires tellement intenses qu'il fut obligé de se coucher; le lendemain matin l'œil était plus enflammé et toute la région de l'angle interne était fortement œdématiée; cet état a duré jusqu'au matin du jour où il vient nous consulter. Dès le matin il s'était écoulé de son œil une certaine quantité de pus, après quoi il a été immédiatement soulagé. Voici ce que l'on constate le jour de la consultation : l'œil droit est rouge surtout vers l'angle interne, la caroncule est encore tuméfiée, et à sa surface on peut encore apercevoir avec une loupe l'ouverture d'un abcès d'où s'écoule, surtout à la pression, une certaine quantité de pus qui séjourne dans l'angle interne.

Les élancements et les douleurs ont complètement disparu, le malade interrogé nous apprend que cet œil n'a jamais pleuré et qu'il n'a jamais souffert des voies lacrymales.

9 mai. Le gonflement de la caroncule a complètement disparu, la suppuration a totalement cessé, et l'œil peut être considéré comme guéri, malgré une légère conjonctivite angulaire qui n'est pas encore complètement dissipée.

Digitized by Google

X. — Chromhydrose des deux paupières.

Les chromhydroses des paupières ne sont pas fréquentes, et ici à Paris nous avons rarement l'occasion de l'observer. Il sera donc intéressant d'enregistrer ce fait nouveau et le premier que j'aie eu l'occasion d'observer moi-même au commencement de cette année.

Il a été recueilli, sur ma demande, par mon excellent ami le docteur Mengin, alors mon chef de clinique.

Observation. — *Chromhydrose des deux paupières.* — Mad. X..., 60 ans, femme de ménage, se présente à la clinique le 30 avril. Elle est atteinte de la maladie qui l'amène depuis 3 mois et n'a encore rien fait pour se soigner.

L'affection siège du côté gauche, aux deux paupières et plus particulièrement à leurs bords libres, et au-dessous de la paupière inférieure jusqu'à la région malaire.

On constate la présence de petites taches, plus ou moins arrondies, de couleur bleu foncé, ressemblant à des écailles molles, pouvant s'enlever avec l'ongle ou par le frottement avec un linge dur, ne s'écrasant point par la pression du doigt.

En même temps elle est atteinte de stomatite localisée surtout sur la muqueuse de la langue, qui présente des éraillures et des fissures. Elle croit avoir remarqué qu'aux moments où elle souffre davantage à la bouche, le nombre et la coloration des taches des paupières augmentent.

On prescrit : applications de miel rosat sur la langue et sirop de Gibert à l'intérieur.

Examen microscopique des taches fait par M. Baragné.

On trouve : 1° Des cellules épidermiques de la couche cornée.
2° Des cristaux de charbon et des poussières.
3° Des poils de laine teints en bleu et des poils blancs.
4° De la matière sébacée.

Digitized by Google

XI. — Paralysie de tous les muscles de l'œil et de la cinquième paire.

Cette observation sera intéressante à consulter sous le rapport de la simultanéité de paralysie des nerfs moteurs de l'œil et du nerf de sensibilité. Cette observation a été recueillie par M. Despagnet.

Observation. — M. R...., Eugène, 38 ans, propriétaire à Chinon, Indre-et-Loire, se présente à la consultation le 19 juillet 1878. D'une constitution assez vigoureuse, il se défend énergiquement d'avoir jamais eu la syphilis. Jusqu'au mois de décembre 1874 il n'avait jamais fait de maladie, lorsqu'à cette époque il fut pris d'une fièvre typhoïde à forme adynamique avec hémorragie intestinale, et tous les symptômes de méningite: céphalalgies très violentes, bourdonnement d'oreilles, perte de connaissance, etc, etc...; on parvint néanmoins à dompter le mal, et la période de convalescence se passa régulièrement. Il s'écoula depuis dix mois environ pendant lesquels R...., redevenu fort et vigoureux, avait repris ses occupations comme par le passé. Au mois de décembre 1875 les céphalalgies réapparurent très intenses, et le malade s'aperçut qu'il commençait à loucher en dedans de l'œil gauche; il avait un commencement de strabisme convergent avec une diplopie, dont l'écartement des images avait son maximum d'intensité lorsque le malade regardait un objet placé à sa gauche. C'était une paralysie de la sixième paire gauche qui débutait, et qui, peu à peu devenant complète, rendit beaucoup plus accentué le strabisme convergent.

En 1876, huit mois après, toute la moitié gauche de la face devint paralysée. La peau fut le siège d'une anesthésie absolue. La muqueuse pituitaire, la muqueuse buccale et la moitié gauche de la langue devinrent insensibles au toucher et au goût. Quand le malade mange et mastique du côté gauche, il lui semble mâcher du coton et il est incapable d'apprécier le goût des aliments. L'oreille gauche fut prise de bourdonnements qui

Digitized by Google

amenèrent la surdité. En même temps il fut pris par intervalles d'éblouissements qui n'ont jamais cessé. En 1877 il se déclara un abcès sur la cornée gauche, abcès qui amena un leucome général de la cornée et perte de la vision. Depuis cette époque les douleurs céphalalgiques se sont produites par crises fréquentes, et ont tellement redoublé d'intensité, que le malade devient fou de douleur quand elles se produisent. Les éblouissements sont devenus aussi plus fréquents, et se manifestent surtout quand le malade se courbe, en regardant en bas. Il y a trois semaines les douleurs de tête sont devenues presque continues, et il y a huit jours son œil gauche, qui avait conservé ses mouvements en dedans, en haut et en bas, est devenu complètement immobile. Sa paupière supérieure est tombée et a recouvert son globe oculaire. Il s'est fait une paralysie de la troisième paire gauche avec ptosis.

C'est dans cet état qu'il se présente à la clinique, et notre examen se borne à contrôler l'existence des diverses paralysies, qui, progressivement, l'ont atteint pendant ces trois dernières années, ainsi qu'il nous l'a rapporté. En effet, la première chose qui nous frappe, c'est la chute de la paupière supérieure gauche, qui recouvre tout le globe de l'œil. Si l'on relève cette paupière complètement incapable de se relever par elle-même, on trouve un œil dont la cornée est complètement blanche nacrée. Il y a un leucome général, que sillonnent quelques vaisseaux.

La chambre antérieure n'existe pas. L'iris, qui est encore visible dans la partie supérieure, est complètement adhérent à la cornée. La vision est complètement abolie; le malade n'a même pas la sensation de la lumière quand on place la flamme d'une bougie devant son œil. Le globe oculaire est complètement immobile et ne peut exécuter le moindre mouvement dans aucun sens. Sa densité est normale.

L'insensibilité de la moitié gauche de la face est complète. Ni le toucher, ni les piqûres avec une épingle, ni la chaleur ne provoquent la moindre sensation. On peut impunément promener les barbes d'une plume dans l'intérieur de la narine gauche. Quant à la langue et à la muqueuse buccale, elles sont insensibles dans toute leur moitié gauche. Non seulement elles

Digitized by Google

ne ressentent pas le contact des corps étrangers, mais elles ont encore perdu la sensation du goût. En effet, si l'on dépose quelques prises de sel sur ces parties, le malade ne sait point reconnaître la nature de la substance. La conjonctive de l'œil gauche est également insensible au toucher. Tous ces phénomènes sont parfaitement limités à la moitié gauche, et la ligne médiane est exactement la limite où ils cessent complètement. En effet, à partir de cette démarcation la sensibilité et le goût redeviennent normaux. L'œil droit est parfaitement sain. Quant au tronc, on n'y constate rien qui ne soit physiologique. Ajoutons pour être complet que le malade est sourd du côté gauche, qu'il n'a jamais eu de nausées ni vomissements, que sa mémoire s'est notablement affaiblie, que la parole n'est pas altérée.

On lui conseille de continuer le traitement prescrit par un de nos maîtres les plus éminents, M. le Dr Verneuil :

Prendre tous les jours une pilule de proto-iodure de mercure à la dose de :

Proto-iodure d'hydrargyre. 3 gr.
Extrait thébaïque..... 3 gr.

Pour 60 pilules, et une cuillerée de la potion :

Iodure de potassium. 15 gr.
Sirop de gentiane... 250 gr.

En outre on lui prescrit d'appliquer pendant un mois une série de 6 vésicatoires derrière l'oreille gauche et sur la nuque, et le mois suivant de faire des frictions hydrargyriques sur les diverses jointures à la dose de 4 grammes par jour. Continuer ainsi tous les mois alternativement.

XII. — Coloboma du nerf optique.

Les anomalies du nerf optique ne se rencontrent que très rarement ; on n'en connaît que de très rares exemples, notamment de certaines de ses variétés, telles que par exemple : coloboma du nerf optique, qui n'est pas accompagné d'un

Digitized by Google

même vice de conformation dans d'autres membranes de l'œil. Niéden[1] vient de publier trois observations nouvelles avec figures représentant cette anomalie, et on peut facilement se convaincre que d'après l'aspect ophtalmoscopique le coloboma de la papille optique ressemble complètement à une excavation exagérée de ce nerf. Ce qui est digne de note, c'est que dans toutes les quatre figures de M. Niéden le coloboma s'étendait à toute la surface papillaire, de sorte que les vaisseaux plongeaient au bord sclérotical, et on pourrait même se demander quel était dans ce cas le mode de communication entre le nerf optique et la rétine, si l'excavation ou le coloboma s'étendait à toute la surface de la papille.

Quant à ce qui me concerne, je n'ai observé jusqu'à présent que deux cas, de fente congénitale dans le nerf optique; mais dans les deux cas soit un quart, soit un cinquième de la surface papillaire est resté en dehors de l'excavation colobomateuse.

Au point de vue du diagnostic différentiel de cette anomalie, il sera intéressant d'examiner certaines particularités dont la connaissance nous facilitera dans bien des cas la constatation des anomalies des altérations pathologiques.

Parmi ces dernières, nous devons placer en premier lieu l'excavation du nerf optique physiologique ou pathologique, et les atrophies choroïdiennes péripapillaires, ou staphylomes postérieurs.

Le coloboma du nerf optique est caractérisé dans la majorité des cas par une augmentation du volume de la papille, comme cela avait lieu dans les cas dont M. Niéden rapporte l'histoire détaillée, aussi bien que dans ma récente observation. Si cette augmentation de volume a lieu, et que l'on puisse surtout la constater en comparant la papille de l'œil anormal avec l'autre œil sain, le doute ne peut plus exister. Néanmoins, il y a des cas dans lesquels la papille n'a pas changé de volume, le coloboma n'occupe qu'un tiers ou une moitié de la papille normale dans ses dimensions. Dans ces derniers cas on devra

1. Nieden, *Archiv. f. Augenheilk.* Von Knapp a Hirschberg, 1879, p. 292.

Digitized by Google

chercher les signes de diagnostic différentiel dans d'autres symptômes que nous énumérons ci-après.

Dans le coloboma du nerf optique, les contours de cette excavation sont très nettement tranchés, et le fond de l'excavation présente une teinte grisâtre caractéristique. Mais ce qui est plus important à noter, c'est que la fente ou l'excavation n'occupe pas seulement le centre du nerf, mais elle atteint en haut, en bas ou en dehors les limites du nerf, et s'en va sous forme d'une bande jusqu'au bord choroïdien.

Le coloboma papillaire ne constituant qu'une anomalie dans la disposition des fibres optiques au point de leur épanouissement sur la rétine, la vision ne s'en ressent généralement pas. C'est pourquoi on verra la conservation de l'acuité visuelle normale. Il n'est pourtant pas rare de rencontrer conjointement avec la fente congénitale du nerf optique différentes autres anomalies dans le même œil. Tantôt c'est le nystagmus comme cela avait lieu dans le cas de M. Niéden, tantôt c'est une coloration anormale d'une partie ou de la totalité de l'iris et de la choroïde qui accompagne celle du nerf optique ; souvent c'est une hypermétropie, de l'astigmatisme ou des opacités congénitales du cristallin. Voici la première des observations que j'ai recueillies à la clinique de la rue Dauphine avec MM. Parent et Yvert :

Observation. — *Coloboma congénital du nerf optique avec conservation de l'acuité visuelle normale.* — Mme B..., âgée de 39 ans, demeurant en province, est venue me consulter le 24 septembre 1879 pour un larmoiement de l'œil gauche, dont elle souffrait depuis plusieurs mois. L'incision du point lacrymal et le cathétérisme sont pratiqués séance tenante et continués pendant plusieurs jours. Dans le courant de son traitement, M. Parent a voulu s'assurer du degré de la vue de cette malade, et il l'a soumise à l'examen ophtalmoscopique. Il était tout étonné de trouver la papille de l'œil gauche de cette malade atteinte d'un coloboma.

(*A suivre.*) Galezowski.

Digitized by Google

DES KYSTES TRANSPARENTS DES PAUPIÈRES

DÉSIGNÉS A TORT PAR CERTAINS AUTEURS SOUS LE NOM DE KYSTES SUDO RIPARES,

Par le Docteur A. YVERT, médecin aide-major.

Si l'histoire des kystes transparents des paupières ne laisse actuellement que peu à désirer sous le rapport de la symptomatologie clinique et du traitement, force est bien de reconnaître que nous savons encore assez peu de choses touchant l'étude anatomo-pathologique et histologique de ces tumeurs : la question du point de départ et du siège exact de leur développement est en effet absolument négligée et reléguée au second plan dans les travaux assez nombreux publiés sur cette affection; quant aux auteurs qui ont abordé ce problème, il faut bien avouer que c'est plutôt par analogie et *a priori*, toujours sans pièces à l'appui, que la plupart d'entre eux en sont arrivés à localiser leur origine dans tel ou tel appareil glandulaire. Or, c'est dans le but surtout de combler cette lacune et avec l'intention d'insister autant que possible sur le siège de ces kystes transparents, que nous nous sommes décidé à entreprendre cette étude, apportant à l'appui des idées que nous allons soutenir la preuve irréfutable d'un examen histologique pratiqué, avec le plus grand soin et en dehors de tout esprit de parti, par un des hommes les plus compétents en pareille matière. Pour le dire dès à présent, nous espérons ainsi démontrer que le siège de ces kystes transparents n'est point, comme on l'a prétendu à tort, dans les glandes sudoripares, mais bien dans les follicules sébacés. On pourra, d'ailleurs, par le court aperçu qui va suivre, se rendre un compte très exact des différentes phases par lesquelles est passée cette question, assez limitée sans doute, mais très intéressante néanmoins.

La description des kystes transparents des paupières remonte très loin déjà dans l'histoire de la médecine, et sans

Digitized by Google

vouloir porter nos investigations à ce sujet jusqu'aux auteurs les plus anciens, ce qui nous entraînerait en réalité trop loin du but que nous nous proposons, nous nous contenterons de suivre la marche de cette affection au milieu des progrès considérables accomplis depuis le commencement de ce siècle dans les études ophtalmologiques.

Dans son *Traité des maladies des yeux*, t. I, p. 119, Demours décrit ainsi l'affection qui nous occupe actuellement : « L'hydatide de la marge des paupières est une très petite tumeur, presque transparente ; on en voit qui s'éloignent de la marge. Ce sont des gouttelettes de lymphe qui soulèvent l'épiderme. Elles sont grosses à peu près comme des grains de chènevis. Leur accroissement est lent : on en voit qui n'ont pas varié depuis un grand nombre d'années. Elles ne gênent que lorsqu'elles sont sur la marge même de la paupière, au delà des cils. »

Velpeau, dans l'excellent article qu'il publia en 1841 *sur la Pathologie des paupières* (Dict. en 30 vol., t. XXIII, p. 286), s'exprime ainsi, à propos des kystes transparents, qu'il désigne sous le nom de phlyctènes : « Je ne veux point parler en ce moment, dit le savant professeur de la Charité, des phlyctènes sous-épidermiques qui accompagnent quelquefois les inflammations aiguës, les brûlures, etc., de la surface cutanée des paupières, comme de tout le reste de la peau ; mais bien de petites vésicules transparentes, très circonscrites, qui se montrent assez souvent sur le bord libre et à la face externe du cartilage tarse. Survenant presque toujours sans causes appréciables, ces petites vésicules, qui occasionnent à peine quelque gêne, se montrent ordinairement sous la forme d'un grain de cristal, et disparaissent fréquemment d'elles-mêmes au bout de quelques jours. »

Quelques années plus tard, en 1846, paraît dans les *Archives générales de médecine* l'excellent mémoire de Sichel *sur les Kystes séreux de l'œil et des paupières, appelés vulgairement hydatides ou kystes hydatiques* (t. XI, p. 430) ; un paragraphe spécial est consacré aux kystes séreux palpébraux : « On voit, en effet, quelquefois à la face externe des paupières, dit

Digitized by Google

ce spécialiste distingué, surtout dans le voisinage de leurs bords libres et des cils, des tumeurs d'une nature semblable, généralement beaucoup plus petites : ce sont de petits kystes séreux, ordinairement recouverts par le seul épiderme, qu'on a décrits sous le nom d'hydatides ou phlyctènes des paupières. Ils se présentent sous l'aspect d'une vésicule lisse, presque transparente, remplie d'un liquide limpide, tantôt de forme ovalaire et transversalement allongée, tantôt arrondie, quelquefois même allongée de la base vers le sommet et un peu conique. Leur volume varie de celui d'un grain de millet jusqu'à celui d'une petite fève. Je n'en ai jamais vu de plus gros, ce qui ne veut nullement dire qu'ils ne puissent s'accroître davantage. »

L'année suivante, c'est-à-dire en 1847, Sichel revenait sur cette intéressante question, et à propos d'une observation tout à fait exceptionnelle de kyste hydatique véritable de la paupière supérieure, cherchait à établir le diagnostic différentiel entre les kystes séreux et les kystes ladriques proprement dits. Nous aurons, d'ailleurs, l'occasion d'insister plus tard davantage sur ce cas rare, publié dans la *Revue médico-chirurgicale* de 1847 (t. I, p. 224).

Un autre travail, emprunté au même auteur et publié dans *le Moniteur des hôpitaux* de 1852-1853, sur *le Milium ou millet*, nous fournira également des documents très importants, relatifs à notre manière de voir, quand nous discuterons la question de siège et de développement de ces tumeurs kystiques. Qu'il nous suffise de dire, pour le moment, que Sichel y admet deux variétés principales de milium, dont l'une, transparente, contient une, sérosité limpide qui lui donne beaucoup de ressemblance avec les kystes séreux.

Mackenzie, dans son *Traité des maladies des yeux*, ne consacre que quelques lignes aux kystes transparents des paupières, et se contente de dire : « On observe souvent sur le bord libre des paupières, surtout vers l'angle interne, de petites vésicules demi-transparentes, ou phlycténules remplies d'un liquide aqueux, tantôt isolées, le plus souvent réu-

Digitized by Google

nies en groupe ; leur dimension varie du volume d'un grain de moutarde à celui d'un poids. »

En 1862, Fano s'occupait à nouveau de cette question, et dans un travail intitulé *Nature et traitement des kystes des paupières*, qu'on trouvera dans le *Bulletin de thérapeutique* de cette même année, il se contente de faire allusion à cette espèce particulière de kystes palpébraux : « Ainsi, dit-il, M. Sichel a décrit des kystes séreux palpébraux, les uns simples, les autres séreux sanguins. Les premiers, appelés par l'auteur hydatides, phlyctènes des paupières, se présentent sous la forme de vésicules lisses, presque transparentes, remplies d'un liquide limpide, de volume variable depuis un grain de millet jusqu'à une petite fève, ayant leur siège surtout dans le voisinage du bord libre et des cils. N'étaient-ce pas là des kystes développés dans les follicules sébacés qui existent en si grand nombre au niveau des cils ? » (*Bull. de thérap.*, 1862, t. I, p. 301).

Nous retrouvons les mêmes idées, émises sous la même forme à peu près, dans une thèse inspirée par Fano, et soutenue par un de ses élèves à la Faculté de médecine de Paris (Dossarps, *des Kystes des paupières* Th. Paris. 1862).

De Wecker, dans son *Traité théorique et pratique des maladies des yeux* (Paris, 1863, t. I, p. 639), insiste d'une manière plus spéciale sur ce genre d'affection et en donne la description suivante : « A côté de ces kystes sébacés se placent, dans l'ordre nosologique que nous avons adopté, de petites tumeurs des paupières à contenu parfaitement limpide et que nous proposons de désigner sous le nom de kystes transparents. Tandis que les athéromes n'occupent presque jamais le bord libre des paupières, les kystes transparents, qui ne dépassent guère les dimensions d'une lentille, s'y rencontrent presque toujours. On les a décrits sous le nom de vésicules transparentes (hydatis). D'où viennent-elles ? Nous pouvons avancer qu'on l'ignore ; elles naissent probablement d'une glande sudoripare oblitérée et dilatée par son produit de sécrétion... Dans quelques cas exceptionnels on retrouve ces kystes transparents sur la paupière même. »

Digitized by Google

En 1866 paraît la thèse de Thomas sur *les Tumeurs des paupières* (Th. Paris, 1866) ; l'auteur y range sous trois chefs différents les kystes à contenu liquide et transparent, que nous avons en vue actuellement, et qui, selon lui, correspondent aux kystes ciliaires, aux kystes meïbomiens et aux kystes sudoripares : nous verrons bientôt tout le parti qu'on peut tirer de ces observations, recueillies avec le plus grand soin et surtout sans le moindre parti pris.

Trois ans plus tard Pujo reprend la même question et soutient également sa thèse inaugurale sur *les Kystes des paupières et sur leur traitement* (Thèse, Paris, 1859) ; il n'hésite pas à affirmer que les tumeurs auxquelles nous faisons allusion en ce moment sont bien certainement des kystes des glandes sudoripares, et « que le doute ne saurait plus être permis depuis les remarquables travaux de M. Verneuil sur ce sujet ».

Nous citerons enfin, pour terminer cette longue mais indispensable énumération bibliographique, l'opinion de Follin et Duplay, qui rangent très catégoriquement, dans leur *Traité de pathologie externe*, cette affection sous la dénomination de kystes sudoripares des paupières. « Plus rares que les kystes meïbomiens, disent en effet ces savants chirurgiens, les kystes sudoripares s'observent surtout au niveau du bord libre de la paupière, et plus spécialement de la paupière inférieure. Leurs caractères principaux sont la minceur des parois et la limpidité du liquide qu'ils contiennent, d'où résulte une parfaite transparence. Ils sont souvent multiples, ne déterminent aucune gêne par leur présence et peuvent disparaître spontanément. »

On ne saurait assurément, après la lecture attentive des nombreuses citations que nous venons de reproduire à dessein, se refuser à reconnaître que l'histoire des kystes à contenu liquide des paupières, bien étudiée et parfaitement décrite, cliniquement parlant, manque de toute donnée un peu précise d'anatomie pathologique ; ce qui explique tout naturellement les diverses dénominations appliquées tour à tour, et par chacun des auteurs qui ont fixé leur attention

Digitized by Google

sur ce point, à cette espèce particulière de tumeur palpébrale. Car, en fin de compte, il ne peut pas être indifférent de désigner une seule et même affection sous les noms multiples d'hydatides du rebord palpébral (Demours); de phlyctènes des paupières (Velpeau); de kystes séreux, de milium transparent (Sichel); de kystes sudoripares (Thomas, Pujo, Follin, Verneuil); de kystes transparents (de Wecker); et alors surtout qu'il est parfaitement démontré aujourd'hui, grâce à la remarquable observation de cysticerque de la paupière publiée par Sichel en 1847, qu'on peut rencontrer dans l'épaisseur des paupières de véritables kystes *hydatiques*. Nous ne saurions accepter davantage l'expression de *séreux* employée par Sichel dès 1846, par la raison toute simple qu'elle paraît préjuger la nature du liquide renfermé dans ces poches kystiques, et qu'il n'existe encore aujourd'hui aucune analyse permettant d'affirmer qu'on a affaire en pareille circonstance à de la véritable sérosité. Les termes de phlyctènes, de vésicules sont susceptibles également d'entraîner à leur suite une idée fausse; et la meilleure preuve que nous en puissions donner est ce fait, que Velpeau lui-même, dans l'article qu'il consacre à cette étude, commence par prévenir à l'avance qu'il n'a pas en vue les phlyctènes consécutives aux brûlures, à l'érésipèle, etc.; aussi cette dénomination vicieuse ne saurait-elle être conservée. Nous serons non moins sévère à l'égard de la qualification de *sudoripares* appliquée à ces tumeurs kystiques; et cela par le motif bien naturel que cette expression consacre, à notre avis, une erreur anatomo-pathologique : nous ne saurions donc l'adopter. En somme, la seule dénomination qui nous paraisse, dans l'état actuel de la science, non seulement acceptable, car elle a le grand avantage de ne rien préjuger sur la nature du liquide, mais encore parfaitement convenable, puisqu'elle rappelle un des principaux caractères de cette espèce de tumeur, est celle de *transparente*, proposée avec beaucoup de raison par de Wecker, et que nous adoptons absolument pour notre compte personnel. Aussi croyons-nous qu'il serait bon de ranger définitivement,

Digitized by Google

comme nous l'avons fait nous-même en tête de cet article, tous ces faits sous le titre général de *kystes transparents* des paupières. Cette question de définition une fois ainsi résolue, nous allons entrer, sans plus tarder, dans le cœur même du sujet; bien décidé à passer assez rapidement sur tout ce qui a trait à l'étiologie et à la symptomatologie, à peu près complètement connues aujourd'hui, pour arriver plus vite à la partie réellement importante de cette étude, c'est-à-dire à la recherche du point de départ exact et du mode de développement de ces tumeurs kystiques.

Fréquence et étiologie. — On pourrait croire, d'après la liste des travaux assez nombreux que nous avons parcourue précédemment, que les kystes transparents des paupières se rencontrent assez fréquemment dans la pratique et constituent (qu'on nous passe cette expression, qui rend bien notre pensée) une affection courante ; mais ce serait-là assurément une grande erreur, car, au contraire, nous regardons cette maladie comme tout à fait exceptionnelle. La meilleure preuve que nous en puissions donner ressort bien certainement de ce fait, que M. le professeur Verneuil, malgré une pratique de trente années comme chef de service dans les hôpitaux de Paris, nous disait tout dernièrement, en nous montrant à la Pitié un malade porteur d'un kyste de cette nature, que c'était seulement le second cas qu'il lui eût été donné d'observer depuis le début de sa longue carrière chirurgicale ; et que, pour son compte personnel, il considérait comme de véritables raretés pathologiques les tumeurs de cette espèce. Nous pourrions bien certainement nous contenter de cette déclaration émanant d'une pareille autorité scientifique et qui, à notre avis, a plus de valeur même qu'une statistique exacte ; mais nous ne devons pas oublier que quelques-uns de nos lecteurs ont une prédilection toute particulière, et justifiée souvent jusqu'à un certain point, pour les chiffres exacts. A ces derniers nous répondrons donc que les statistiques viennent corroborer absolument l'opinion émise par le savant professeur de la Pitié. Depuis un an, en effet, que nous relevons, à la clinique de notre excel-

Digitized by Google

lent ami, M. le docteur Galezowski, les observations de kystes transparents des paupières, nous n'avons pu en recueillir que quatre exemples ; et cela sur un nombre approximatif de sept à huit mille malades : proportion, il faut bien l'avouer, excessivement faible, et parfaitement comparable au jugement porté par M. Verneuil sur la rareté toute particulière de cette affection.

Quant à ce qui est des causes auxquelles on peut attribuer le développement de ces tumeurs kystiques, elles nous sont absolument inconnues ; et mieux vaut certainement avouer notre ignorance à ce sujet, que se lancer de gaieté de cœur dans le champ des hypothèses. Le sexe, auquel on a voulu faire jouer un rôle sous ce rapport, ne nous paraît avoir aucune influence, puisque, sur les quatre observations qui nous sont personnelles, deux ont trait à des hommes, et les deux autres à des sujets du sexe féminin. Nous ne serions pas trop éloigné, toutefois, d'attribuer une certaine influence à l'âge ; et cela, par la raison toute simple que sur les quatre malades auxquels nous faisons allusion deux avaient vu débuter leur affection vers l'âge des cinquante ans, et les deux derniers après la trentaine. Nous ne saurions évidemment dire si nous avons eu affaire à une simple coïncidence ; mais nous avons cru bon de signaler, en passant, cette particularité.

L'influence des états généraux, constitutionnels et diathésiques, est non moins obscure ; tout ce que nous pouvons noter à ce propos est le développement simultané de petits kystes transparents sur le bord des paupières et d'une acné sébacée très prononcée du visage chez un sujet observé par le docteur Thomas. Ce rapprochement nous a paru d'autant plus intéressant à signaler, qu'il plaide très sérieusement en faveur de l'idée que nous nous faisons sur le point de départ des kystes transparents ; lequel serait, à notre avis, et comme nous espérons le démontrer bientôt, dans les follicules sébacés qui se trouvent en très grand nombre sur le bord et à la surface des paupières. Mais laissons pour le moment de côté cette question d'anatomie pathologique, pour abor-

Digitized by Google

der, sans plus tarder, l'étude des caractères symptomatiques propres à ces tumeurs.

Symptomatologie. — Le caractère le plus important de ces kystes, celui qu'on doit toujours rechercher avant tout, et qui d'ailleurs devient tellement appréciable, dans la plupart des cas, qu'il saute, pour ainsi dire, aux yeux de l'observateur, est la transparence. Cette dernière se montre parfois avec une telle netteté, qu'on a comparé, très justement et avec beaucoup de raison, la petite tumeur en question à un grain de cristal (Velpeau), à une goutte de rosée ou d'eau de roche, à une vésicule de sudamina, etc. Dans d'autres circonstances la limpidité est moins accentuée, et la coloration du kyste paraît légèrement citrine et jaunâtre; quelquefois enfin ce symptôme, quoique non douteux encore, est relativement peu accentué, et l'on doit recourir à l'éclairage latéral pour avoir la certitude de la transparence. Ces différences nous paraissent tenir d'ailleurs bien plus à l'épaisseur même de la paroi du kyste qu'à la nature du liquide qui y est contenu : nous verrons en effet dans un instant que, loin d'être recouvert par le seul épiderme, comme le prétend Sichel, le liquide kystique est renfermé dans une véritable poche de tissu fibreux qui peut présenter plus ou moins d'épaisseur, et comme conséquence laisser traverser plus ou moins facilement la lumière. Ordinairement, la surface de ces tumeurs est tout à fait dépourvue de vaisseaux, surtout quand le kyste n'a pas encore atteint de bien grandes dimensions; mais lorsque le développement de la poche remonte à plusieurs années et qu'elle présente une certaine grosseur, on peut voir un et même plusieurs petits ramuscules vasculaires serpenter à sa surface : cette particularité existait dans une observation, rapportée par de Wecker, de kyste transparent du volume d'une fève. Nous avons nous-même noté, dans un des cas qui nous sont personnels, le développement de trois petits vaisseaux à la surface d'une tumeur kystique de la grosseur d'un pois rond et dont le début remontait, au dire de la malade, déjà à huit ans. Dans les deux exemples que nous venons de relater, ces rameaux vasculaires étaient parfaitement visibles

Digitized by Google

à l'œil nu ; mais il n'est pas douteux qu'on en rencontrera assez souvent d'autres plus ténus, si l'on veut bien se donner la peine d'en rechercher l'existence à l'aide de la loupe ; il ne faudra donc jamais négliger ce genre d'exploration.

La grosseur des kystes transparents est excessivement variable, puisqu'elle peut passer par tous les intermédiaires depuis le volume d'une très petite tête d'épingle jusqu'à celui d'un haricot et même d'un fève. De Wecker, par exemple, dit avoir eu l'occasion d'observer, dans le service de Morel-Lavallée, un kyste de cette nature qui avait les dimensions d'une fève. Les parois de cette petite tumeur, implantée au-dessus du ligament palpébral interne, étaient d'une minceur extrême et sillonnées par des vaisseaux. Son contenu semblait avoir une transparence parfaite. Nous avons nous-même, comme nous l'avons déjà dit plus haut, observé un de ces kystes de la grosseur d'un pois rond. Quoi qu'il en soit, on peut affirmer qu'en moyenne ces productions kystiques ne dépassent guère le volume d'un grain de chènevis ; mais il sera bon cependant de ne pas se départir de la sage réserve dont fait preuve Sichel en pareil cas. Il dit à ce propos : « Leur volume varie depuis celui d'un grain de mille tjusqu'à celui d'une petite fève. Je n'en ai jamais vu de plus gros, ce qui ne veut nullement dire qu'ils ne puissent s'accroître davantage. »

La forme de ces tumeurs se rapproche toujours plus ou moins d'une petite sphère assez régulière, surtout quand elles ne présentent encore qu'un faible volume ; quand elles acquièrent des dimensions plus considérables, elles peuvent devenir coniques ; plus souvent encore elles affectent une direction transversale, de telle sorte que le diamètre horizontal tend à l'emporter de plus en plus sur le diamètre vertical. Leur point d'implantation ressemble assez alors à une ellipse à grand axe transversal ou légèrement oblique : nous avons noté deux fois cette disposition sur les quatre cas que nous avons été à même d'examiner.

Quant au siège de ces kystes par rapport à l'étendue des paupières il n'est pas moins variable, comme nous allons es-

Digitized by Google

sayer de le démontrer. La plupart des auteurs, partant sans doute de ce principe, que ces tumeurs ont pour point de départ les glandes sudoripares, et s'appuyant probablement aussi sur cette donnée anatomique, que ces organes glandulaires sont beaucoup plus nombreux le long du bord de la paupière inférieure qu'au niveau des points correspondants de la paupière supérieure, ont répété à l'envi que les kystes transparents se voyaient bien plus fréquemment à la paupière inférieure. Mais nous devons avouer que, malgré la meilleure volonté du monde, il nous est absolument impossible de nous ranger à cette opinion; car sur les quatre cas qui nous sont personnels, une seule fois le kyste siégeait au niveau de la paupière inférieure sur le trajet exact du canalicule lacrymal : des trois autres, l'un se trouvait sur le bord de la paupière supérieure, à l'union de son tiers externe avec ses deux tiers internes; le troisième était (qu'on nous passe cette expression) à cheval sur la commissure externe; quant au quatrième il était placé à une certaine distance du rebord palpébral, sur la face externe de la paupière. Nous devons d'ailleurs reconnaître, avec tous ceux qui se sont tout spécialement occupés de cette question, que ces kystes ont une prédilection non douteuse pour le bord libre des paupières et qu'ils se développent surtout à proximité et au voisinage immédiat des follicules ciliaires; mais, comme le prouve bien le cas dont nous parlons plus haut, et comme le fait remarquer très justement de Wecker, « dans quelques cas exceptionnels on retrouve ces kystes transparents sur la paupière même ».

Une autre remarque peut aussi avoir une certaine importance : nous voulons parler de la multiplicité assez fréquente de ces tumeurs; et quoique cette coïncidence fasse défaut dans bien des cas, elle n'en mérite pas moins d'être signalée; d'autant plus que, comme nous le verrons bientôt, elle ne fait que confirmer cliniquement les résultats fournis par l'examen microscopique, qui démontre de la manière la plus évidente que tous les follicules sébacés situés au voisinage de la tumeur kystique sont également le siège d'un processus irritatif analogue.

Digitized by Google

L'absence de toute inflammation, de toute rougeur, au pourtour du point d'implantation de la tumeur kystique, a droit aussi à une mention spéciale; car ce symptôme négatif nous sera bientôt d'une grande utilité quand nous nous occuperons de la question du diagnostic différentiel.

Enfin, il est un dernier signe clinique qui pourrait peut-être au premier abord paraître superflu et absolument inutile, mais auquel nous attachons d'autant plus d'importance, qu'il est seul capable, dans certains cas, d'empêcher de faire fausse route et de tomber dans l'erreur : nous voulons parler de l'écoulement d'un liquide limpide et transparent par la ou les ouvertures pratiquées sur le kyste, à l'aide d'une aiguille ou de tout autre instrument piquant et tranchant. Nous ne tarderons pas, comme on va le voir, à faire toucher du doigt la valeur clinique de cette remarque, bizarre en apparence; c'est ce que fera ressortir encore avec plus d'évidence la partie diagnostique, que nous devons maintenant aborder. —

Diagnostic. — Nous ne perdrons pas notre temps à insister sur les différences capitales qui existent entre les kystes transparents et les phlyctènes symptomatiques de l'érésipèle ou d'une brûlure; ce serait évidemment abuser de la patience et des moments précieux de nos lecteurs : l'absence seule de toute rougeur érythémateuse et de toute inflammation autour de la production kystique suffit, indépendamment de la constatation de l'état général, pour faire éliminer d'emblée et *à priori* toute complication de cette nature.

Mais le problème devient plus difficile à résoudre quand il s'agit de se prononcer entre l'affection kystique et cet autre état pathologique, très rare à la vérité, qu'on décrit sous le nom de *colloïd milium*, et dont M. Besnier vient tout dernièrement encore de publier un exemple remarquable : la ressemblance est tellement grande entre ces deux maladies, les symptômes tellement identiques, qu'à moins d'être prévenu du fait l'erreur serait presque inévitable. « Cette éruption, dit en effet le savant médecin de l'hôpital Saint-Louis, semble, au premier abord, être constituée par un semis confluent de vésicules citrines; mais leur consistance solide à la

Digitized by Google

palpation et à la pression, le résultat négatif des piqûres faites à l'aiguille, démontrent immédiatement que ce ne sont que des apparences de vésicules..... Ce sont des éléments non liquides, de petites élevures brillantes, citrines et translucides n'affectant pas la forme régulière des vésicules vraies, ni même des papules communes, mais semblant déterminées seulement dans leurs contours par les plus fines plicatures du derme et échappant à toute description par la variété des formes; leur volume est également très variable, depuis le point jaune brillant appréciable seulement à la loupe jusqu'au volume d'un grain de mil et même d'un grain de blé.

» Lorsque les assistants se furent convaincus, et il fallut pour cela de nombreuses piqûres d'aiguille ou d'épingle, que ces éléments jaunâtres n'étaient pas des vésicules, puisque ces piqûres donnaient à peine écoulement à une gouttelette sanguine. ...» (*Gazette hebdomad.* du 10 octobre 1879, p. 646).

Certes, après la lecture de ce passage, le diagnostic différentiel paraît et devient, en effet, la chose la plus simple du monde; mais il faut bien avouer que beaucoup d'autres, à la place de M. Besnier, se seraient, sans l'esprit éminemment clinique qui le caractérise, laissé induire en erreur et auraient cru à l'existence de vésicules. On ne devra donc jamais, à l'exemple de ce savant praticien, porter un jugement définitif avant d'avoir pratiqué une ponction exploratrice et constaté bien nettement l'écoulement du liquide.

La question devient bien autrement compliquée quand il s'agit d'établir à l'avance si l'on a affaire à un simple kyste transparent des paupières ou à un cysticerque développé dans le tissu cellulaire sous-cutané de cet organe; et nous aimons mieux, pour notre compte personnel, avouer franchement que le diagnostic nous paraît absolument impossible avant l'extraction de la tumeur, que de rechercher dans des différences plus ou moins problématiques la solution de cette question. On en jugera facilement par la lecture de la curieuse observation empruntée à Sichel, et que nous reproduisons à dessein, telle qu'elle a été recueillie par ce savant ophtalmologiste.

Digitized by Google

« *Observation de cysticerque développé dans le tissu cellulaire sous-cutané de la paupière, et extrait par une ponction.*

» Le 7 octobre 1846 se présenta à ma clinique madame C..., culottière, âgée de vingt-sept ans et demeurant à Paris. Cette dame portait à la paupière supérieure gauche, exactement au milieu de son bord libre, une tumeur que je déclarai être un kyste séreux. Cette tumeur par son extrémité inférieure faisait saillie entre les deux crêtes du bord libre palpébral. Sa longueur transversale était de 5^{mm}, sa hauteur de 4^{mm}, et son épaisseur d'avant en arrière de 3^{mm}, un peu plus que l'épaisseur de la paupière. Cette production accidentelle était donc incrustée dans la paupière entre la peau et le tarse, dont elle semblait contourner le bord inférieur, à moins qu'elle ne fût en partie creusée dans ce cartilage. Elle était semi-transparente, lisse, à surface formée par la peau distendue, et un peu décolorée. Elle réunissait donc presque tous les caractères des kystes séreux du bord libre des paupières, tels que je les ai décrits dans mon *Mémoire sur les kystes séreux de l'œil* (*Arch. gén. de méd.*, août 1846). Elle n'en différait que par sa forme plus transversalement allongée, son volume un peu plus fort, sa transparence moins parfaite, sa rénitence un peu plus considérable, et la circonstance qu'elle était évidemment recouverte par la peau distendue, et non par l'épiderme seul, comme le sont ordinairement les kystes séreux du bord libre palpébral. Nulle part on n'y voyait un point opaque ou plus dense. Je croyais donc avoir affaire à un simple kyste séreux, et je proposai à la malade de l'en débarrasser par une ponction de la membrane qui constituait le kyste, opération à laquelle je procédai immédiatement avec la lancette. Il sortit trois gouttes environ d'un liquide très ténu, de la plus grande limpidité; puis une demi-goutte à peu près d'une matière plus épaisse, blanchâtre et mêlée au sang épanché des lèvres de la plaie. Je regardais déjà mon diagnostic comme confirmé lorsque, pendant qu'on épongeait la petite plaie, et par le fait des contractions du muscle orbiculaire qui en résultaient, il sortit de l'ouverture pratiquée sur le bord libre même de la paupière, en arrière de l'implanta-

Digitized by Google

tion des cils, un corpuscule ovalaire, blanchâtre et de 3mm dans sa plus grande étendue, placé transversalement, dans le sens de la ponction et du grand diamètre de la tumeur. Il était plissé dans le même sens, et sortit en roulant autour de son axe horizontal. Je recueillis sur ma main ce corps, qui offrait l'aspect d'un petit kyste affaissé, muni à l'une de ses parois d'une tache blanche et très opaque. La ressemblance avec un cysticerque entouré par l'ouverture de sa vessie caudale me frappa à l'instant même.

« Placé dans l'eau, cepetit kyste apparent se déployait facilement et se montrait d'un blanc lactescent un peu bleuâtre, semi-transparent, et muni à sa face interne d'un prolongement solide, opaque, d'un blanc plus mat, long d'un millimètre et demi et large de près d'1mm à son extrémité libre. Enfin, c'était évidemment là un cysticerque ladrique placé sous la peau de la paupière; aussi l'examen microscopique est-il venu confirmer cette opinion. L'entozoaire était sorti de la ponction au moment où, croyant avoir affaire à un simple kyste séreux, j'étais sur le point de cautériser le fond de la plaie avec le nitrate d'argent, pour amener la suppuration et la sortie de l'enveloppe extérieure du kyste, que je ne pouvais songer à extraire avec la pince; car la malade, extrêmement sensible, redoutait beaucoup la douleur. Ce n'est qu'après la cautérisation que j'examinai l'animalcule. Le surlendemain je fis sortir par la pression la petite escarre et une assez grande quantité de pus... Guérison complète et radicale. »

(*Revue médico-chirurgicale*, 1847, t. I, p. 224.)

Sichel chercha tout naturellement à déduire de cette observation, unique en son genre, les différences qui peuvent exister, au point de vue clinique, entre le cysticerque sous-cutané de la paupière et les kystes séreux simples; à son avis il faudrait surtout, en pareil cas, rechercher avec la plus grande attention les caractères distinctifs suivants : « Forme plus allongée transversalement, rénitence plus grande, transparence moindre, et surtout cette circonstance, facile à constater quand on est sur ses gardes, que c'est la peau qui recouvre ces tumeurs entozoïques; tandis que les kystes séreux

Digitized by Google

du bord libre palpébral, autant que j'ai pu le voir jusqu'ici, ne sont recouverts que par l'épiderme. » Malheureusement, il faut bien le reconnaître, ces symptômes différentiels, faciles à constater et à décrire après coup, et alors qu'on a entre les mains les pièces à conviction, sont loin d'avoir la même valeur au lit du malade; et force est bien d'avouer que, malgré tous les efforts faits par Sichel pour éviter une nouvelle erreur, le diagnostic restera presque toujours en suspens. La meilleure preuve que nous en puissions donner est l'exemple même de ce savant ophtalmologiste, qui, après avoir publié dans cette même année 1846 un travail remarquable sur les kystes séreux des paupières, et malgré son immense expérience, ne parvint pas à éviter l'écueil. Mieux vaut donc avouer que le diagnostic est à peu près impossible avant la ponction de la tumeur, et se contenter d'émettre l'hypothèse de cysticerque ladrique, que de vouloir baser son opinion sur des détails et des minuties aussi subtiles que celles auxquelles nous venons de faire allusion. Ce sera déjà beaucoup, pour le praticien appelé, d'avoir soupçonné la nature de l'affection et d'avoir prévenu le malade de la possibilité du fait. Ici encore, on ne doit point oublier que la science ne s'appuie pas sur des exceptions et que le cysticerque de la paupière constitue une véritable rareté pathologique.

Nous en dirons tout autant des petites tumeurs variqueuses du réseau lymphatique superficiel des paupières, qui, au dire de certains auteurs, pourraient en imposer quelquefois pour de véritables kystes transparents : nous ne savons point, en effet, si jamais cette lymphangiectasie a été observée à ce niveau, et pour notre compte personnel nous n'en connaissons aucun exemple bien constaté. Nous ferons remarquer, d'ailleurs, qu'en admettant même la possibilité de varicosités de cette nature, en cette région, leur multiplicité, leur groupement particulier sur le trajet des ramuscules lymphatiques, et surtout les dimensions toujours très faibles que présentent par tout ailleurs ces dilatations variqueuses, ne tarderaient pas à mettre sur la voie du diagnostic véritable.

(*A Suivre.*)

Digitized by Google

OBSERVATIONS CLINIQUES

Par Félix DESPAGNET.

Les avantages de la clinique ne sont contestés par personne, et si quelqu'un osait encore les mettre en doute, je ne saurais mieux faire que de le renvoyer à ces admirables pages où notre grand maître Trousseau nous rappelle tous les enseignements que nous pouvons en retirer. « La clinique, nous » dit-il, c'est le couronnement de l'édifice; car c'est elle qui » nous explique les théories de la pathologie, c'est elle qui » nous démontre la valeur de la thérapeutique. » Oui, une appréciation raisonnée des faits présents, une observation judicieuse des faits à venir, voilà la clef de l'énigme professionnelle pour le médecin. Mais, pour arriver à un tel résultat, il faut, c'est le précepte du maître, *il faut voir, toujours voir beaucoup de malades*. Si pareille vérité est applicable à toutes les branches de la médecine en général, elle l'est surtout à cette branche spéciale, *l'ophtalmologie*, qui, elle, est encore naissante, bien que, déjà, ne le cédant en rien à ses aînées, grâce aux progrès incessants qu'elle fait. Néanmoins elle a encore pour nous bien des secrets, et il n'est pas de jour où elle ne nous ménage quelque surprise. Malheureusement, il est assez difficile de mettre en pratique, en ophtalmologie, la maxime de Trousseau : *voir toujours, voir beaucoup de malades*, car en dehors des grands centres, tels que Paris et quelques autres grandes villes, on ne trouve pas ces éléments nombreux d'observation qu'offre, en oculistique comme en toute autre chose, l'agglomération de la population.

Heureusement pour nous, nous nous trouvons dans les conditions voulues pour voir beaucoup de malades, soit dans les divers hôpitaux de Paris, soit à la clinique de notre maître M. Galezowski, à la consultation duquel se présentent journellement environ 250 personnes.

Aussi, pour permettre aux lecteurs du *Recueil* de réaliser, indirectement il est vrai, le précepte de Trousseau, nous

Digitized by Google

avons entrepris de réunir dans chaque numéro, sous la rubrique *Observations cliniques*, les faits les plus intéressants que nous aurons pu observer dans le courant de chaque mois, en les faisant suivre des considérations qu'en auront tirées nos maîtres, et des réflexions utiles qu'ils auront suggérées à tous ceux qui les auront examinés avec nous.

Conjonctivite chronique dans un œil atteint d'irido-choroïdite et avec un double point lacrymal dans la paupière inférieure.

En clinique, le point principal pour le diagnostic, c'est l'examen méthodique de la partie malade, sans quoi, fatalement, on sera souvent induit en erreur. Ainsi, un organe pourra simultanément être le siège d'altérations diverses pouvant amener les mêmes conséquences : l'une de ces altérations sera très évidente, l'autre, au contraire, à peine appréciable ; si, s'arrêtant à la première, on néglige la seconde, faute d'un examen assez approfondi, le diagnostic ainsi porté pourra entraîner les conséquences les plus funestes. L'observation suivante, qui réunit ces diverses conditions, en est la meilleure preuve.

M. L....., Philippe, 60 ans, cultivateur à Jouy (Yonne), vient nous demander un adoucissement pour son œil gauche, qui est le siège d'une sensation très désagréable. Chaque fois qu'il se livre à un travail appliqué, et surtout à la lumière artificielle, le malade éprouve dans cet œil une cuisson violente, plus intense à l'angle interne. Cette espèce de brûlure est intermittente, forte un jour, faible et presque inappréciable le lendemain. Plusieurs fois L..... a essayé de se traiter par les collyres astringents, mais toujours sans succès. Il a complètement perdu ce même œil, il y a 18 mois environ. Myope, il a senti progressivement sa vue diminuer pour se perdre complètement, et il établit une relation entre les deux phénomènes : cécité et brûlure, tension des paupières et du globe de l'œil.

En effet, ses conjonctives sont un peu rouges et plus congestionnées dans les deux angles des paupières. Cette congestion ne se limite pas aux conjonctives palpébrales, car on voit quelques vaisseaux sillonner la conjonctive du globe oculaire. Les

Digitized by Google

yeux sont un peu larmoyants, les larmes cependant ne débordent pas par-dessus les paupières.

La cécité est due à une irido-choroïdite. La chambre antérieure a perdu de ses dimensions; l'iris forme des adhérences avec la capsule dans tout son pourtour pupillaire; le cristallin est opaque. L'absence de tout phosphène fait soupçonner l'existence d'un décollement rétinien.

En présence de ces deux phénomènes, et le malade venant consulter non pour sa cécité, mais pour son affection externe, il fallait d'abord en rechercher l'étiologie. Cette conjonctivite, légère en apparence, mais ancienne et tenace, est-elle la conséquence de l'irido-choroïdite, car l'iris tiraillé par les synéchies s'enflamme parfois; de plus la communication n'existant pas entre la chambre postérieure et la chambre antérieure, l'humeur aqueuse s'accumule derrière l'iris, le comprime et favorise son inflammation. Or, la compression des nerfs ciliaires qui est la conséquence des mêmes phénomènes pourrait retentir jusqu'à la conjonctive, innervée par ces mêmes nerfs, et entretenir son irritation. Cette hypothèse, parfaitement rationnelle, pourrait être la vraie. On serait tenté de s'arrêter à cette étiologie, de prescrire un traitement en conséquence, et même, pour détruire la cause, d'intervenir chirurgicalement pour rétablir la communication entre les deux chambres.

Mais, en poursuivant l'examen de cet œil, M. Galezowski arrive à l'appareil lacrymal et trouve un double point au canalicule de la paupière inférieure. Les deux points, presque contigus, ne sont séparés que par une petite bride. L'injection faite dans le canal passe parfaitement; le canal est libre. Comment alors expliquer l'état larmoyant de cet œil? C'est que, grâce au double point, l'absorption des larmes se fait irrégulièrement; passant par le premier point, elles ressortent en partie par le second et sont refoulées vers la caroncule, pour s'étendre ensuite en nappe dans tout le cul-de-sac. Là, au contact prolongé de l'air, de neutres elles deviennent alcalines, et, par conséquent, aptes à irriter la conjonctive. C'est là la véritable cause de l'affection dont se plaint le malade, d'autant plus que les accès inflammatoires de l'iris n'ayant pas

Digitized by Google

reparu depuis longtemps, ce n'est guère, actuellement du moins, sur le compte de l'irido-choroïdite que l'on peut mettre la conjonctivite, tandis que le larmoiement causé par le double point lacrymal nous explique fort bien cette irritation. Aussi pour tout traitement on réunira les deux points lacrymaux.

L'incision, pratiquée aussitôt, amena les meilleurs résultats. Dès le lendemain le larmoiement était moindre, et le quatrième jour les lèvres de la plaie étant cicatrisées, il avait complètement disparu. Les conjonctives, elles aussi, sont moins enflammées, les larmes ayant repris leur cours normal ; et pour hâter leur guérison on prescrit l'instillation, une fois par jour, d'un collyre au sulfate de zinc : 15 centigrammes pour 10 grammes d'eau.

Quinze jours après nous revoyons notre malade complètement débarrassé de cette tension des paupières, de cette cuisson des conjonctives qui le gênaient tant pour ses travaux, et qui avaient créé chez lui de si vives inquiétudes. L'intérêt de cette observation est très grand et démontre la nécessité de cet examen méthodique dont nous parlions plus haut. On se trouvait en présence d'une conjonctivite pouvant être la conséquence de l'irido-choroïdite, et dans ce cas un seul traitement était rationnel : l'iridectomie. Si donc on avait négligé de faire un examen complet, c'est une opération bien inutile, momentanément du moins, que l'on aurait pratiquée. Tandis que l'examen de chaque partie de l'organe malade ayant fait découvrir les deux points lacrymaux inférieurs, on trouvait une explication nouvelle de la conjonctivite, avec un pronostic bien moins grave. Il a suffi, en effet, de l'incision de la petite bride séparant les deux points pour que tout rentrât dans l'ordre.

Abcès de la sclérotique avec iritis de l'œil gauche. — Mélano-sarcome de la cornée.

Je désirerais compléter l'observation si intéressante que publie plus haut M. Galezowski, de cet enfant de seize mois qui, atteint d'abord d'un abcès situé sur la limite de la sclérotique et de la cornée et s'étendant plus sur la première de ces men-

Digitized by Google

branes que sur la dernière, a présenté ensuite une tumeur de mauvaise nature faisant saillie par l'ulcération laissée par cet abcès.

Le 19 octobre, d'un coup de ciseau, j'excise une parcelle de la tumeur afin d'en faire l'examen histologique. Cet examen, pratiqué par M. Latteux et mon excellent ami le docteur Giffo, vint confirmer le diagnostic porté par M. Galezowski, celui de tumeur sarcomateuse maligné. Par conséquent le pronostic porté était justifié ainsi que le traitement conseillé, c'est-à-dire l'*énucléation*, qui est pratiquée le 21 du même mois.

Mais il restait un point très important à éclaircir. Où et comment s'était développée cette tumeur? L'abcès sclérotico-cornéen en était-il le point de départ? ou bien avait-elle elle-même, en comprimant à ce niveau la sclérotique et la cornée, altéré leur nutrition en gênant la circulation, et conséquemment amené cet abcès? En un mot le développement de cette tumeur avait-il suivi ou précédé l'apparition de l'abcès? L'autopsie seule de l'œil pouvait nous donner la solution de ce problème.

Evidemment une tumeur de cette nature ne se développe pas dans l'espace de huit jours, et nous avions toutes les probabilités de son existence antérieure. Le lendemain de l'énucléation, l'œil fut apporté au laboratoire de M. Latteux, où il en fut fait l'autopsie.

La tumeur faisait hernie par l'ouverture de l'abcès et entraînait avec elle l'iris, la membrane hyaloïde et une partie du corps vitré, si bien que l'on a pu croire que cette tumeur était née sur l'iris ou quelque autre part dans l'intérieur de l'œil, et n'avait rejoint la cornée que consécutivement à l'ouverture de l'abcès. Des coupes furent pratiquées et on vit très nettement, sous le microscope, le tissu cornéen faire suite à la tumeur, tandis que l'iris ne faisait qu'y adhérer. Avec les éléments mélano-sarcomateux se trouvaient mêlés exclusivement les éléments cornéens. Il n'y avait pas de doute, c'était un mélano-sarcome de la cornée, et il est probable que, primitivement implantée sur cette membrane, la tumeur

Digitized by Google

s'est développée dans la chambre antérieure et a provoqué les adhérences avec l'iris et la membrane hyaloïde, après avoir peut-être été la cause de l'abcès sclérotical lui-même.

Troubles visuels épileptiformes.

Je viens d'observer un fait des plus intéressants, à peine signalé dans les auteurs, et dont on ne trouve nulle part, je le crois du moins, une description complète : je veux parler de certains troubles visuels périodiques se produisant chez certains individus en même temps que les névralgies épileptiformes dont Trousseau nous parle dans ses cliniques.

Moïse B..., 30 ans, conducteur à la Compagnie d'omnibus, habitant rue de Fleurus, 41, de constitution robuste, athlétique même, a vu rapidement sa santé s'affaiblir à la suite de violents chagrins. La mort de sa mère qu'on lui apprit subitement et sans préparation à cet effet, l'affecta tellement qu'il faillit en perdre la raison. C'était en 1875; à l'annonce de cette nouvelle il ressentit une violente commotion et perdit connaissance. Ce qui se passa alors, il n'en sait rien, mais depuis il fut en proie à la plus vive mélancolie; sa mémoire s'affaiblit, son intelligence devint confuse. Son embonpoint disparut rapidement, et un an après son poids avait éprouvé une réduction de 21 kilogrammes. A ce chagrin déjà suffisant pour altérer sa santé vinrent s'en ajouter d'autres, tel que la naissance d'un enfant naturel, qu'il a eu d'une femme qu'il adore, mais d'une religion étrangère à la sienne, de sorte que son père, très rigoureux sur les principes religieux, ne veut pas entendre parler de leur mariage. Toutes ces émotions n'ont fait qu'empirer son état.

B... a eu neuf frères et sœurs, cinq vivent encore et en bonne santé, hormis un seul atteint de paraplégie. Son père et sa mère n'ont jamais eu de maladie spéciale; sa mère est morte d'emphysème pulmonaire à l'âge de 70 ans. Quant à lui, il a eu les habitudes les plus régulières. Se nourrissant bien, il n'a jamais fait le moindre excès alcoolique. Il n'a jamais eu la syphilis.

Digitized by Google

Depuis la mort de sa mère, B... est sujet périodiquement à certain tremblement convulsif des membres supérieurs. Ce tremblement le prend tout d'un coup au milieu de ses occupations, dure quelques secondes et disparaît. Parfois, alors qu'il n'éprouve aucune sensation extraordinaire, il voit subitement des éclairs, des étincelles passer devant ses yeux ; sa vue, parfaitement distincte, devient moins nette ; il est obligé, pour mieux voir, de rapprocher l'objet et de le placer presque contre son nez. Mais immédiatement les muscles de la région péri-orbitaire se raidissent, un cercle de fer semble entourer son orbite, les globes oculaires éprouvent une tension extraordinaire; le malade fixe encore l'objet qu'il tient à la main, mais une violente douleur péri-orbitaire se fait sentir, il laisse tomber l'objet, porte ses mains à ses tempes; puis, sans présenter aucune autre particularité, il perd de vue ce qui se passe autour de lui; quoique ses sens semblent éveillés, ils sont momentanément fermés aux impressions : c'est une véritable extase. Si dès le début on interpelle ce malade, l'absence cesse; sinon, elle se dissipe de même, mais après quelques secondes de durée. Puis progressivement ses sens reprennent leur vitalité. Les paupières raidies se détendent; ses yeux, devant lesquels se trouve un voile gris et épais, s'éclaircissent; le voile se dissipe et les objets réapparaissent avec toute leur netteté. Le malade, qui pressent ces attaques, s'asseoit toujours pour éviter une chute. Cependant, nous dit-il, parfois elles le surprennent debout et jamais il n'est tombé. Elles se produisent deux ou trois fois par semaine, indifféremment le matin ou le soir. Dans ces attaques, ce dont se plaint surtout le malade, ce n'est point des douleurs encore supportables, mais de ces troubles visuels, passagers il est vrai, mais qui le gênent considérablement dans son métier.

Évidemment, c'est une affection purement nerveuse et se rapprochant beaucoup du vertige épileptique si bien décrit par Calmeil, d'autant plus qu'elle est survenue à la suite d'un ébranlement nerveux causé par une violente émotion morale. Mais ce qu'il y a d'intéressant dans ce fait, c'est la prédomi-

Digitized by Google

nance des faits oculaires : lourdeur des paupières et tension des globes oculaires d'abord, chrupsies et photopsies ensuite, et enfin amblyopie progressive se terminant par une cécité de quelques secondes.

BIBLIOGRAPHIE FRANÇAISE

Par le docteur GALEZOWSKI.

De la déviation conjuguée des yeux et de la rotation de la tête par excitation ou paralysie des 6e et 11e paires. par le docteur Landouzy.

Le travail que M. Landouzy a publié dans le *Progrès médical* présente à plus d'un titre un intérêt pratique qui contribuera d'une manière notable à éclaircir certains points de la localisation cérébrale. Ce travail est basé sur une observation des plus intéressantes qui a été recueillie par l'auteur dans le service du professeur Hardy à la Charité, et qui se résume dans les symptômes suivants : *Etat apoplectique suite d'une chute dans l'escalier, hémiplégie gauche flasque. Rotation soudaine, convulsive des yeux et de la tête à gauche associée aux attaques d'épilepsie hémiplégique gauche. Rectitude des yeux et de la tête dans l'intervalle des attaques épileptiformes. Autopsie, hémorragie cérébrale frontale droite avec déchirure de l'écorce et hémorragie méningée. Fracture du crâne.* — Cette observation, intéressante sous beaucoup de rapports, a servi à notre éminent confrère à rechercher par des déductions bien ingénieuses quels sont les rapports entre les différentes branches des nerfs moteurs de l'œil.

Ces recherches ont été facilitées par les études de M. Graux faites sous l'inspiration de M. Féréol, de même que par les travaux de Duvall de Labord sur les noyaux bulbaires de ces nerfs.

M. Landouzy a eu, selon nous, l'heureuse idée de présenter un tableau schématique où toutes les origines de ces nerfs et les relations qui existent entre eux sont exposées clairement et d'une manière très compréhensible.

Ce tableau présente :

1° Les trajectoires des fibres cortico-bulbaires chargées d'actionner soit les muscles faciaux, soit les muscles rotateurs de la tête et des yeux.

2° La position, variable à l'infini, que peuvent occuper dans la continuité de cette trajectoire les lésions aboutissant aux diverses modalités de l'hémiplégie faciale ou de la déviation conjuguée.

L'auteur termine son travail par une série de propositions, et

Digitized by Google

nous ne pouvons mieux faire que de reproduire en entier ses conclusions :

L'étude de la déviation conjuguée de la tête et des yeux, faite parallèlement, chez les malades qui l'ont associée à leurs convulsions et chez les malades qui l'ont associée à leurs paralysies, permet :

1° De bien fixer l'allure de ce symptôme, envisagé en lui-même et dans ses rapports avec l'ensemble de l'appareil symptomatique subordonné à des lésions cérébrales;

2° De montrer que les premiers malades (épileptiques hémiplégiques) regardent leurs membres *convulsés* et fuient leurs lésions;

3° De montrer que les seconds (malades paralytiques) regardent leurs lésions et fuient leurs membres *paralysés*;

4° De pénétrer la physiologie pathologique du symptôme, puisque la déviation conjuguée paraît ressortir :

a. Chez les convulsionnaires, à des excitations fonctionnelles qui seraient à la déviation conjuguée ce qu'elles sont aux convulsions de la face et des membres;

b. Chez les paralytiques, à des suppressions fonctionnelles qui seraient à la déviation ce que celles-ci sont aux paralysies de la face;

c. Chez les malades passant successivement par des déviations de sens contraire, à des excitations fonctionnelles dont l'extinction ferait place à des épuisements fonctionnels;

5° De fournir de la déviation conjuguée une théorie nouvelle;

6° D'appliquer à la déviation la même physiologie pathologique qu'aux troubles convulsifs ou paralytiques portant sur la face et les membres, c'est-à-dire de substituer à la notion d'excitation à distance (Prévost) l'idée d'une action directe, personnelle, impliquant l'existence de centres encéphaliques auxquels ressortirait la fonction rotatrice oculo-céphalique;

7° D'expliquer alors la déviation des convulsionnaires par une incitation qui, produite *sur place*, *loco dolenti*, commanderait la rotation conjuguée du côté opposé; d'expliquer la déviation des paralytiques par la suppression d'incitations motrices *loco dolenti*, d'où rotation en sens contraire, en vertu du jeu isolé des puissances rotatrices de l'hémisphère sain laissées sans antagonisme;

8° D'assimiler complètement la déviation, convulsive ou paralytique, aux troubles convulsifs ou paralytiques de la face et des membres;

9° De rechercher alors, pour la déviation conjuguée, comme pour l'épilepsie ou l'hémiplégie faciales, des centres moteurs, qui, dans l'espèce, seraient des centres rotateurs;

Digitized by Google

10° De se guider sur les recherches expérimentales et sur les constatations de l'anatomie pathologique humaine, de se servir enfin des observations dans lesquelles le mode de début, de groupement, de succession et d'association des symptômes est bien spécifié, pour pressentir, chez l'homme, aux centres rotateurs oculo-céphaliques, un siège qui confinerait au pied du lobule pariétal inférieur;

11° D'admettre comme partant de ce centre les influences convulsivantes ou paralytiques qui font les modalités de la déviation;

12° De retrouver jusqu'au niveau de la protubérance les voies par lesquelles cheminent les incitations rotatrices, puisque les lésions étendues de l'écorce cérébrale jusqu'à l'étage supérieur de la protubérance se traduisent par une équation symptomatique identique pour une lésion de qualité semblable;

13° De penser que, dans leur trajet intracérébral, la position relative des tractus nerveux rotateurs doit rester la même que sur l'écorce, puisque dans les lésions du centre ovale, capsulo-ganglionnaires et pédonculaires, la déviation conjuguée apparaît mariée aux phénomènes hémiplégiques ordinaires comme elle l'est dans les lésions corticales;

14° De penser que, pour être très rapprochés, sur l'écorce comme dans leur trajet cérébral, les tractus rotateurs gardent leur individualité et leur indépendance, puisque déviation oculaire et rotation céphalique peuvent apparaître isolées;

15° De s'assurer que la déviation de la tête se fait par l'intermédiaire de deux mécanismes nervoso-musculaires;

a. Flexion et rotation de la tête, du côté des muscles contractés : splénius, grand droit postérieur, petit droit postérieur et grand oblique innervés par le plexus cervical;

b. Flexion légère de la tête et rotation forcée de la tête du *côté opposé* au muscle contracté, par le jeu du trapèze et du sterno-cléïdo-mastoïdien, innervés par quelques nerfs cervicaux et la branche externe du spinal;

c. Rotation de la tête sterno-mastoïdienne (habituelle dans la déviation conjuguée de la tête et des yeux), exécutée de telle façon, qu'elle est de nom contraire au sterno-mastoïdien qui la produit : qu'elle résulte, chez les convulsionnaires, de la contraction du mastoïdien du côté non convulsionné; chez les paralytiques, de la *contraction* du mastoïdien *du côté paralysé;*

16° De s'assurer que, dans ces cas, la rotation de la tête relève non de l'action des nerfs cervicaux, mais de l'action du spinal;

17° De s'assurer enfin que, dans ces cas, le spinal est convulsé ou paralysé du côté où siègent les lésions cérébrales.

18° De s'assurer que la déviation conjuguée des yeux se fait par

Digitized by Google

le jeu du droit externe d'un côté combiné au jeu du droit interne du côté opposé, muscles alors actionnés par le nerf de la sixième paire;

19° De s'assurer que convulsions et paralysies de la sixième paire se font du côté opposé aux lésions cérébrales;

20° De se servir alors des déviations céphaliques et oculaires pour rechercher les connexions cérébrales:

De la onzième paire;

De certaines paires cervicales;

De la sixième paire;

21° De se servir de la déviation conjuguée comme d'un moyen de fine dissection pour dépister les connexions cérébrales des sixième et onzième paires, comme on a pu se servir de l'épilepsie et de l'hémiplégie faciales pour localiser le nerf facial inférieur;

22° De se servir de la rotation de la tête pour reconnaître, dans l'encéphale, un trajet et des connexions *personnels* à la branche externe du spinal, distinct du trajet et des rapports de sa branche interne;

23° De conclure par les modalités *inversées* de la déviation conjuguée cortico-pédonculaire et bulbo-protubérantielle, qu'en un certain point de l'isthme doit changer la direction de la onzième paire, puisque la rotation céphalique *s'inverse* suivant que la lésion est cortico-pédonculaire ou méso-céphalique;

24° De pressentir, de par les modalités symptomatiques et les lésions qui commandent celles-ci, que le trajet de la onzième paire pourrait bien être à la fois direct et croisé, direct jusqu'à l'étage supérieur de la protubérance, croisé dans l'étage moyen, direct enfin jusque dans son immersion dans les noyaux bulbaires;

25° D'arriver ainsi à dépister les connexions des sixième et onzième paires depuis l'écorce jusqu'au bulbe;

26° De comprendre alors le comment et le pourquoi des inversions produites dans les modalités de la déviation conjuguée, cérébrale, protubérantielle et bulbaire;

27° De prouver la nécessité d'introduire, dans la séméiotique de la déviation conjuguée, un élément nouveau, celui de la *qualité* de la lésion, puisqu'à cette qualité est attachée, en partie, la modalité de déviation; puisqu'une lésion de qualité différente donnera, pour un même siège, une résultante symptomatique différente; puisqu'une lésion *cérébrale*, de qualité irritative, donnera une déviation *convergente* aux membres *convulsés*, alors qu'une lésion de même qualité, mais protubérantielle, donnera une déviation *divergente* aux membres *convulsés;* puisque, inversement, une lésion *paralytique cérébrale* donnera une déviation *divergente* aux membres *paralysés* et une lésion *paralytique protubérantielle*,

Digitized by Google

une déviation *convergente* aux membres *paralysés* (formule de Desnos);

28° De s'assurer que, les notions de siège et de qualité combinées, on est en mesure de comprendre et d'interpréter toutes les modalités de déviation conjuguée, c'est-à-dire de saisir sa valeur séméiotique;

29° De voir que, pour obtenir la notion du *siège* de la lésion, il suffira d'envisager la déviation, moins en elle-même que dans ses rapports avec l'ensemble de l'appareil symptomatique auquel elle fait cortège;

30° De comprendre, que la déviation :

a. N'étant symptomatiquement qu'une des lettres de l'alphabet cérébral au moyen desquelles se forme l'infinie variété des syndromes cliniques;

b. Pouvant résulter de lésions échelonnées depuis l'écorce jusqu'au bulbe, sa valeur séméiotique ressortit à une infinité de combinaisons anatomo-pathologiques, et que, par suite, elle ne saurait fournir les éléments d'un diagnostic régional, que combinée à d'autres phénomènes pathologiques; que, par suite, on aurait tort de chercher dans la déviation conjuguée une équation protubérantielle; que des connexions anatomiques des sixième et onzième paires il résulte que la déviation conjuguée, envisagée en elle-même, signifie qu'il y a lésion encéphalique, et que, envisagée dans ses rapports avec d'autres symptômes, elle sert à diagnostiquer *à la fois le siège et la qualité des lésions;*

31° De comprendre enfin pourquoi cette double valeur séméiotique de la déviation conjuguée est tout entière enfermée dans la *formule* suivante, que nous proposons, parce que, complétant les lois de Vulpian et Prévost et de Desnos, elle satisfait à toutes les modalités connues de la déviation conjuguée oculo-céphalique :

A. Un malade qui tourne la tête et les yeux vers ses membres *convulsés* porte une lésion hémisphérique (cortico-pédonculaire) de qualité irritative;

B. Un malade qui détourne la tête et les yeux de ses membres *paralysés* porte une lésion hémisphérique de qualité paralytique;

C. Un malade qui tourne la tête et les yeux vers ses membres *paralysés* porte une lésion protubérantielle de qualité paralytique;

D. Un malade qui détourne la tête et les yeux de ses membres *convulsés* porte une lésion protubérantielle de qualité irritative;

E. Un malade qui tourne les yeux *seuls* vers ses membres paralysés, porte une lésion de qualité paralytique, des étages moyen ou inférieur de la protubérantielle (lésion intéressant la sixième paire et désintéressant la onzième);

32° De voir que, si nous substituons une théorie nouvelle à celle

Digitized by Google

proposée par MM. Vulpian et Prévost, la loi que ce dernier a formulée dans sa thèse remarquable pour la séméiotique de la déviation conjuguée, reste absolument vraie en ce qui concerne les malades paralytiques; que cette loi *ne paraît plus souffrir d'exceptions*, si on complète et commente la onzième conclusion de M. Prévost :

1° Par les épithètes *paralysés;*

2° Par nos formules A et D, visant la double modalité de déviation conjuguée présentée par les malades atteints de convulsions au cours des lésions hémisphériques ou protubérantielles;

33° De comprendre, enfin, pourquoi, si les précédentes déductions séméiotiques, anatomiques et physiologiques sont justifiées, on peut dire que l'analyse minutieuse du symptôme déviation conjuguée aura servi à reconnaître les *routes stratégique* par lesquelles passent, au travers du cerveau, le plus grand nombre des incitations des sixième et onzième paires, puisque, comme nous l'apprend la clinique, les déviations conjuguées de la tête et des yeux d'origine cérébrale, sont à elles seules beaucoup plus communes que les déviations conjuguées mésocéphaliques et bulbaires réunies.

REVUE DE LA PRESSE ÉTRANGÈRE,

Par le docteur Alex. BOGGS.

Remarques sur l'usage de l'ophtalmoscope dans les maladies cérébrales.

Dans l'*Edinburg medical journal* du mois de décembre on trouve un compte rendu d'un travail du Dr Hughlings Jackson, dans lequel l'auteur attire l'attention sur l'importance de l'examen ophtalmoscopique dans les cas où les symptômes peuvent être attribués aux maladies cérébrales. L'examen habituel des disques optiques dans tous ces cas est d'autant plus important que fréquemment il n'y a aucune indication pouvant démontrer l'état de vision du malade, qui peut être parfait, même lorsqu'il existe à un degré extrême une névrite optique. Ce fait dérive non seulement des propres observations du Dr Jackson, mais de celles d'autres ophtalmologistes tels que de Græfe, Mauthner, Liebreich, Carter, de Wecker, Albutt, etc. Le Dr Jackson relate un cas dans lequel on a trouvé après la mort une tumeur avec kyste dans le lobe droit du cervelet, et il remarque que pendant quelque temps le malade n'a présenté que trois symptômes; les trois qui se trouvent souvent réunis, savoir : céphalalgie, vomissements et névrite optique double. Ce dernier symptôme ne peut pas être constaté autrement

Digitized by Google

que par l'examen ophtalmoscopique usuel, sans lequel le diagnostic peut être erroné. « Il est vrai que lorsqu'il existe de la céphalalgie et des vomissements, on peut deviner l'existence d'une tumeur crânienne; mais la devinera-t-on chez une jeune fille qui a toutes les apparences d'une santé florissante? Dans ce cas, on attribuera tout d'abord ces symptômes à une maladie du foie. N'entendons-nous pas souvent aussi parler d'une amaurose causée par une fièvre bilieuse?

Quelquefois ces symptômes sont attribués aux attaques bilieuses, d'autres fois à l'hystérie. Ces erreurs n'arriveraient jamais si l'on examinait les disques optiques du malade; « c'est ce que nous avons fait dans le cas dont il est question plus haut et dans lequel nous avions prédit l'existence d'une tumeur ».

En ce qui concerne le traitement des névrites optiques, le Dr Jackson dit que dans les cas où il a vu des guérisons, les malades avaient pris de fortes doses d'iodure de potassium, et il ajoute qu'il ne saurait dire si les malades se seraient guéris si on les avait laissés sans traitement. Il croit toutefois que si l'iodure de potassium était administré dans la première période de la névrite optique, beaucoup de malades conserveraient la vue. Ce médicament ne peut rien pour la tumeur, à moins que la tumeur ne soit syphilitique; mais il pense qu'il est très utile dans l'inflammation des nerfs optiques.

La cornéite ostréaire.

Le Dr N. J. Mc Dowel, médecin en chef de la clinique des maladies des yeux et des oreilles de l'Université de Maryland, décrit une maladie connue sous le nom de cornéite ostréaire qui règne parmi le smarchands d'huîtres. Cette maladie, qu'on a attribuée au traumatisme résultant des fragments des coquilles d'huîtres qui sautent aux yeux, est due, d'après le Dr Mc Dowel, à un élément toxique spécifique contenu dans la substance vaseuse qui couvre la coquille. Il dit que l'apparence de l'œil dans ces cas est caractéristique, et que les symptômes sont aussi constants et aussi bien marqués que ceux que l'on trouve dans d'autres maladies des yeux.

Mouvements nystagmiques des yeux causés par des affections de l'oreille.

Le Dr Pflüger a publié dans le *Centralblatt für die medicin Wissensh.* un cas de polype dans l'oreille, compliqué d'un catarrhe purulent chronique de l'oreille moyenne, où les mouvements nystagmiques des yeux et une tendance à tomber paraissaient chaque fois que l'on serrait le nœud placé autour du polype. L'auteur attribue ces mouvements particuliers des yeux à l'irritation propa-

Digitized by Google

gée du polype à certaines parties périphériques du cerveau. Cette assertion s'explique par la position du polype, dont la base occupait une grande partie de la voûte externe du méat latéral, surtout du tympan. Hitzig et Curschmann ont prouvé qu'il existe dans le cerveau plusieurs parties qui, lorsqu'elles sont excitées, produisent le nystagmus.

Notes sur certaines précautions à prendre pour prévenir l'ophtalmie des nouveau-nés.

Le Dr Samuel Hagne écrit dans le *British medical journal* que, aussitôt la sortie de la tête de l'enfant, et avant que l'enfant ait eu le temps d'ouvrir les yeux, il est prudent de les bien nettoyer pour empêcher les matières irritantes du vagin d'entrer sur la conjonctive. Le Dr Hagne dit avoir toujours suivi cette règle et s'en être toujours félicité, car les enfants à la naissance desquels il a assisté ont tous échappé à la maladie, tandis que plusieurs pour lesquels il était arrivé trop tard l'ont eue.

L'emploi du baume de copahu dans la photophobie.

Le Dr George Graham (de Raleigh) emploie à l'infirmerie avec succès ce remède dans la photophobie occasionnée par la cornéite et d'autres causes. Il frotte légèrement le baume de copahu sur les sourcils et les paupières.

Notes sur les lésions intra-oculaires produites par l'insolation.

D'après l'*American journal of the medical sciences*, Hotz a remarqué que plusieurs personnes qui avaient été longtemps exposées aux rayons d'un soleil ardent se plaignaient de violents maux de tête qui duraient plusieurs semaines, étaient accompagnés ou suivis de névrites optiques et, chose remarquable, dans tous les cas ces névrites paraissaient être unilatérales. Comme il est connu que l'insolation produit la congestion des sinus intra-crâniens, Hotz considère que l'irritation cérébrale est communiquée aux gaines du nerf optique et produit ainsi la périnévrite et la névrite. En ceci Hotz diffère de Macnamara, qui croit que l'irritation commence dans la rétine. D'après Hotz, si Macnamara est dans le vrai, la macula lutæa doit être la partie la plus affectée, et non le nerf optique; mais les apparences ophtalmoscopiques telles que l'absence des scotomes, etc., démontrent qu'il n'en est pas ainsi.

L'effet de la lumière colorée sur l'iris de l'anguille.

Gysi et Luchsinger (*Centralblatt f. die med. Viss.*) ont trouvé que l'iris de l'anguille récemment excisé se contracte à la lumière et

Digitized by Google

se dilate quand on retire la lumière. Ils ont fait passer la lumière à travers des morceaux de glace afin d'exclure l'effet des rayons de chaleur. Les rayons bleus et verts étaient les plus actifs, les jaunes produisaient peu d'effet et les violets n'en produisaient aucun.

Sur l'usage du jaborandi et de la pilocarpine en ophtalmologie.

Landesberg (*Archiv. f. Augen.*) considère que la pilocarpine est d'une grande valeur dans les hémorragies intra-oculaires et dans les opacités du corps vitré. Il donne un certain nombre de cas pour démontrer ce fait; mais il paraît oublier qu'il peut y avoir une amélioration sans l'emploi de cet absorbant. Comme myotique, considère la pilocarpine inférieure à l'ésérine, et outre cette infériorité elle produit la lacrymation.

Sur les myotiques et les mydriatiques.

A la deuxième séance de la section ophtalmologique du congrès médical international d'Amsterdam le professeur Doijer (de Leyde), a lu une note sur ce sujet; nous trouvons dans le *Klinische Monatsblatter* les résultats de ses expériences :

Myotiques. — 1. L'ésérine agit plus énergiquement que la pilocarpine dans la proportion de 32 à 1.

2. A petites doses l'ésérine agit seulement sur la pupille; tandis que la pilocarpine, même dans les plus petites doses; agit sur la pupille et sur le muscle ciliaire.

3. Quoique le myosis résultant de l'ésérine soit plus intense, il ne dure pas aussi longtemps que celui produit par la pilocarpine.

4. Le laps de temps entre l'instillation et l'action de l'ésérine varie selon la force de la solution employée; tandis qu'avec la pilocarpine l'effet se produit un quart d'heure après, quelle que soit la force de la solution.

Mydriatiques. — 1. Les proportions relatives de la gelsémine, de l'atropine, de la daturine et de la duboisine nécessaires pour produire une paralysie complète de l'accommodation sont $\frac{1}{2\,400} : 1 : 1,7 : 2,5$.

2. L'action paralytique de la gelsémine cesse 2 heures après, tandis que celle des 3 autres médicaments dure 24 heures.

3. Dans tous les cas, l'action sur la pupille précède celle sur l'accommodation.

4. Pendant la dilatation de la pupille de l'œil auquel l'agent mydriatique a été appliqué, la pupille de l'autre œil se contracte.

5. La gelsémine produit quelquefois des vomissements.

Dr Alex. Boggs.

Le Gérant : Germer Baillière.

PARIS. — IMPRIMERIE ÉMILE MARTINET, RUE MIGNON, 2.

Digitized by Google

DE LA KÉRATOSCOPIE. — PRATIQUE ET THÉORIE

Par le Dr PARENT, chef de clinique du Dr Galezowski.

RADCLIFFE LIBRARY UNIVERSITY MUSEUM 23 FEB 80

Rien de ce qui est exact ne saurait être inutile. Si petit que soit un phénomène bien observé, il porte toujours avec lui un enseignement profitable.
CUIGNET.

En 1874, M. Cuignet, de Lille, publiait dans le recueil d'ophtalmologie un article intitulé KÉRATOSCOPIE, et l'auteur groupait sous quatre chefs les signes matériels et fonctionnels que fournit l'examen de la cornée. C'est ainsi qu'il distinguait :

1° L'examen direct qui consiste à inspecter la cornée avec le regard seul en face d'une bonne lumière ;

2° L'examen réfléchi dans lequel on observe l'image d'une fenêtre sur la cornée et les modifications de cette image en rapport avec les altérations de la surface cornéenne;

3° Puis l'éclairage latéral;

4° Enfin ce que l'auteur appelait dans cette première publication l'éclairage direct et qui peu à peu a pris le nom de kératoscopie, appellation inexacte d'ailleurs, puisque la cornée ne joue aucun rôle essentiel dans les phénomènes si bien et si minutieusement décrits par l'auteur; ces apparitions d'éclat et d'ombre obtenues avec le miroir seul, et différentes suivant l'éclat de réfraction, M. Cuignet avait cru pouvoir les attribuer à une forme correspondante de la cornée, qui aurait été plus courbe ou plus conique (pour employer sa propre expression) chez le myope que chez l'hypermétrope. L'œil emmétrope ayant une cornée à courbure intermédiaire présentait, lui aussi, un aspect particulier, si bien que dans son second travail (paru même année 1874), M. Cuignet résumait ainsi ses observations (page 244).

« Mes autres observations, qui sont nombreuses, s'accordent toutes pour la démonstration de ces *caractères propres aux cornées dans les trois principales variétés de vision*, c'est-à-dire chez les emmétropes, les myopes et les hypermétropes :

» 1° Chez l'emmétrope, l'ombre est au centre, triangulaire,

Digitized by Google

et précède le reflet qui a la forme générale d'un croissant occupant le limbe;

2° Chez le myope, l'ombre est vers la périphérie; elle est en croissant et elle *suit le reflet*, lequel est un triangle dont le sommet embrasse le centre de la cornée.

» 3° Chez l'hypermétrope, l'ombre est identique à celle du myope, mais elle *précède le reflet* dans le mouvement de giration imprimé au miroir. »

Toute la kératoscopie est là dans ses principaux traits, et à M. Cuignet revient certainement le mérite d'avoir trouvé ce procédé d'examen et de lui avoir donné une certaine valeur pratique. La kératoscopie était restée cependant méconnue à Paris lorsque mon ami le Dr Mengin, qui avait passé plusieurs années à l'hôpital de Lille, près de M. Cuignet, la fit connaître dans différentes cliniques, vers le commencement de 1878, et publia quelque temps après un petit travail qui est un excellent résumé et des travaux de M. Cuignet et de ses propres observations.

Plusieurs raisons, je crois, avaient empêché les observations de M. Cuignet de se répandre davantage, et d'abord le mode particulier de description qu'avait donné l'auteur de ce qui s'observe dans la myopie et l'hypermétropie franche. C'est ainsi que, dans ses premières publications, il parle constamment de mouvements de giration, de circumduction, d'ombre qui précède le reflet et de reflet qui précède l'ombre. Décrit sous cette forme, le phénomène est moins aisé à saisir pour quelqu'un qui n'est pas initié. Dans un article paru en 1877, M. Cuignet parle pour la première fois de mouvement de latéralité à imprimer au miroir pour voir de suite si un œil est hypermétrope ou myope. Cette nouvelle description étant plus simple valait mieux que la première. Aussi est-ce surtout sous cette forme démonstrative (par mouvements de latéralité) que le Dr Mengin faisait connaître la kératoscopie à ceux qui fréquentaient la clinique de M. Galezowski; en un clin d'œil c'était vu et compris.

Une autre cause qui empêchait aussi probablement ce procédé d'examen de se généraliser, c'est qu'on en ignorait la

Digitized by Google

théorie ; en outre M. Cuignet n'avait pas été heureux dans le choix du nom (kératoscopie), car nous savons très bien que la cornée ne joue aucun rôle essentiel dans la production de ces phénomènes d'ombre et de lumière ; en persistant à appeler ces phénomènes des images kératoscopiques, en parlant constamment de cornées plates (hypermétropie), coniques (myopie) ou de courbure moyenne (emmétropie), M. Cuignet semblait rattacher exclusivement à la forme de la cornée l'état de réraction, ce qui était en opposition formelle avec ce que l'ophtalmomètre avait toujours indiqué dans les mains de Helmoltz, Knapp, etc. C'était aussi peu tenir compte des travaux de Donders et autres qui ont surabondamment démontré que la myopie et l'hypermétropie sont des défauts de réfraction, liés surtout à des anomalies dans la longueur de l'axe et que l'hypermétropie ou la myopie de courbure sont très rares relativement à la myopie ou à l'hypermétropie axiles.

Sans doute la longueur de l'axe optique est loin d'être le seul facteur dans l'état de réfraction d'un œil ; c'est ainsi, par exemple, que l'œil de la femme étant, ainsi que tous ses autres organes (cerveau, cœur, etc.), plus petits que ceux correspondants de l'homme, devrait, d'une façon générale, être hypermétrope si la longueur de l'axe optique était le seul facteur, et on sait cependant qu'il n'en est rien. Les recherches de Woinon, de Reuss et celles plus récentes de Hasner, de Prague, prouvent aussi qu'en général l'œil de l'enfant est plus petit que celui de l'homme adulte, et cependant il y a des enfants qui sont emmétropes, ceci est démontré et vérifiable avec l'ophtalmoscope à réfraction ; il faut en conclure que, chez l'enfant et très probablement aussi chez la femme, la moindre longueur de l'axe optique est compensée par des courbures plus fortes de la cornée, mais surtout des faces antérieure et postérieure du cristallin.

Mais si la longueur de l'axe optique n'est pas le seul facteur de l'état de réfraction, elle en est assurément le facteur principal.

Il y a deux choses certaines :

1° Que la myopie et l'hypermétropie sont surtout des défauts

Digitized by Google

axiles. Déjà, en 1807, Scarpa avait démontré que l'œil myope est un œil plus long que l'œil normal, et que, dans le cas de myopie forte, il a la forme d'un ellipsoïde à grand axe antéro-postérieur.

2° Il est certain aussi que la cornée joue en général (à part le cas d'astigmatisme) un rôle peu important dans la production de la myopie ou de l'hypermétropie. Si même je me reporte aux travaux de Donders, je trouve absolument l'inverse de ce que pense M. Cuignet relativement à la myopie (la cornée des myopes est toujours désignée par lui sous le nom de cornée conique ou plus courbe que celle de l'emmétrope). Dans ses recherches sur l'anatomie de l'œil myope, Donders dit en effet : « Nos mensurations ont cependant amené le résultat inattendu que généralement les myopes ont la cornée moins convexe que les emmétropes, et nous pouvons ajouter que la cornée est spécialement aplatie dans les plus hauts degrés de myopie. Si nous divisons en trois classes les 34 yeux observés par nous ; pour la première M = 1 : 1/6 à 1 : 4 ; pour la deuxième M = 1 : 4 à 1 : 10 ; pour la troisième M = 1 : 10 à 1 : 80, nous trouvons :

Dans la première classe le rayon de la cornée.	7 = 7,93
— deuxième —	7 = 7,829
— troisième —	7 = 7,867
Chez les emmétropes, Donders a trouvé en moyenne.....	7 = 7,785

Mais c'est surtout dans les hauts degrés de myopie qu'on trouve un allongement du rayon de la cornée, et l'ophtalmomètre, dans les mains des plus récents observateurs, a amplement démontré ce résultat inattendu. D'ailleurs que l'œil soit myope par courbure plus forte de la cornée ou des faces antérieure et postérieure du cristallin, ou bien par allongement de l'axe optique ou même (si l'on veut admettre ce dernier facteur un peu hypothétique) par densité plus grande des milieux, humeur aqueuse et corps vitré, cela importe peu pour la production des prétendus phénomènes kératoscopiques.

Dans l'une comme dans l'autre espèce de myopie, ils apparaîtront identiques puisqu'ils sont dus à la trop grande ré-

Digitized by Google

fringence de l'œil, quelle que soit d'ailleurs la cause de cet excès de réfringence.

Il en est de même des différentes espèces d'hypermétropie. Quelle que soit la cause de l'hypermétropie (axe trop court, rayon de la cornée trop grand, cristallin pas assez convexe ou même absence de cristallin) les phénomènes observés seront les mêmes. Avant de venir à la description de ces phénomènes, je désire d'abord toucher la question de priorité. Il est bien certain, ainsi que je l'ai dit plus haut, que M. Cuignet a été le premier à appeler l'attention des ophtalmologistes sur ces jeux d'ombre et de lumière, à en donner une description plus complète et en même temps à montrer leur importance pratique. Lui-même d'ailleurs dit, dans son premier travail, qu'il croit aborder un sujet inédit; le travail de M. Mengin, paru en 1878, parle, lui aussi, de la nouveauté du sujet. Cependant j'ai trouvé dans l'édition anglaise de l'ouvrage de Donders sur les anomalies de réfraction, une petite note au bas de la page 490, que je crois utile de transcrire.

« My friend Bowman recently informs me that he has been sometimes led to the discovery of regular astigmatism of the cornea, and the direction of the chief meridians by *using the miror of the ophthalmoscope much in the same way as for slight degrees of conical cornea. The observation is more easy if the optie disc is in the line of sight andthe pupil large* and its inclination rapidly varied so as to throw the light on the eye at *small angles* to the perpendicular and from opposite sides in successiv méridians. The area of the pupil exhibits a somewhal *linéar shadow* in some meridian rather than in others. »

L'édition du livre que je cite étant de 1864, il est donc certain qu'il y a plus de seize ans Bowman, et après lui Donders, employaient déjà le procédé dit de kératoscopie pour diagnostiquer l'astigmatisme régulier et déterminer les méridiens principaux :

Cette petite note nous dit en effet :

1° Qu'on doit se servir de l'ophtalmoscope à peu près de

Digitized by Google

la même façon que lorsqu'on veut examiner une cornée conique;

2° Que l'observation est plus facile quand la papille du nerf optique se trouve dans la ligne visuelle de l'œil observateur, autrement dit dans l'axe du cône de lumière projetée ; parce qu'alors la papille, réfléchissant plus de lumière que les autres parties de la rétine, les rayons émergent de l'œil observé en quantité plus considérable, et en conséquence le contraste de la partie éclairée avec la partie sombre est plus frappant;

3° Que plus la pupille est large, plus le phénomène est aisé à constater;

4° La note dit encore que l'ophtalmoscope doit, si on veut se placer dans de bonnes conditions, être tenu à deux pieds de distance de l'œil observé. C'est la distance que M. Cuignet recommandait lui-même plus tard;

5° Qu'on doit incliner rapidement le miroir tantôt à droite, tantôt à gauche et sous un angle peu considérable (M. Cuignet recommandait dans ses premières publications un angle de 15° environ); les inclinaisons devaient en outre être effectuées successivement dans différents méridiens pour comparer leur réfraction respective;

6° Que l'ombre, en cas d'astigmatisme, apparaîtra dans un méridien plus forte que dans les autres. Il faut reconnaître que Bowman avait parfaitement observé et qu'il n'y a rien à changer à sa description; mais s'il n'y avait rien à retrancher il y avait à ajouter, et c'est ce que M. Cuignet, poussant l'analyse plus loin, a eu le mérite de faire. D'ailleurs, il n'a pas eu connaisance de cette petite note qui est comme égarée dans le gros ouvrage de Donders. Autrement, lui même nous l'aurait dit, et ce serait, je crois, se montrer injuste à son égard que de vouloir diminuer l'importance de ses publications sur ce sujet en exhumant une observation de Bowman tombée dans l'oubli et en la présentant comme le point de départ certain de la kératoscopie.

Venons maintenant aux faits eux-mêmes et à leur explication.

Digitized by Google

Nous avons vu plus haut que M. Cuignet et après lui M. Mengin avaient admis trois types de cornées et partant trois aspects particuliers. Cependant, les descriptions de M. Cuignet pour l'œil emmétrope sont si délicates qu'elles sont difficiles à saisir. Celle que donne M. Mengin dans son travail également pour l'œil emmétrope n'occupe pas moins d'une page, et d'ailleurs il avoue lui-même que la description qu'il présente pour l'emmétropie se rencontre rarement et que le plus souvent on a affaire à des dégradations de ce type, l'œil n'étant presque jamais complèment emmétrope, ce que tout le monde concédera.

Mon intention est de démontrer maintenant :

1° Que l'hypermétropie, l'emmétropie et la myopie faible donnent le même aspect kératoscopique;

2° Que ce que MM. Cuignet et Mengin ont pris pour des yeux emmétropes étaient des yeux myopes faibles et d'une myopie telle que le foyer conjugué de la rétine observée se faisait trop près de leur œil pour qu'ils pussent percevoir une image nette;

3° Que les phénomènes sont inverses suivant qu'on emploie un miroir plan ou un miroir concave, et qu'on ne peut pas, ainsi que l'avait dit le Dr Mengin, employer indifféremment l'un ou l'autre;

4° Que la cornée ne jouant aucun rôle dans ces phénomènes, on devrait remplacer le mot de kératoscopie par celui de rétinoscopie ou tout autre plus approprié.

5° Que la théorie de ces phénomènes est identique à celle du procédé qui consiste à déterminer approximativement la réfraction d'un œil en observant si ses vaisseaux se déplacent dans le même sens ou en sens inverse de l'observateur.

Dans ce dernier procédé, en effet, quand ce déplacement a lieu en sens inverse, nous en concluons avec certitude que l'œil est myope, puisque dans ce cas nous avons devant nous l'image réelle et renversée de l'œil observé.

Mais quand les vaisseaux se déplacent dans le même sens, nous ne pouvons affirmer que l'œil est hypermétrope. Prenons un exemple. Voici trois yeux :

Digitized by Google

Le premier est hypermétrope de 1 dioptrie;

Le deuxième est emmétrope;

Le troisième est myope de 1 dioptrie.

Je suis emmétrope, et j'examine successivement ces trois yeux en me plaçant à 50 centimètres de distance; ils me donneront tous les trois le déplacement des vaisseaux dans le même sens; c'est-à-dire que dans les trois cas, je verrai la rétine en image virtuelle et droite, celle de l'œil myope faible, comme celle de l'œil hypermétrope. Pour l'œil hypermétrope, cela va de soi, puisque la rétine se trouve en deçà du foyer.

Dans l'œil emmétrope la rétine est au foyer et nous avons encore une image droite, seulement les vaisseaux seront plus gros et un peu moins nets que dans l'œil hypermétrope, en outre, ils se déplacent plus vite, ou, ce qui revient au même, l'arc qu'ils décriront, correspondant à celui décrit par l'observateur, sera plus grand.

Enfin, avec l'œil myope de 1 dioptrie, les rayons émergents sortent en convergence et vont se réunir à un mètre, c'est-à-dire qu'à un mètre nous aurons l'image réelle et renversée de cet œil. En me plaçant à $1^m,20$, je la verrai distinctement se déplacer en sens inverse de moi-même; mais si je me place à 50 centimètres, j'aurai alors une image virtuelle et droite de cette rétine, absolument comme dans l'œil hypermétrope. Seulement, si je suis emmétrope, mon œil recevant des rayons convergents, ceux-ci s'entre-croiseront en avant de ma rétine, et formeront une image un peu trouble.

Je verrai donc les vaisseaux de cet œil myope plus gros, plus confus que les vaisseaux de l'œil hypermétrope, et en même temps, pour un même angle de déplacement de ma tête, le déplacement correspondant du vaisseau sera plus grand que dans le cas de l'œil hypermétrope.

Mais si, examinant ce même œil myope de 1 dioptrie, et me plaçant toujours à 50 centimètres, j'étais moi-même hypermétrope de 2 dioptries, je verrais le fond de l'œil myope en image droite et virtuelle et avec la plus grande netteté.

On démontrerait par le même raisonnement qu'un hypermétrope de 4 dioptries verrait très nettement en image vir-

Digitized by Google

tuelle et droite le fond d'un œil myope de 2 dioptries en se plaçant à 25 centimètres de cet œil myope.

On peut vérifier très simplement ces faits en prenant une lentille convexe de 5 dioptries, par exemple, c'est-à-dire de 20 centimètres de foyer, et en regardant à travers la page d'un livre. Quand la lentille est tenue à 17, 18 ou 19 centimètres, on est en deçà du foyer et dans les conditions de la loupe ordinaire, c'est-à-dire que l'on a une image virtuelle droite et les caractères se déplacent dans le même sens que l'observateur : ce sont les conditions de l'œil hypermétrope, si on éloigne la lentille à 20 centimètres, le livre est juste au foyer de la lentille : ce sont les conditions de l'œil emmétrope. Les caractères sont alors plus grands, mais sont moins nets; ils suivent encore la tête de l'observateur dans son déplacement. En éloignant encore la lentille jusqu'à 21 et 22 centimètres, le livre est alors au delà du foyer; les rayons sortent de la lentille en convergence comme dans l'œil myope, et si nous nous trouvons à 5 ou 6 centimètres seulement de la lentille, nous n'aurons pas de la page du livre une image réelle et renversée, mais bien une image virtuelle et droite comme tout à l'heure, dans le cas de myopie faible de 1 dioptrie en nous plaçant à 50 centimètres, et à plus juste raison en nous plaçant plus près à 15 ou 20 centimètres.

Mais dans le cas de l'œil myope faible, il y a cependant un moment où l'observateur ne verra plus les vaisseaux se déplacer ni dans un sens ni dans l'autre ; il ne verra même plus du tout les vaisseaux. En effet, reprenons notre exemple d'un myope de 1 dioptrie. En nous tenant à 15 à 20 centimètres de cet œil, si nous sommes emmétrope, nous verrons encore le fond de cet œil, en image droite et virtuelle relativement avec assez de netteté. En nous plaçant à 50 centimètres, l'image sera déjà très trouble, les vaisseaux apparaîtront très gros et très confus. Si nous reculons davantage, notre œil va recevoir des rayons de plus en plus convergents; c'est-à-dire que les cercles de diffusion sur notre rétine vont aller grandissant; à un moment donné, nous nous trouverons dans les conditions d'un œil fortement myope, chez lequel les

Digitized by Google

rayons s'entre-croisent très en avant de sa rétine et qui ne peut rien voir nettement.

Quand nous sommes, par exemple, à 90 centimètres, les rayons émergents de l'œil observé que notre œil reçoit ne sont plus qu'à 10 centimètres, de leur point de convergence, et nous nous trouvons dans les conditions d'un myope de 10 dioptries qui voudrait voir un objet situé à un mètre. Si nous nous plaçons à 95 centimètres nous sommes à 5 centimètres du point de convergence des rayons, et nous nous trouvons dans les conditions d'un myope de 20 dioptries qui voudrait voir un objet situé à un mètre. Si, reculant encore, nous nous plaçons de façon à avoir l'image réelle et renversée de l'œil myope observé entre notre œil et son foyer antérieur qui est situé à 13^{mm} en avant de la cornée, c'est-à-dire si nous nous plaçons, par exemple, à 1005^{mm} ou 1010^{mm} du point nodal de l'œil observé, alors le cercle de diffusion sur notre rétine sera maximum, et nous ne pourrons absolument rien distinguer, car on sait que les rayons émanés d'un point situé entre un œil et son foyer antérieur traversent cet œil en divergence; dans ce cas, nous aurons donc un cercle de diffusion plus grand que la pupille elle-même. Quand l'image réelle et renversée de l'œil myope observé coïncidera avec le foyer antérieur de notre œil, le cercle de diffusion sera égal à la pupille et il diminuera au fur et à mesure que nous nous éloignerons et que nous nous rapprocherons du point de la vision distincte. Si nous sommes jeune encore, et jouissant d'une bonne amplitude d'accommodation, nous pourrons voir nettement l'image réelle et renversée de l'œil myope de 1 dioptrie en nous plaçant à 115 centimètres, par exemple, ce qui nécessitera un puissant effort d'accommodation de 7 dioptries; si nous sommes plus âgé, à 115 centimètres nous aurons encore une image très confuse, et nous serons obligé de nous éloigner davantage pour voir distinctement.

La théorie des prétendus phénomènes kératoscopiques est identique à celle du déplacement des vaisseaux que je viens de décrire après bien d'autres, avec cette différence qu'ici ce ne sont plus les vaisseaux qu'il faut considérer, mais le

Digitized by Google

cercle de diffusion ou le cercle d'illumination projeté par le miroir sur la rétine de l'œil observé. Dans un cas comme dans l'autre, c'est toujours la rétine que nous observons. Dans le premier cas, nous nous guidons sur les vaisseaux, et dans le second cas sur le cercle d'illumination lui-même avec l'ombre qui l'entoure; et de même que nous avons démontré qu'on ne peut voir la rétine humaine que de *deux façons*, soit en image droite et virtuelle (ce qui est le cas de l'hypermétropie, de l'emmétropie et de la myopie faible), soit en image réelle et renversée (ce qui est le cas de la myopie forte et moyenne), de même aussi il n'y a que deux aspects kératoscopiques ou rétinoscopiques possibles, qui sont les suivants :

1° L'ombre suit le mouvement du miroir : par exemple, si on fait tourner le miroir de gauche à droite, l'ombre ira aussi de gauche à droite;

2° L'ombre marche en sens inverse du mouvement du miroir.

Examinons le premier cas.

Je suppose qu'on se serve d'un miroir concave, et que la distance de la flamme éclairante au miroir soit plus du double de la distance focale de ce miroir, ce qui est le cas habituel. Si notre miroir concave a, par exemple, 22 centimètres de foyer, les rayons iront se réunir au delà de 22 centimètres. Admettons que ce soit à 25 centimètres, si l'observateur se tient à 75 centimètres de distance (à peu près la distance que recommandait Bowmann il y a seize ans *at two feet distance*), l'œil observé recevra un cône de lumière dont le sommet sera placé à 50 centimètres en avant, et nous nous trouverons dans de bonnes conditions d'observation, car, ainsi que M. Cuignet l'a fait maintes fois remarquer, il faut, pour bien apprécier ce contraste d'ombre et de lumière, un grand cercle de diffusion, et en même temps un éclairage peu intense; il sera avantageux, en outre, de placer l'œil observé dans une obscurité relative, et de l'abriter au moyen d'un écran.

Soit MN le miroir, *f* son foyer, *K* le point nodal de l'œil,

Digitized by Google

et *ab* le cercle de diffusion ou le cercle d'illumination produit sur le fond de l'œil observé. Cette partie *ab* de la rétine est vivement éclairée et entourée d'une ombre relative de tous côtés. Si je fais pivoter le miroir concave de gauche à droite, son foyer se déplace suivant le sens de la flèche et vient se placer en *f'*. Ce nouveau foyer *f'* fait sur la rétine un nouveau cercle d'illumination *a'b'*, ainsi que l'indique la figure de l'axe secondaire f'K. On voit donc que lorsqu'on fait pivoter le miroir de gauche à droite le cercle d'illumination sur la rétine observée marche en sens inverse, c'est-à-dire de droite à gauche. Mais dans le cas de myopie forte, nous ne voyons jamais la rétine à sa place, mais bien son image située en avant de l'œil, et cette image est non seulement réelle, mais elle est *aussi renversée*, ce qui revient à dire que si, sur la rétine, le cercle d'illumination et l'ombre qui le suit marchent en réalité de droite à gauche, sur l'image réelle et renversée de cette rétine, ce même cercle d'illumination et l'ombre qui le suit marcheront en sens inverse, c'est-à-dire de gauche à droite. Or, comme pour arriver à ce résultat nous avons fait pivoter notre miroir de gauche à droite, il en résulte que dans cette myopie forte ou moyenne que nous examinons, le miroir concave et l'ombre de l'image réelle et

Digitized by Google

renversée de la rétine sont allés tous deux de gauche à droite, c'est-à-dire, en somme, *dans le même sens.*

Ainsi donc voilà un premier point établi. Chaque fois qu'on verra l'ombre suivre le mouvement de latéralité du miroir, il n'y a aucun doute possible, on a affaire à une myopie certaine; et la chose est aussi évidente qu'avec le déplacement des vaisseaux en sens inverse, il est à peine utile de dire que cette ombre est due à ce que le cercle d'illumination se déplaçant en même temps que le miroir, la partie de la rétine qui était d'abord éclairée arrive dans une obscurité relative.

En nous reportant à la précédente figure, si nous supposons que l'espace de la rétine *a b a' b'* successivement occupé par le cercle d'illumination soit égal au diamètre de la pupille, c'est-à-dire accessible à l'examen direct, nous voyons que lorsque le foyer du miroir s'est transporté de *f* en *f'*, le cercle d'illumination s'est déplacé de *a b* en *a' b'*, la partie *a b* de la rétine est retombée dans l'ombre, et comme en réalité elle est à droite sur la rétine, dans l'image réelle et renversée de cette rétine que donne l'œil myope elle sera à gauche et marchera de gauche à droite, c'est-à-dire dans le même sens que le miroir.

Voyons maintenant le second aspect possible, l'ombre marche en sens inverse du miroir. Les détails dans lesquels je viens d'entrer me permettront d'être bref. *A priori* en effet, si dans la myopie forte qui nous donne l'image réelle et renversée du cercle d'illumination, l'ombre marche dans le même sens que le miroir, il faut nécessairement, par réciproque, que l'ombre marche en sens inverse du mouvement du miroir dans tous les cas où nous aurons du cercle d'illumination une image droite et virtuelle; et nous avons vu que l'hypermétropie, l'emmétropie et même la myopie faible nous donnent cette image droite et virtuelle. Il suffit de se reporter à la figure pour voir qu'il en est ainsi.

Quel que soit l'état de réfraction de l'œil le cercle d'illumination sur la rétine marche toujours en sens inverse du mouvement du miroir concave. Dans l'hypermétropie, l'emmétropie et la myopie, nous voyons le cercle d'illumination *a b*

Digitized by Google

en image droite, et nous le voyons conséquement se déplacer comme il se déplace en réalité, c'est-à-dire de droite à gauche si le miroir est tourné de gauche à droite, autrement dit nous le voyons marcher toujours en sens inverse du mouvement du miroir.

Ainsi donc dans l'hypermétropie, l'emmétropie et la myopie faible nous voyons le cercle d'illumination de la rétine se déplacer tel qu'il se déplace en réalité, c'est-à-dire en sens inverse du mouvement du miroir; et dans la myopie forte nous ne voyons pas ce même cercle d'illumination lui-même, mais son image réelle et renversée, et c'est ainsi qu'il paraît suivre le mouvement du miroir.

Quant au miroir plan, il nous donnera des phénomènes inverses. En effet, il envoie directement les rayons divergents, tandis que le miroir concave n'envoie de rayons divergents qu'après convergence préalable. Avec le miroir plan, le cercle d'illumination sur la rétine suivra donc toujours le mouvement du miroir au lieu de marcher en sens inverse comme avec le miroir concave : aussi dans l'hypermétropie, l'emmétropie et la myopie faible, nous verrons l'ombre suivre le mouvement du miroir, et marcher au contraire en sens inverse dans la myopie forte. Ainsi donc le jeu d'ombre et de lumière obtenu avec un miroir concave et un œil myope sera identique au jeu d'ombre et de lumière obtenu avec un œil hypermétrope au même degré en se servant du miroir plan. J'ai montré d'ailleurs ce fait à mon ami le docteur Mengin quelque temps après la publication de sa brochure sur la kératoscopie dans le courant de l'année 1878.

Aux personnes désireuses de constater elles-mêmes ces phénomènes d'ombre et d'éclat dans les différents états de réfraction, je recommande de se placer dans les conditions suivantes.

On met la personne examinée dans une chambre noire et on abrite l'œil avec un écran.

Étant donné que la personne choisie est emmétrope, ce dont on pourra s'assurer par l'atropine et les verres correcteurs, on rend cet œil myope par un verre convexe de 4 dioptries

Digitized by Google

par exemple, et on voit l'ombre marcher dans le même sens que le miroir concave. Enlevant ce verre, on rend l'œil hypermétrope avec un verre concave de 1 dioptrie par exemple, on voit alors l'ombre marcher en sens inverse du mouvement du miroir. Le verre concave une fois retiré, l'œil qui est emmétrope présentera encore une ombre marchant en sens inverse; mais pour l'emmétropie et la myopie faible, les ombres étant très faibles, peu foncées, il est préférable de renoncer au miroir concave habituel de 22 à 23 centimètres de foyer, et d'en prendre un autre d'un foyer plus court, fournissant par conséquent un plus grand cercle de diffusion. Pour cela je me suis servi très avantageusement d'un miroir de 10 centimètres de foyer, mais celui de 15 centimètres est également bon pour ce genre d'expérience.

Si maintenant, mettant devant un œil emmétrope un verre 0,50 convexe, pour le rendre faiblement myope (nous-même nous tenant toujours à environ deux pieds de distance), nous verrons encore l'ombre marcher en sens inverse. Mais cette ombre sera très faible et exigera un miroir à faible rayon de courbure, autrement dit un grand cercle de diffusion, un éclairage faible et une obscurité assez complète de la salle, pour être bien observée. Augmentons encore la myopie artificielle et mettons un verre de 1 dioptrie. Qu'arrivera-t-il? trois choses suivant la distance à laquelle nous nous placerons. L'image réelle et renversée de cet œil rendu artificiellement myope se trouve maintenant à un mètre, si nous nous plaçons à 40 ou 50 centimètres, nous verrons encore, ainsi que je l'ai établi plus haut, le cercle d'illumination rétinien en image droite, et l'ombre marchera en sens inverse comme dans l'hypermétropie et l'emmétropie. A mesure que nous nous éloignerons de l'œil observé, notre œil recevra de ce cercle d'illumination rétinien des rayons de plus en plus convergents; quand nous serons à 80 centimètres du point nodal de cet œil, les rayons ne seront plus qu'à 20 centimètres de leur point de convergence; si nous sommes emmétrope, ils s'entre-croiseront en avant de notre rétine et formeront un cercle de diffusion égal à celui qui se forme chez un myope de cinq dioptries

Digitized by Google

quand il fixe un objet placé à 1 mètre. Quand, reculant toujours, nous sommes à 90 centimètres, les rayons ne sont plus qu'à 10 centimètres de leur point de convergence, et le cercle de diffusion va toujours grandissant. En nous plaçant à 95 centimètres, c'est-à-dire à 5 centimètres du point de convergence des rayons, nous sommes dans les conditions d'un emmétrope qui voudrait voir à 1 mètre avec un verre de 20 dioptries devant l'œil, c'est-à-dire que nous ne voyons plus rien de distinct. En nous éloignant encore, le cercle de diffusion sur notre rétine ira en augmentant, jusqu'au moment où l'image réelle et renversée du cercle d'illumination observé se trouvant entre notre cornée et le foyer antérieur de notre œil, il sera alors maximum. On peut dire que dans ces conditions on ne voit plus rien de cette ombre de plus en plus délicate à saisir; il suffit, pour vérifier ce que j'avance, de prendre un livre et de l'approcher peu à peu de son œil, les caractères se brouillent de plus en plus. Quand le livre est arrivé entre la cornée et le foyer antérieur de l'œil, tous les caractères disparaissent et la page paraît blanche.

Nous éloignant toujours de l'œil observé qui est myope de 1 dioptrie, nous commencerons à percevoir une ombre et une partie éclairée quand nous serons arrivé à 110 et 115 centimètres, d'autant plus vite en somme que notre accommodation sera plus puissante. Mais alors cette ombre ne marchera plus en sens inverse comme tout à l'heure; elle marchera dans le même sens, et nous aurons devant nous l'image réelle et renversée du cercle d'illumination rétinien. Nous reconnaîtrons alors avoir affaire à un myope. Ainsi, fait intéressant à noter, *voilà un œil myope de 1 dioptrie qui nous aura donné tour à tour l'ombre marchant en sens inverse, puis l'ombre marchant dans le même sens : l'aspect variera avec la distance de l'observateur.*

Que penser maintenant de la description que MM. Cuignet et Mengin ont donnée de l'œil emmétrope? Si je ne me trompe, tous les yeux qualifiés emmétropes par ces messieurs étaient faiblement myopes. L'absence d'ombre nettement prononcée soit d'un côté, soit de l'autre, correspond à cette distance où

Digitized by Google

l'observateur recevant des rayons trop convergents ne peut voir distinctement le cercle d'illumination rétinien en image droite, ou bien quand, se trouvant tout près de l'image réelle et renversée du cercle d'illumination et de l'ombre qui la limite, il en reçoit des rayons trop divergents qui vont former sur sa rétine un large cercle de diffusion qui empêche toute vision nette. Pour moi donc, ce que ces messieurs ont qualifié d'aspect kératoscopique emmétrope n'est autre chose que le cercle d'illumination rétinien et l'ombre qui le limite vus dans de mauvaises conditions. En se rapprochant davantage et en se servant d'un miroir concave de 10 à 15 centimètres de foyer, afin d'avoir un grand cercle de diffusion et un faible éclairage cet œil emmétrope serait devenu pour eux un œil hypermétrope ; au contraire en s'éloignant davantage pour dépasser le punctum remotum de ce myope faible et en reprenant le miroir concave habituel de 22 à 25 centimètres de foyer, ce même œil qualifié emmétrope serait devenu pour eux un œil myope. Ce fait deviendra facile à constater si l'on se sert, ainsi que je l'indique, de plusieurs miroirs concaves dont le foyer sera d'autant plus court qu'on se rapproche de l'œil, afin d'obtenir toujours un cercle d'éclairage large et une intensité lumineuse. Dès qu'on arrive à la distance de 40 centimètres, le miroir concave habituel ne vaut rien pour cette expérience, il donne un cercle de diffusion trop petit et partant trop d'éclat.

J'aborde maintenant un fait que MM. Cuignet et Mengin ont parfaitement signalé, mais n'ont pas expliqué. M. Mengin dit en toutes lettres, dans son travail, que l'intensité de l'ombre (ou ce qui revient au même, éclat de la partie éclairée, est en quelque sorte proportionnelle au degré d'amétropie, si bien que je l'ai vu souvent annoncer à la clinique de M. Galezowski, d'après le seul caractère de cette ombre, que tel ou tel malade était fortement hypermétrope ou myope, et le fait se vérifiait. Je crois que la véritable explication est la suivante :

Dans l'hypermétropie, nous avons une image droite et virtuelle du cercle d'illumination rétinien, et tout le monde sait que plus l'hypermétropie est forte, plus cette image est petite.

Digitized by Google

Quand, dans l'aphakie, qu'on peut considérer comme l'hypermétropie maximum, nous examinons le fond de l'œil à l'image droite, nous trouvons une papille très petite et des vaisseaux filiformes. De même dans la myopie nous avons une image réelle et renversée de ce cercle d'illumination; et plus la myopie est forte, plus cette image est petite; tout ceci est trop connu pour que j'insiste. Comme dans le procédé d'examen dit kératoscopique nous voyons le cercle d'illumination des hypermétropes en image droite et celui des myopes forts et moyens en image renversée, il en résulte que plus l'hypermétropie ou la myopie sera forte, plus nous verrons ce cercle d'illumination et l'ombre qui le limite petits, autrement dit l'image de ce cercle d'illumination sera d'autant plus petite que l'hypermétropie ou la myopie sera plus forte. Aussi dans cette image mi-ombrée, mi-éclairée, l'ombre et la lumière semblant occuper une surface plus petite, nous apparaîtront l'ombre plus intense et la partie éclairée plus éclatante.

Au contraire dans l'hypermétropie faible, l'image droite et virtuelle va grandir : quand l'œil sera emmétrope elle augmentera encore; enfin dans la myopie faible, l'image, qui reste toujours droite et virtuelle tant qu'on se tient en deçà du punctum remotum de l'œil observé, sera de plus en plus grande à mesure qu'on s'éloignera de cet œil. Cet agrandissement considérable qui se produit chez un myope faible, observé à l'image droite, est une seconde raison à ajouter à celle que j'ai donnée plus haut (rayons rencontrant notre œil en trop grande convergence ou en trop grande divergence) pour expliquer comment l'ombre, qui en réalité dans ce cas apparaît en sens inverse, est si difficile à saisir et comment il se fait qu'elle a échappé à un observateur aussi attentif et aussi minutieux que M. Cuignet, qui, ne se servant en outre que du miroir de 25 centimètres de foyer, devait rencontrer une difficulté de plus.

Ainsi donc dans l'hypermétropie, l'emmétropie et la myopie faible, le cercle d'illumination rétinien et l'ombre qui le limite, que nous voyons en image droite, va constamment grandissant; cette image composée d'ombre et de lumière occupant

Digitized by Google

une surface de plus en plus grande, la partie ombrée devient de plus en plus difficile à saisir.

De même dans les cas de myopie où nous pourrons avoir du cercle d'illumination une image réelle et renversée, cette image ira grandissant à mesure que la myopie diminuera, et l'ombre, comme intensité, sera en raison directe du degré de myopie. Dans une myopie forte, la même quantité d'ombre et de lumière sera répartie sur une image petite, et en conséquence l'ombre nous apparaîtra plus foncée que dans une myopie moyenne.

On peut très bien se rendre compte de ces faits en faisant l'expérience suivante :

Je prends une lentille biconvexe qui a 7 centimètres de foyer, je regarde une page de texte à travers elle, et je la tiens de façon à n'avoir jamais l'image réelle et renversée de la page. Quand elle n'est qu'à 5 ou 6 centimètres du livre (hypermétropie), j'ai des caractères nets et bien noirs. Quand elle est à 7 centimètres du livre, c'est-à-dire à une distance égale à son foyer (emmétropie), le grossissement augmente et les caractères, moins nets et moins noirs que tout à l'heure, le sont cependant encore. Si, m'éloignant davantage, je la mets à 8 centimètres (myopie) et que, tenant mon œil près de la lentille, je continue à regarder le livre en image droite, les caractères se troublent beaucoup, ils ne sont plus noirs, mais gris; si j'éloigne la lentille davantage et que je regarde encore en image droite, alors ils sont si confus et si pâles que c'est à peine si je puis voir qu'il y a des caractères sur cette page.

Ainsi donc dans la myopie faible, *l'ombre qui se produit étant examinée en image droite* est difficile à percevoir pour deux raisons : d'abord parce que nous recevons de cette image des *rayons convergents* qui occasionnent sur notre rétine un cercle de diffusion, et c'est certainement la principale cause de trouble et de difficulté dans l'examen; ensuite parce que le *grossissement étant plus grand* que dans l'hypermétropie, *la même quantité d'ombre est répartie sur une plus grande surface et en raison de cela doit paraître moins foncée.*

Il serait, je crois, superflu de revenir sur ce qui a été dit

Digitized by Google

des prétendus aspects kératoscopiques dans toutes les variétés d'astigmatisme. J'ai montré, au commencement de cet article, que Bowman, déjà en 1864, diagnostiquait l'astigmatisme et les méridiens principaux au moyen de ce procédé. M. Cuignet et après lui M. Mengin firent voir quel excellent parti on pouvait tirer de ce mode d'examen si facile et si rapide, pour la détermination approximative de ce défaut de réfraction. Je ne présenterai donc pas à nouveau un tableau complet de ces aspects d'ombre et d'éclat que nous voyons dans les différentes variétés d'astigmatisme; il suffit, ainsi que je l'ai conseillé plus haut pour l'hypermétropie et la myopie, de prendre un œil emmétrope et de lui communiquer artificiellement toutes les variétés d'astigmatisme, en lui mettant successivement des cylindres concaves ou convexes, combinés ou non avec des verres sphériques; on reproduira la variété d'astigmatisme mixte avec un cylindre concave et un cylindre convexe placés perpendiculairement l'un par rapport à l'autre. Les faits constatés de visu dans ces petites expériences vaudront mieux que toutes les descriptions que je pourrais faire et qui, en grande partie d'ailleurs, ne seraient qu'une réédition de ce que MM. Cuignet et Mengin ont déjà publié sur ce point.

L'œil artificiel que je viens de faire construire par la maison Roulot et qui donne en un clin d'œil tous les degrés de myopie ou d'hypermétropie, ainsi que toutes les variétés d'astigmatisme, m'a paru très convenable pour ces sortes d'essai.

Voici les conclusions de mon travail :

a. Les faits observés par M. Cuignet sont exacts, excepté les caractères qu'il donne à l'œil emmétrope.

b. Le mot de kératoscopie proposé par lui pouvant donner lieu à une fausse interprétation, est à rejeter.

c. M. Mengin nous a donné dans son travail un excellent résumé de la question, et en même temps une explication exacte en partie.

d. Les jeux d'ombre et de lumière obtenus avec le miroir plan sont inverses de ceux obtenus avec le miroir concave.

e. Je crois que l'aspect donné par ces messieurs comme caractéristique de l'œil emmétrope n'est autre chose que celui

Digitized by Google

de la myopie faible observée dans de mauvaises conditions.

f. La théorie de ces phénomènes d'ombre et de lumière est identique de tous points à celle du déplacement des vaisseaux, attendu que nous ne pouvons voir la rétine que de deux façons : soit en image réelle et renversée, soit en image droite et virtuelle. Dans le premier cas (myopie forte et moyenne), l'ombre marchera dans le même sens que le miroir. Dans le second cas (hypermétropie, emmétropie et myopie faible), l'ombre marchera en sens inverse.

Quoique au point de vue théorique le déplacement des vaisseaux et ce jeu d'ombre et de lumière soient identiques, ils diffèrent cependant en importance pratique, et, quant à moi, je n'hésite pas à donner la préférence au dernier. Les vaisseaux, en effet, sont faciles à saisir quand la pupille est large, mais quand elle est étroite, il n'en est plus de même, et dans ce cas l'examen de l'ombre et de l'éclat présenteront un réel avantage, car ils seront plus faciles à constater.

Peut-on maintenant avec ce procédé déterminer très approximativement la réfraction ? Je le crois, et voici comment je m'y prends.

Je me place à $1^m,20$ ou $1^m,30$ de l'œil observé, de cette façon je connais toujours la réfraction à moins de 1 dioptrie près.

Un malade me donne par exemple une ombre très foncée marchant dans le même sens que le miroir ; j'en conclus de suite, myopie forte. Je mets devant son œil un verre concave 3 dioptries pour diminuer sa myopie, et l'ombre marche encore dans le même sens ; la myopie n'est donc pas neutralisée, je mets 5 dioptries, l'ombre marche toujours dans le même sens, mais elle a beaucoup diminué d'intensité, et l'arc qu'elle décrit quand je fais pivoter mon miroir est relativement grand.

Ceci m'indique que la myopie qui reste à corriger est peu considérable. Je mets alors 1 dioptrie de plus et avec le verre 6 dioptries, l'ombre m'apparaît en sens inverse. Je suis alors certain que la myopie de l'œil examiné, si elle est supérieure à 6 dioptries, est inférieure à 7. Si en effet elle était de 7, avec le verre convexe 6 il resterait encore 1 dioptrie de

Digitized by Google

myopie à corriger, et comme je me tiens à 1m,20 ou 1m,30 de l'œil, je verrais l'image réelle et renversée du cercle d'illumination rétinien, qui se produirait à 1 mètre, marcher dans le même sens que le miroir; si d'un autre côté la myopie était inférieure à 6 et égale à 5 seulement, avec le verre concave numéro 5, nous aurions l'ombre en sens inverse; nous sommes donc autorisé à conclure que l'œil examiné a une myopie de 6 à 7 dioptries.

On peut faire le même raisonnement avec un œil hypermétrope en mettant devant lui des verres convexes; quand, se tenant toujours à 1m,20, on voit l'ombre marcher dans le même sens, on est assuré que le verre convexe employé est trop fort de 1 dioptrie environ, car on a converti alors l'œil hypermétrope en œil myope.

Mais nous avons dit que l'œil hypermétrope, l'œil emmétrope et l'œil myope faible présentaient le même jeu d'ombre; comment les différencier?

Pour cela, vous tenant toujours à 1m,20, mettez un verre convexe de 1 dioptrie devant l'œil observé; si l'ombre persiste à marcher en sens contraire, il n'y a pas de doute possible, c'est certainement un hypermétrope. Mais si elle marche dans le même sens, cela peut être ou un œil emmétrope, ou un œil myope faible. On distinguera ces deux cas l'un de l'autre de la façon suivante.

Mettez un verre de 0m,50 convexe devant l'œil observé; s'il est déjà myope faible soit de 3/4 de dioptrie, soit de 1/2 dioptrie, vous le rendrez ainsi myope de 1 dioptrie entière ou même de 5/4 de dioptrie, et alors l'ombre marchera dans le même sens; vous verrez ainsi que vous avez affaire à une myopie faible.

Si enfin cet œil est réellement emmétrope ou à peu près, en mettant devant lui 1 dioptrie convexe, vous verrez l'ombre marcher dans le même sens, tandis qu'avec 0m,50 seulement, elle continuera à marcher en sens inverse; cette double épreuve sera nécessaire.

On voit donc qu'avec le procédé kératoscopique, on peut déterminer très approximativement le degré de réfraction, et

Digitized by Google

éviter ainsi beaucoup de tâtonnements désagréables et pour le médecin et pour le malade.

Qu'avant de terminer, M. Cuignet, dont les publications antérieures ont inspiré cet article, me permette une réflexion. Je considère ce journal comme un champ de discussion courtoise, mais libre; je crois n'avoir écrit que ce que j'ai observé; mais sur ces questions de réfraction, comme sur tant d'autres parties de l'ophtalmologie, les erreurs sont si faciles à commettre que je ne doute point que mon travail ne renferme beaucoup d'imperfections, peut-être même des inexactitudes. S'il en est ainsi, la critique bienveillante et impartiale d'un maître si distingué sera toujours la bienvenue, car j'ai autant que lui le désir et le goût du progrès.

Dr H. Parent.

PARALYSIE DE L'ACCOMMODATION

CONSÉCUTIVE A LA FIÈVRE TYPHOÏDE

par le docteur Pechdo (de Villefranche).

Observation. — M. Grenier, Émile, dix-sept ans, collégien, est atteint par la fièvre typhoïde dans le courant du mois de janvier 1878. Pendant cette maladie qui dura 7 semaines, il existe une céphalalgie exceptionnellement violente qui se prolonge pendant la convalescence.

Lorsque le malade rétabli veut reprendre ses travaux de classe, il éprouve, après avoir lu ou écrit pendant quelques minutes, une douleur sus-orbitaire excessivement violente qui le met dans l'impossibilité de continuer. Il se repose pendant un mois environ sans consulter de médecin.

Il vient nous trouver après ce laps de temps, le même état persistant.

Voici ce que nous constatons :

État général bon; les pupilles sont grandes, l'iris un peu paresseux, mouvements des yeux libres, pas de défaut de réfraction. Fond de l'œil fortement pigmenté sans aucune

Digitized by Google

lésion, milieux parfaitement transparents, papille et vaisseaux normaux.

Soit pour combattre la céphalalgie, soit par crainte d'inflammation intracrânienne, nous ordonnons un vésicatoire volant à la nuque et des frictions morphinées sur le front et les tempes.

Un mois après, pas d'amélioration. Le travail qui nécessite le jeu de l'accommodation continuant à provoquer la céphalalgie, nous ordonnons, pour aider l'accommodation, des lunettes + 2 dioptries.

Le malade muni de ces lunettes peut se livrer à un travail de lecture ou d'écriture pendant un quart d'heure ou 20 minutes, mais après ce temps la céphalalgie apparaît de nouveau. Le malade prend des lunettes + 4,50 dioptries, pas de changement.

État stationnaire pendant 2 ou 3 mois. Nous nous adressons alors à un moyen qui nous a souvent réussi dans des cas de paresse de l'accommodation. Nous faisons passer un courant induit faible, obtenu avec une machine de Ruhmkorff, de la région ciliaire à la région de la nuque et de l'apophyse mastoïde. Amélioration sensible : la pupille se contracte, l'iris reprend sa mobilité normale et le malade peut travailler pendant une demi-heure ou trois quarts d'heure avec ou sans lunettes. Mais après ce temps, les douleurs sus-orbitaires reparaissent et la continuation du traitement ne peut faire avancer la guérison.

Le malade va consulter deux confrères spécialistes qui le trouvent hypermétrope et lui ordonnent des lunettes + 1 dioptrie et un collyre au borax. Pas de résultat.

Sur mon conseil, le malade se décide alors, après dix mois de maladie, à aller consulter mon savant maître M. Galezowski.

Après avoir constaté l'intégrité de la réfraction et du fond de l'œil, M. Galezowski tourne ses recherches vers les muscles moteurs des yeux, et il constate un défaut d'homogénéité dans les mouvements des yeux qui produit, chose remarquable, une légère diplopie homonyme pour la vue au loin et une

Digitized by Google

diplopie croisée pour la vue de près. Il restait donc à notre malade une certaine impuissance des muscles moteurs des yeux aussi bien de ceux sous l'influence des nerfs de la 3e paire que de celui sous l'influence de la 6e paire. Mais comme la vue de près était surtout difficile, le traitement indiqué était d'aider les muscles droits internes par un prisme à base tournée en dedans.

C'est ce qui lui a été ordonné. Aujourd'hui, 2 mois après la consultation, le malade lit et écrit pendant 4 heures de suite sans inconvénient.

DE L'INFLUENCE DES GRANDS FROIDS

SUR LES AFFECTIONS OCULAIRES

Par le docteur GALEZOWSKI.

Le froid excessif qui a sévi pendant le mois de décembre dernier, en France, n'a pas pu rester sans une certaine influence sur la santé générale, ainsi que sur l'organe de la vue. L'œil, en effet, plus que tout organe, se trouve exposé à l'action nocive du froid; la cornée, qui n'a point de vascularisation et dont la température ne dépend que de l'humeur aqueuse, se refroidit beaucoup plus facilement que tous les autres tissus. Et comme un des éléments les plus essentiels de la nutrition de cette membrane, les nerfs avec leurs nombreuses ramifications et leurs noyaux ganglionnaires se trouvent situés à la surface de cette membrane, on comprend très facilement que lorsque cette membrane se trouvera pendant quelque temps exposée à l'action d'un très grand froid et que sa surface subit une plus ou moins grande dépression de température, les filets nerveux situés immédiatement au-dessous de la couche épithéliale subissent une congélation. Il en résulte une opacification plus ou moins étendue du tissu cornéen au voisinage des points congelés, puis arrive une nécrose d'une certaine portion de ses éléments, qui se traduit par des ulcères et des abcès plus

Digitized by Google

ou moins graves, dont la forme et l'apparence ont quelque chose de particulier que nous étudierons plus loin.

D'autre part, l'action du froid peut se traduire par des altérations soit des nerfs de la cinquième paire, soit par une inflammation des parties protectrices du globe oculaire.

Dans le travail que j'ai communiqué à la Société de biologie le 3 janvier dernier[1], j'ai décrit trois variétés d'altérations occasionnées par le froid : *Des nécroses de la cornée, des névrites sus-orbitaires* et des *amblyopies occasionnées par le refroidissement chez les alcooliques*. Aujourd'hui, je crois nécessaire de compléter cette liste, en y joignant des cas *d'exophtalmies* par périostose orbitaire ainsi que les blessures de la cornée et des contusions du globe par des éclats de glaçons chez les ouvriers. Examinons successivement ces différentes altérations, et voyons s'il y a quelque chose de caractérisque et de spécial dans l'aspect ou la marche de ces différentes affections.

I. — ABCÈS ET ULCÈRES NÉCROSIQUES DE LA CORNÉE.

Les altérations de la cornée qui se développent sous l'influence du froid s'observent de préférence vers la partie centrale de cette membrane.

On voit là apparaître une ulcération plus ou moins étendue, peu profonde au début, et qui se trouve généralement circonscrite par un rebord taillé à pic et très régulièrement dessiné. Un ulcère ainsi constitué forme une plaque ulcéreuse ronde, ayant l'apparence des ulcères que l'on voit se produire sous l'influence des agents corrosifs et de certains corps étrangers fixés sous la paupière et qui grattent la cornée à chaque mouvement du globe.

Pendant les premiers deux ou trois jours, les malades ne souffrent point, et l'œil n'accuse point ou très peu de rougeur; au toucher, la cornée paraît à peine sensible, et il existe un certain degré d'anesthésie. Mais peu à peu l'œil s'enflamme, l'ulcère gagne en étendue et en profondeur, l'injec-

1. Galezowski, Société de biologie, dans la *Gazette hebdomadaire*, 16 janvier 1880.

Digitized by Google

tion périkératique devient de plus en plus marquée, et elle se communique aux parties voisines; l'iris s'enflamme, les douleurs périorbitaires ne tarderont pas à paraître si on n'arrête pas à temps le progrès du mal, en rétablissant la nutrition dans la partie congelée et nécrosée de la cornée.

Le fait suivant s'est présenté à mon observation, qui marque le mieux toutes les phases de cette affection.

J'ai été appelé, le 23 novembre 1879, par mon excellent ami le docteur Herbert, auprès d'une dame américaine âgée de soixante-cinq ans, et qui, après être sortie en voiture découverte pendant les premières gelées, se sentit prise d'un picotement et d'une gêne dans son œil droit; trois jours après, cet œil devint rouge, sensible, larmoyant, des douleurs périorbitaires apparurent avec une certaine intensité, et lorsque M. Herbert a eu l'extrême bonté de m'appeler en consultation, j'ai pu constater qu'il existait un ulcère rond, à bords taillés à pic, au centre de la cornée. Cet ulcère était transparent, superficiel, ressemblant à une érosion; l'injection périkératique était assez intense, et les paupières étaient assez fortement œdématiées. La malade se plaignait de douleurs névralgiques périorbitaires assez intenses, l'œil était sensible à la lumière, et il était assez fortement larmoyant.

La malade ayant déclaré qu'elle n'a jamais souffert de ses yeux, et que sa santé était toujours très bonne; n'ayant en outre trouvé aucune cause de la maladie, nous étions autorisés, M. Herbert et moi, à rapporter la maladie à l'action nocive du froid. Le traitement, dès lors, était tout tracé : des fomentations chaudes continues, faites pendant une heure trois fois par jour, devaient constituer naturellement la base du traitement, et nous les avons fait exécuter de la manière suivante : un morceau de peau de chamois plié en quatre et trempé dans de l'eau chaude est appliqué directement sur l'œil, et pardessus une éponge fine imbibée dans de l'eau chaude, que l'on renouvelle tous les quarts d'heure; le tout étant maintenu avec un bandeau. Par ce moyen j'obtiens assez facilement une température élevée et uniforme, ce qui est une condi-

Digitized by Google

tion essentielle pour rétablir la nutrition de la cornée anesthésiée et congelée.

Ce traitement a été suivi d'une guérison prompte et complète, l'ulcère s'est cicatrisé sans laisser la moindre trace.

J'ai observé depuis cinq cas de même genre; chez un malade de ma clinique, les deux cornées présentaient des ulcères analogues; chez quelques-uns d'entre eux la conjonctive a été atteinte en même temps que la cornée; une conjonctivite catarrhale plus ou moins intense peut, en effet, accompagner la lésion cornéenne, comme on pourra s'en assurer par une des observations ci-jointes; je dois à l'obligeance de mon aide et ami, M. Despagnet, la rédaction des deux observations suivantes, se rapportant à des ulcères cornéens développés sous l'influence du froid, et que j'ai observés à ma clinique.

Observation. — *Kérato-conjonctivite double plus intense à droite, suite du froid.* — M. B..., Eugène, quarante-sept ans, gardien de la paix, demeurant à Paris, était de ronde dans la nuit du 20 décembre 1879. La température était de 22° au-dessous de zéro. Faisant son service le long de la Seine, il eut énormément froid. Pendant la nuit il éprouva, en même temps que des frissons dans tout le corps, des douleurs névralgiques dans la mâchoire supérieure droite, simulant un violent mal aux dents. Cette douleur s'irradia bientôt du côté de l'oreille correspondante et enfin du côté de l'œil; il sentit d'abord une sensation de gravier roulant sous les paupières, bientôt ce fut une cuisson générale dans tout l'orbite et cette même sensation se déclara, mais moins intense, dans l'œil gauche. Enfin il eut quelques douleurs dans la région péri orbitaire droite. Le lendemain, il trouva ses yeux injectés, l'œil droit surtout. Il se faisait entre ses paupières une sécrétion cireuse qui s'accumulait dans les angles et collait les cils. Le malade se traita par des lotions chaudes et un collyre que lui donna le pharmacien son voisin, et dont il ignore la composition. Ses yeux semblèrent légèrement améliorés. Mais le 27 du même mois, étant encore de garde la nuit, le lendemain ses yeux furent beaucoup plus malades, et il se décida à venir à la consultation de la rue Dauphine, le 29 décembre.

Digitized by Google

L'œil droit est fortement congestionné, les vaisseaux conjonctivaux très développés. La conjonctive palpébrale est semée de petites saillies formées par l'hypertrophie des papilles. Sur toute la périphérie de la cornée, on trouve une desquamation de l'épithélium et à sa place de petites érosions irrégulières. Le reste de la cornée est sain, l'iris normal.

L'œil gauche est aussi le siège d'une conjonctivite, mais bien moins intense et limitée à la conjonctive palpébrale.

On conseille au malade d'appliquer 5 sangsues à la tempe droite; de faire tous les jours sur les deux yeux plusieurs lotions à l'eau chaude, et enfin d'instiller dans l'œil droit, 3 fois par jour, une goutte d'un collyre d'atropine : 0 gr. 05 pour eau distillée 10 grammes, et dans l'œil gauche, tous les matins, une goutte d'un collyre de sulfate de zinc au 40e.

L'amélioration fut rapide. Trois jours après, tandis que l'œil gauche est complètement guéri, l'œil droit est fortement amélioré, la congestion est bien moindre, la cornée prend à sa périphérie un aspect plus régulier, et reprend son poli. Le 4 janvier, on cesse dans l'œil droit les gouttes d'atropine et on instille le collyre au sulfate de zinc. Le 10 janvier, guérison complète; cessation de tout traitement.

Observation. — *Ulcération superficielle de la cornée gauche, développée sous l'influence du froid.* — Madame M..., cinquante ans, ménagère, demeurant, à la Villette, a eu en 1876, dans l'œil gauche, une kératite ulcéreuse superficielle dont elle guérit assez rapidement sous l'influence des instillations d'atropine et des applications sur l'œil de compresses chaudes imbibées d'une solution à l'extrait de belladone. Cette kératite avait eu pour point de départ une taie ancienne de la cornée, résultat d'une affection scrofuleuse dont la malade a été atteinte dans ses jeunes années. La même kératite se reproduit en novembre 1878. — Même traitement. — Guérison. — Après la période inflammatoire on emploie la pommade à l'oxyde jaune. — Cessation de tout traitement en janvier 1879.

Le 24 décembre 1879, la malade a travaillé toute la journée dans une cuisine où la température était très élevée. Le soir, en rentrant chez elle, elle a été vivement saisie par le froid,

Digitized by Google

la température étant de 16° au-dessous de zéro. En même temps que le saisissement général qu'elle ressent, elle éprouve dans l'œil gauche un picotement très intense qui bientôt dégénère en vives douleurs. Le lendemain son œil était fortement congestionné; les douleurs périorbitaires étaient très fortes et devenaient bientôt intolérables. La malade, d'elle-même, fait plusieurs fois par jour des lotions à l'eau chaude et des applications sur l'œil de cataplasmes de fécule de riz qui diminuent l'intensité des douleurs. Mais elles se réveillent bientôt tout aussi fortes; l'œil est toujours très injecté et la malade vient à la clinique le 29 décembre. Voici ce que nous constatons: Injection périkératique très intense, kératite vasculaire dans la moitié supérieure de la cornée; soulèvement dans cette partie de l'épithélium qui a laissé à sa place de petites érosions et presque au centre de la cornée une ulcération plus profonde et plus large. Toute cette partie de la cornée est nuageuse; l'humeur aqueuse est un peu trouble, l'iris légèrement modifié dans sa coloration. Les douleurs périorbitaires sont toujours très vives. Il y a photophobie.

Traitement : Application de 5 sangsues à la tempe gauche. — Instillation dans l'œil d'une goutte de collyre d'ésérine le matin, et le soir d'une goutte d'un collyre d'atropine. Lunettes fumées en forme de coquilles pour diminuer la photophobie. Comme traitement général on prescrit tous les soirs, pendant 6 jours 25 centigrammes de sulfate de quinine.

Le 3 janvier, les douleurs sont moins fortes, l'injection de l'œil moins intense; continuation du traitement. — Le 8 janvier les douleurs ont disparu; la congestion de l'œil diminuée de moitié; la photophobie disparaît progressivement. On continue le même traitement, et on conseille les douches de vapeur sur l'œil tous les jours pendant un quart d'heure et l'emploi de la pommade à l'oxyde jaune. Le 15 janvier la guérison est complète. L'ulcération est cicatrisée ; la cornée et la chambre antérieure ont repris leur transparence. Il ne reste sur la cornée que les taies anciennes.

L'observation suivante a été recueillie par M. le docteur Bonntah (d'Alexandrie).

Digitized by Google

Observation. — Le nommé R..., Auguste, homme de peine d'une boulangerie, chargé de transporter le pain en ville, resta toute la nuit du 6 décembre dehors, en courses, fit quelques excès de boisson, et n'a dormi que quelques heures, dans une chambre complètement froide. Le lendemain, en se réveillant, il se sentit pris d'un malaise avec frissons, et des picotements dans les deux yeux. Il ne fit pas grande attention et continua son travail, mais au bout de deux jours les deux yeux commencèrent à larmoyer la photophobie et les douleurs fronto-temporales devinrent très intenses. Les yeux devinrent rouges et les paupières tuméfiées au point que le malade resta cinq jours sans pouvoir les ouvrir. Pour tout traitement le malade prit son mal en patience et se contenta de laver ses yeux avec de l'eau de sureau. Douze jours après le début de la maladie, voyant que son état ne s'améliorait point, il se décida à aller se soigner à la clinique de la rue Dauphine. A l'examen fait le 19 décembre on a pu constater ce qui suit : Les paupières étaient légèrement boursouflées, les conjonctives rouges, et au centre des deux cornées on apercevait des ulcères superficiels, arrondis, avec les bords de primés et recouverts de l'épithélium. L'iris accusait une injection très marquée, ce qui nécessita l'application de deux sangsues à la tempe droite et cinq à la gauche ; la pommade à la vaseline atropinique et des fomentations chaudes avec une infusion de camomille. — 24 décembre. Un mieux sensible s'est déclaré dans l'état des deux yeux; on ajoute au traitement précédent le collyre à l'ésérine. — 25 décembre. On remplace la pommade atropinique par le collyre et on y joint la pommade à l'oxyde d'hydrargyre. — 2 janvier 1880. Le malade a repris son travail, les deux yeux sont complètement guéris, c'est à peine s'il reste un peu de rougeur périkératique.

Le froid amènera d'autant plus facilement des ulcères à la cornée que cette dernière ne sera pas suffisamment protégée par les paupières. C'est ainsi que nous avons pu observer un ulcère nécrosique à la cornée gauche chez un homme qui était atteint depuis l'âge de quatre ans d'une paralysie de la septième paire. Son œil, à part le larmoiement, n'avait jamais

Digitized by Google

souffert, et ce n'est que sous l'influence des froids excessifs auxquels le malade fut exposé pendant le mois de décembre dernier qu'il fut atteint subitement d'un abcès nécrosique.

La marche de cette affection a été tellement rapide, que dans l'espace de quelques jours toutes les couches de la membrane transparente ont été atteintes. Un hypopyon s'en est suivi, et ce n'est qu'au moyen d'une large section de la cornée que nous avons pu sauver cet œil. Voici un petit résumé de cette observation.

Observation. — M. M..., âgé de quarante-cinq ans, jardinier, demeurant à Bagnollet, obligé, par son état, de travailler toute la journée en plein air pendant les grands froids, ressentit le 6 décembre une irritation assez intense à l'œil gauche, à laquelle il n'a pas prêté une grande attention, pendant plus d'une semaine. Peu à peu, il a vu son œil s'enflammer, et c'est alors qu'il est venu nous consulter.

Ce malade est atteint depuis l'âge de quatre ans de paralysie de la septième paire de l'œil gauche, ce qui fait que le globe oculaire reste à découvert pendant le sommeil, et la cornée se trouve moins protégée à l'air et au grand vent. Néanmoins, cet état de l'œil ne l'a jamais incommodé, et sa vue est restée toujours très bonne.

En l'examinant à la première visite, nous avons constaté un chémosis très considérable, séreux, occupant surtout la moitié inférieure du globe oculaire ; au centre de la cornée il existait un large abcès nécrosique à forme ronde, bien régulièrement circonscrit. Cet abcès avait déjà atteint les deux tiers de l'épaisseur de la cornée, et il a donné lieu à un hypopyon avec iritis. Au toucher, la cornée était à peine sensible, mais le malade accusait des douleurs névralgiques périorbitaires qui s'aggravaient surtout la nuit.

On ne pouvait rattacher cet accident à aucune autre cause qu'à l'action du froid, le malade n'a jamais été malade avant cet accident, il n'a pas eu de syphilis.

Dès le lendemain, nous avons pratiqué une large section de la cornée dans toute l'étendue de l'abcès, ce qui a fait arrêter les accidents nécrosiques. Des fomentations chaudes et des

Digitized by Google

collyres à l'atropine et à l'ésérine ont achevé le traitement, de sorte qu'à partir du 18 courant, on pouvait considérer notre malade comme guéri.

II. — NÉVRITE SUS-ORBITAIRE.

La seconde variété d'affection que j'ai cru devoir rapporter à l'action des très grands froids, c'est l'inflammation de la branche sus-orbitaire du trijumeau. Ce nerf est, en effet, moins abrité que les autres branches de la cinquième paire ; se trouvant situé immédiatement au-dessous de la peau et d'une couche très mince des fibres musculaires, il est exposé plus que tout autre nerf à subir l'influence du froid.

Tantôt sa gaine propre, tantôt le nerf lui-même s'enflamme, ce qui occasionne des névralgies périorbitaires plus ou moins intenses et des troubles visuels dont la nature est souvent difficile à définir. Ces malades accusent généralement de la photophobie, du larmoiement et de la fatigue pour le travail, la moindre application des yeux est suivie d'une névralgie, d'élancements, et de sensations de pesanteur dans le globe oculaire ; la vue, qui, au début de travail, était nette, se trouble à un tel degré, qu'on est obligé de renoncer à la continuation du travail.

C'est une asthénopie accommodative, provenant d'une irritation de toutes les branches du trijumeau et qui, par conséquent, de la branche sus-orbitaire s'étend aux filets nerveux du muscle accommodateur. Ces asthénopies sont très pénibles, souvent elles sont excessivement douloureuses et prennent des formes intermittentes. La peau dans la région sourcilière est peu sensible, quelquefois même il y a de l'analgésie, mais le nerf sus-orbitaire est très sensible à la pression ; souvent même on peut constater la même sensibilité sur la joue, au point d'émergence du nerf sus-orbitaire ainsi que du côté du nerf maxillaire inférieur.

Le traitement de cette affection ne présente point de difficulté ; des bains de vapeur ou des sudations obtenues au moyen d'injections hypodermiques de pilocarpine, des vési-

Digitized by Google

catoires volants renouvelés à plusieurs reprises sur la région sourcilière, le sulfate et le bromhydrate de quinine : tous ces moyens suffisent pour amener très promptement la guérison de tous les phénomènes morbides.

L'observation suivante, recueillie sur ma demande par le docteur Bonntah (d'Alexandrie), peut servir de meilleur exemple.

Observation. — *Névrite sus-orbitaire occasionnée par le froid, avec asthénopie accommodative. Guérison.* — M. L..., âgé de dix-huit ans, lithographe, demeurant à Paris, a éprouvé un très fort refroidissement, vers la moitié de décembre dernier ; quelques jours après il s'est aperçu que sa vue était devenue trouble, et qu'il lui était impossible de continuer son métier, la moindre application lui occasionnait des douleurs et de la fatigue.

Il se présenta à la clinique de la rue Dauphine, le 27 décembre, pour consulter sur sa vue, et fut inscrit au n° 53 463. Le malade se plaint surtout de douleurs occupant toute la partie gauche de la face, et qui commencent dès sept heures du matin et ne se calment qu'à une heure de l'après-midi. Faibles au début, ces douleurs ont gagné depuis en intensité, ce qui décida le malade à venir consulter. Outre la douleur, M. L... se plaint de la fatigue de la vue qu'il ressent à la moindre application des yeux ; par la compression, des branches sus et sous-orbitaires on provoque une douleur très vive. L'acuité visuelle est normale, l'œil est emmétrope, mais la fatigue survient après quelques minutes de lecture et d'application des yeux. Après avoir diagnostiqué une névrite de la cinquième paire, occasionnée par un refroidissement, le docteur Galezowski prescrivit l'application de vésicatoires volants au-dessus du sourcil, le sulfate de quinine à 40 centig. par jour, et des bains de vapeur.

30 *décembre*. — On remplace le sulfate par le bromhydrate de quinine. — 2 *janvier*. Depuis l'usage du bromhydrate de quinine, le malade se trouve complètement soulagé, les douleurs ont complètement cessé. Toute sensibilité au toucher a disparu, et le malade peut être considéré comme guéri.

Digitized by Google

Un autre fait tout récent et des plus remarquables vient de se présenter à mon observation. J'étais appelé il y a deux jours auprès d'un de mes confrères, le docteur R..., qui, après avoir passé une nuit entière auprès d'une accouchée, a dû retourner à pied par une nuit froide de 8°, avec un vent glacial. Il sentit un très grand froid et un mal de tête, se coucha avec un malaise général, et le lendemain en se réveillant il s'est aperçu qu'il ne voyait plus de tout de son œil droit. En l'examinant le 27 courant, j'ai pu constater une thrombose d'une branche veineuse de la rétine avec des hémorragies et des taches blanches exsudatives. Cet accident rétinien était accompagné d'une névrite sus et sous-orbitaire du même côté. Incontestablement cette névrite était occasionnée par le froid; quand aux thromboses rétiniennes, elles sont peut-être le résultat d'une influence réflexe.

III. — ACCIDENTS CÉRÉBRAUX AVEC TROUBLES OCULAIRES CHEZ LES ALCOOLIQUES.

L'alcoolisme est une des causes des plus fréquentes des troubles visuels, lesquels, dans la majorité des cas, se traduisent par des phénomènes d'amblyopie sans trace d'aucune lésion appréciable à l'ophtalmoscope et sans aucun symptôme bien marqué d'une altération quelconque cérébrale. Mais ces mêmes individus peuvent, sous l'influence d'un refroidissement, être pris d'accidents cérébraux plus ou moins graves, suivis d'altération des méninges, et donnant lieu à des paralysies partielles.

L'alcoolisme prédispose à des stases veineuses, comme Bouchardat l'avait démontré; sous l'influence du froid, ces stases augmentent dans les extrémités et dans toute la surface du corps, le sang afflue d'une manière exagérée vers les organes viscéraux, de là des pneumonies, des hépatites, des méningites et des encéphalites si fréquentes chez les alcooliques, si fatales dans leurs conséquences. Du côté des méninges on voit apparaître des épanchements séreux ou hémor-

Digitized by Google

ragiques qui amènent des compressions de certains nerfs, avec des paralysies consécutives.

Le fait suivant est des plus remarquables; il démontre de la manière la plus frappante jusqu'à quel point l'action combinée de ces deux causes, du froid et de l'alcoolisme, peut réagir sur le cerveau et les nerfs moteurs de l'œil.

Les détails de cette observation ont été recueillis par mon excellent ami M. Despagnet.

Observation. — *Paralysie incomplète de tous les muscles des deux yeux. — Amblyopie binoculaire sans lésion. — Congestion cérébrale. — Alcoolisme et refroidissement.* — Henry S....., quarante et un ans, ébéniste, demeurant à Paris, est d'un tempérament sanguin et très irritable. Il a eu la fièvre typhoïde il y a treize ans. Depuis cette époque il est très impressionnable; ses digestions sont généralement mauvaises, et malgré la vie active qu'il mène, il manque d'appétit. Il aime assez, même beaucoup, les boissons alcooliques, mais malheureusement la plus petite quantité d'alcool, deux verres de vin seulement le mettent en *ribotte*, suivant son expression. Aussi c'est souvent là son état ordinaire; car pour faire plaisir à ses nombreux camarades, et peut-être encore plus pour satisfaire ses goûts, il doit prendre journellement bon nombre de petits verres. Donc, chez lui, les excès alcooliques sont fréquents et non douteux, d'ailleurs le *delirium tremens* dont il est atteint en est la meilleure preuve. En outre, depuis longtemps déjà il est sujet à tous les autres accidents de cette intoxication : pituite, gastrite, insomnie, cauchemars, etc., etc.

Le 11 décembre dernier, la température étant un peu sibérienne, S... ressentit énormément de froid dans la journée. Pour se réchauffer, il fit maintes libations, mais sans y réussir. En se couchant le soir, il éprouva dans les reins de vives douleurs. Il croyait à une courbature et voulut s'appliquer son remède favori, une bonne suée; mais la sudation ne vint pas, et il s'endormit. Dans la nuit il ne se passa rien d'extraordinaire, du moins il ne se rappelle rien; mais le matin il ne se réveille pas à son heure ordinaire. Les parents étonnés se

Digitized by Google

rendent près de lui, et malgré leurs appels, malgré toutes leurs secousses, ils ne peuvent le tirer de son sommeil. Sa respiration était fréquente et saccadée, et sa tête fortement congestionnée; néanmoins, après une demi-heure il sort de sa léthargie, il peut prononcer quelques mots bien difficilement, et ne ressent aucune espèce de douleur. Les paupières sont fermées et il ne peut les relever. On lui applique à plusieurs reprises des sinapismes le long des membres inférieurs. Après son réveil il passe quelques heures sans avoir conscience de ce qui se fait autour de lui. Puis, peu à peu, il reprend connaissance. Il entend et comprend parfaitement tout ce qu'on lui dit, tout ce qu'on lui fait, mais il ne peut en rendre compte, sa langue ne pouvant articuler que des mots très confus. Quoique n'éprouvant aucune douleur, il sent néanmoins sa tête lourde et a besoin de dormir. Il passe ainsi deux jours dans une demi-somnolence et dans la même gravité de tous ces symptômes.

Le troisième jour sa langue devient plus libre; ses paupières moins raides peuvent se relever, mais à son grand étonnement le malade ne voit pas. Il distingue à peine le jour de la nuit. Le quatrième jour tous ces symptômes s'amendent. La pesanteur de tête devient moins intense; la vue revient progressivement, mais le malade voit double. A mesure que la clarté des objets devient plus nette, la diplopie augmente. A la fin du quatrième jour il essaye de se lever, il a l'air d'un homme ivre et ne peut se lever debout. Enfin, le huitième jour tous les phénomènes cérébraux ont disparu; seuls les troubles visuels persistent, bien que fortement améliorés.

Aussi il se présente à la clinique le 20 décembre. La vision à distance est normale — S = 1 —; mais après la lecture de quelques lignes le malade est pris d'une sorte d'asthénopie très violente qui rend sa vision confuse et le force de s'interrompre. Le champ visuel est normal; la faculté chromatique physiologique. Mais la diplopie existe, croisée à droite et à gauche jusqu'à 10 centimètres du point de fixation, elle devient homonyme dans la partie extrême et avec un écartement des images de 30 centimètres. Il y a encore écar-

Digitized by Google

tement des images en hauteur. L'image droite est toujours plus haute que l'image gauche, et l'écartement augmente dans le champ supérieur. Il y a évidemment eu paralysie générale de tous les muscles des deux yeux, car on retrouve tous les genres de diplopie, mais cette paralysie est en voie de disparaître et c'est la paralysie des deux sixièmes qui domine.

L'examen physique et ophtalmoscopique des deux yeux ne nous apprend pas grand'chose.

Les deux pupilles sont égales, mais larges et paresseuses. — A l'ophtalmoscope on trouve les deux papilles fortement congestionnées, et l'image droite nous montre la circulation veineuse difficile et même quelques stases par place. Rien d'anormal dans le reste de l'œil.

Ajoutons, pour être complet, que depuis l'accident, les cauchemars sont devenus plus fréquents et ce malade est toujours assoupi.

Traitement. — Iodure de potassium à l'intérieur. — Sudations par les injections hypodermiques de pilocarpine.

2 *janvier*. Il existe une amélioration de plus en plus marquée, les mouvements des yeux commencent à se rétablir.

13 *janvier*. La diplopie n'existe que dans la direction inférieure et externe du côté gauche; les forces reviennent, la santé générale s'améliore très rapidement. La malade accuse encore de très fortes douleurs de tête tous les soirs, ce qui nous oblige à appliquer quelques vésicatoires volants aux tempes et à la nuque, et le sulfate de quinine à 0gr.50 par jour.

22 *janvier*. Une amélioration des plus sensibles s'est déclarée depuis le dernier traitement, et on peut considérer notre malade en convalescence.

IV. — PÉRIOSTITE ORBITAIRE AVEC EXOPHTALMIE OCCASIONNÉE PAR LES FROIDS.

Si le froid peut amener des accidents cérébraux et oculaires chez les alcooliques, par inflammation des méninges,

Digitized by Google

des altérations du périoste intraorbitaire peuvent se déclarer chez les individus les mieux portants, par le seul fait d'une action nocive des grands froids sur l'organisme tout entier. Le fait suivant, qui vient de se présenter à mon observation, est des plus remarquables, et en même temps il me paraît être des plus démonstratifs de l'action du froid, car en recherchant avec le plus grand soin dans les antécédents, nous n'avons pu trouver rien qui puisse expliquer les accidents inflammatoires de l'orbite. Le malade fut pris de ces accidents pendant les grands froids, lorsqu'il a été obligé de travailler sous les arcades de chemin de fer durant les journées entières, très mal vêtu. C'est à la suite d'un refroidissement qu'il avait contracté cette maladie.

Observation. — *Périostite intraorbitaire des deux yeux avec exophtalmie et chémosis occasionnés par le froid. Amélioration.* — M. Ch..., âgé de soixante-neuf ans, demeurant à la Villette, tonnelier, fut pris, vers le commencement du mois de décembre 1879, au moment des grands froids, d'un malaise général, courbature, mal de tête; quelques jours après, l'œil gauche a été enflé et l'œil proéminent. Trois jours après, l'œil droit accusait les mêmes phénomènes, et la vue est devenue très trouble. Il vint me consulter le 10 janvier dernier, et présentait les symptômes suivants :

État présent. — Les deux yeux sont saillants et ne peuvent pas être refoulés en arrière, les conjonctives font saillie entre les paupières, sous forme de bourrelets chémosiques; on ne sent point de saillies du côté du bord orbitaire. Les pupilles sont paresseuses, les mouvements des yeux sont complètement gênés dans tous les sens, et semblent être immobiles. Le malade voit double avec les images croisées à gauche; dans d'autres direction, il n'accuse pas de diplopie. Dans l'intérieur de l'œil droit une légère ecchymose le long d'une veine principale, en haut et en dedans (image droite), à la distance d'un diamètre de la papille. Le reste du fond de l'œil est sain et l'acuité visuelle est normale. Le malade nous déclare qu'il n'a jamais été malade, si ce n'est des contusions aux jambes, et jamais de maladies syphilitiques.

Digitized by Google

Après avoir recherché la cause de cette affection, nous avons dû rejeter toutes les influences constitutionnelles et admettre l'influence du froid sur l'organisme. Et en effet, pendant ces grands froids, il a dû travailler, à partir de 6 heures du matin jusqu'à 6 heures du soir, dans une grande cour où il y a des courants d'air, sous les arcades du chemin de fer; il a éprouvé pendant ces premiers grands froids des frissons et ne pouvait point se réchauffer; le mal de tête est devenu persistant, et les yeux ensuite sont devenus saillants. Jamais, dit-il, il n'a porté de flanelle, ce qui a pu contribuer au refroidissement.

En présence de tous ces accidents, nous avons soumis le malade au traitement suivant : iodure de potassium 1 gramme à 2 par jour, sulfate de quinine tous les soirs 40 centigr., et le jaborandi en infusion pour transpirer.

Ce traitement a amené un soulagement des plus notables, de sorte que vers le 18 janvier, nous avons déjà pu constater que l'œil gauche est devenu bien moins saillant, le chémosis a diminué des deux tiers; le globe oculaire peut être légèrement refoulé dans le fond de l'orbite, et les douleurs de tête sont moins violentes. Mais il n'a pas encore de sommeil la nuit et point d'appétit.

22 *janvier*. — Des injections hypodermiques de pilocarpine sont faites depuis trois jours, et le mieux de plus sensible s'est déclaré surtout du côté de l'œil droit, l'exophtalmie diminue, ainsi que le chémosis, et il y a tout espoir que sous l'influence de ces moyens on arrivera à une guérison complète.

V. — ACCIDENTS TRAUMATIQUES OCCASIONNÉS PAR LES CHUTES OU PAR DES BLESSURES AVEC DES ÉCLATS DE GLACE.

Pour être complet dans la description des accidents oculaires que nous pouvons rattacher aux grands froids et à l'hiver très rigoureux que nous subissons cette année, je dois encore signaler les accidents occasionnés par la chute sur la glace.

Un homme âgé de quarante-deux ans, en tombant pen-

Digitized by Google

dant le verglas sur le bord du trottoir, s'est fendu le bord sourcilier, et il en est résulté une ecchymose considérable sous-conjonctivale, avec œdème considérable des paupières et des ecchymoses palpébrales. Une légère iritis s'en est suivie dans ce même œil, mais sans gravité et qui a cédé à l'application des sangsues à la tempe et à l'instillation de quelques gouttes d'atropine. Aujourd'hui le malade est complètement guéri.

La blessure de la cornée par un éclat de glace est survenue chez un homme qui était occupé à casser la glace dans la rue. Un éclat l'a frappé d'une manière très forte à la cornée, et il s'en est suivi une nécrose de toute la partie centrale de la cornée, la section transversale de cette membrane n'a pu qu'arrêter le mal; mais le leucome qui s'ensuivra est presque général.

Voici l'observation telle qu'elle a été rédigée par un de mes assistants, M. Odon Gueneau de Mussy.

Observation. — *Blessure de la cornée par un éclat de glace, nécrose consécutive.* — M..., bijoutier, âgé de quarante-cinq ans, cassait de la glace le 28 décembre dernier, lorsqu'un éclat vint frapper sa cornée droite. Il continua à travailler encore pendant deux jours, après lesquels, vaincu par de fortes douleurs périorbitaires et occipitales, il se décide à venir, le 3 janvier, réclamer les conseils du médecin du pays. Celui-ci lui fit appliquer des sangsues, une mouche de Milan, accompagnées d'instillations atropiniques, d'insufflations de calomel, de purgations. Rien n'y fit; un abcès de jour en jour plus étendu, irradiant du point frappé, intéressa bientôt toute la cornée droite, et le confrère de la campagne envoya son malade à M. Galezowski. Le jour de son arrivée (13 janvier), le docteur Parent lui fait la paracentèse. Le lendemain les lèvres de la plaie furent écartées à l'aide du stylet d'Anel : cette dernière opération a été répétée aujourd'hui (16 janvier) par M. Galezowski. La collection purulente très abondante a été largement diminuée; les douleurs se sont en grande partie calmées.

20 *janvier*. Le travail de cicatrisation marche régulière-

Digitized by Google

ment dans la moitié supérieure du champ cornéen; il reste sur quelques millimètres d'étendue de la transparence, ce qui permettra probablement plus tard de pratiquer une iridectomie.

Dr GALEZOWSKI.

DES KYSTES TRANSPARENTS DES PAUPIÈRES

DÉSIGNÉS A TORT PAR CERTAINS AUTEURS SOUS LE NOM DE KYSTES SUDORIPARES

Par le docteur A. YVERT, médecin aide-major

(Suite).

Il existe une autre variété de tumeur kystique, qu'on pourrait encore, si l'on n'y prenait garde et après un examen superficiel, confondre jusqu'à un certain point avec celles dont nous nous occupons en ce moment; aussi croyons-nous indispensable d'en dire au moins quelques mots : nous voulons faire allusion à cette affection décrite ordinairement sous le nom de dacryops ou de kyste lacrymal intrapalpébral. Les exemples, d'ailleurs, n'en sont pas très nombreux, et en dehors de ceux, partout cités de Beer, de Benedict, de de Graefe et de Ilken, nous ne pourrions guère rappeler que ceux plus récents et étudiés avec plus de détails par Broca dans le numéro 41 de la *Gazette des hôpitaux* de 1861, par de Wecker dans le numéro 25 de la *Gazette hebdomadaire* de 1866, et par Dubreuil dans la *Gazette des hôpitaux* du 9 août 1870. Or, deux caractères principaux permettent de différencier très nettement cette espèce de tumeur des kystes transparents proprement dits des paupières : leur localisation à la partie supérieure et externe du cul-de-sac conjonctival oculo-palpébral, d'une part; leur volume toujours très considérable, d'autre part. Le point de départ de ces dilatations kystiques ayant, en effet, comme l'a parfaitement démontré M. Broca, dans le cas qu'il a été à même d'observer, son siège dans l'une des petites glandules, qui sont groupées autour

Digitized by Google

de l'ouverture des deux conduits lacrymaux et dont l'ensemble constitue la glande lacrymale accessoire ou palpébrale, leur développement débute donc toujours par cette partie de la muqueuse et a une tendance toute naturelle à se porter, non pas du côté de la surface cutanée de la paupière, mais bien vers le cul-de-sac conjonctival, auquel elles se substituent peu à peu. En un mot, les kystes transparents ordinaires sont externes; tandis que les kystes lacrymaux accessoires sont, dès le principe, internes et très profondément situés. La grosseur de ces derniers enfin est considérablement plus notable que celle des kystes transparents, qui n'atteignent qu'exceptionnellement le volume d'une petite fève; tandis que les autres arrivent assez vite aux dimensions d'une noisette, d'une petite noix et même d'un œuf de pigeon (Broca). On ne saurait donc, avec un peu d'attention, confondre ces deux espèces d'affections.

Il faudrait encore beaucoup plus de bonne volonté pour se méprendre sur la nature des kystes palpébraux consécutifs à la présence d'un corps étranger; car, dans les deux observations qui en ont été publiées, les différences étaient des plus caractéristiques. Lenoir, en effet, résume ainsi les détails du fait qu'il a recueilli, et dont on trouvera la relation exposée tout au long dans les *Archives d'ophtalmologie* de 1854 : « Cette tumeur, aujourd'hui de la grosseur d'une noisette, fait une saillie notable dans le petit angle de cet œil, au-dessus de la commissure externe des paupières; elle est légèrement bosselée à sa surface, et donne à la peau qui la recouvre une coloration noirâtre. » Quant à l'exemple, rapporté par Camparan, dans la *Gazette des hôpitaux* de 1865, il est encore plus significatif : « Cette tumeur, y est-il dit, se présentait sous l'aspect suivant : elle avait la forme exacte d'une poire dont la petite extrémité venait s'implanter au-dessus du cartilage tarse, vers le centre de la face interne de la paupière supérieure. Elle présentait le volume d'un gros haricot, vasculaire, rouge, saignant assez aisément. Je crus avoir affaire à un polype et je proposai de l'enlever séance tenante. » Au cas, du reste, où le moindre doute subsisterait

Digitized by Google

dans l'esprit, la ponction, que nous avons très vivement recommandée, et dont nous avons démontré l'importance capitale en pareille circonstance, ne tarderait pas à faire disparaître toute hésitation, par la constatation directe du corps du délit.

Ces différents points ainsi complètement élucidés, nous devons aborder maintenant la partie la plus difficile, la moins connue et la plus discutée assurément de la tâche que nous nous sommes imposée; il nous faut, en un mot, passer à l'étude anatomo-pathologique des kystes transparents des paupières; question qui comporte deux problèmes également importants à résoudre. Il s'agit, en effet, de rechercher, en premier lieu, quel est le point de départ exact de ces productions kystiques; autrement dit de définir aux dépens de quel appareil glandulaire elles se développent; il faut, d'autre part, examiner quelle est la structure de leur paroi et la nature de leur contenu.

Siège anatomique des kystes transparents. — Or, sans parler de l'opinion, soutenue à ce sujet par Demours, qui attribuait le développement de ces tumeurs à des gouttelettes de lymphe soulevant l'épiderme, opinion à peu près unanimement repoussée aujourd'hui, on peut grouper sous deux chefs principaux toutes les hypothèses émises sur le point de départ de ces kystes, par les différents auteurs qui se sont plus spécialement préoccupés de cette question. Tandis que les uns, en effet, placent l'origine de cette affection dans les follicules sébacés; les autres, et ce sont certainement les plus nombreux actuellement, penchent pour une maladie des glandes sudoripares. Voyons sur quelle base reposent ces prétentions et quels sont les arguments apportés par chacun des partis adverses, à l'appui de la thèse qu'il soutient.

Sichel, avec cet esprit éminemment clinique qu'on lui retrouve constamment, et qui n'est certes point la moindre de ses qualités, n'avait pas été sans remarquer la coïncidence assez fréquente et le développement simultané, sur la même paupière, d'orgeolets multiples et de petits kystes transparents; cette particularité l'avait même tellement frappé, dans

Digitized by Google

certains cas, qu'il insiste en maintes occasions sur ce fait intéressant. L'observation suivante, empruntée à l'excellent travail que ce savant ophtalmologiste publia, sur le *milium*, en 1852, dans le *Moniteur des hôpitaux*, en est la meilleure preuve : « Le 6 juillet 1847, dit-il, je présentai à ma clinique, sur un homme d'une quarantaine d'années et fortement constitué, un milium jaunâtre très élevé, irrégulièrement arrondi, un peu plus long que large, de 5 millimètres sur 3 millimètres et demi, situé près du bord libre de la paupière inférieure. Non loin du grand angle, à quelque distance, à peu près au milieu du bord libre de la paupière inférieure, il en existait un autre très petit, à peine commençant, d'une teinte jaunâtre beaucoup plus pâle; lorsque je l'eus ponctionné avec une aiguille, il n'en sortit qu'une sérosité limpide, comme celle qui est contenue dans les kystes séreux. » Partant de ce fait, et de beaucoup d'autres analogues, sans doute, qu'il avait recueillis dans son immense pratique, Sichel n'hésite pas à admettre deux variétés de millet : l'une transparente, l'autre blanchâtre; et, sans être absolument affirmatif sur ce point, il laisse à entendre qu'il place l'origine de chacune d'elles dans les follicules sébacés.

Dans le travail qu'il publia en 1862, sur la nature et le traitement des kystes des paupières, dans le *Bulletin de thérapeutique*, Fano est beaucoup plus catégorique, et n'hésite pas, pour son compte, à mettre le point de départ des kystes transparents dans les glandes sébacées : « N'étaient-ce pas là, dit-il en effet, des kystes développés dans les follicules sébacés, qui existent en si grand nombre au niveau des cils? »

Quelques années après, le Dr Thomas fournissait de nouvelles preuves à cette manière de voir, et le passage suivant de sa thèse inaugurale sur les *tumeurs des paupières* ne saurait laisser aucun doute à ce sujet : « Kystes ciliaires. Ces kystes ne sont pas admis par les auteurs, et cependant les glandes ciliaires, ne différant des follicules sébacés que par le volume, doivent participer aux mêmes lésions et donner lieu, comme ces follicules, à la formation de kystes.

« Ces kystes sont sous-cutanés, la peau qui les recouvre est

Digitized by Google

mince, sillonnée de petits vaisseaux sanguins, situés au bord libre de la paupière qu'ils dépassent par leur volume; ils font dans la portion ciliaire de ce bord une saillie assez prononcée, de la grosseur d'un pois rond, et qui offre, à première vue, les caractères de l'orgeolet... Dans un cas, outre le kyste présentant les signes décrits plus haut, nous en avons trouvé d'autres plus petits, de la grosseur d'une tête d'épingle, siégeant sur le bord libre de la paupière inférieure gauche. Ces petits kystes étaient transparents et siégeaient au milieu des cils. La malade présentait en outre de l'acné sébacé du visage. Le liquide contenu était transparent. » Or, nous le demandons en conscience et en dehors de tout parti pris, ce développement simultané, sur la même paupière, d'orgeolets et de petits kystes transparents; surtout cette coïncidence d'une éruption sur le visage d'acné sébacée ne doivent-ils pas faire admettre d'emblée une origine commune et probablement identique pour ces différentes lésions? Et M. Thomas n'a-t-il pas eu raison, cliniquement parlant, et à défaut d'autre preuve, de localiser le point de départ de ces kystes dans les glandes sébacées? Ces résultats et ces conclusions sont de tout point identiques aux observations de Sichel, dont nous avons déjà parlé plus haut; et ne font en somme que corroborer la manière de voir de cet éminent clinicien.

Le jour où parut l'excellente monographie de M. le professeur Verneuil, sur les affections des glandes sudoripares (*Archives de médecine*, 1854), ces organes furent, timidement d'abord, accusés d'être le siège des kystes transparents des paupières; puis, peu à peu, insensiblement, progressivement, cette idée gagna du terrain et se généralisa avec une telle facilité qu'elle est aujourd'hui presque universellement admise. On commença par supposer que tel pourrait bien être, en effet, le siège de ces petites tumeurs kystiques; puis on alla plus loin et on admit le fait comme démontré; quelques esprits même ne comprennent plus qu'il puisse en être autrement. Les quelques citations suivantes montreront, d'ailleurs, facilement par quelles phases successives est passée cette question intéressante.

Digitized by Google

En 1863, de Wecker se demandant d'où pouvaient bien provenir ces vésicules transparentes, n'ose pas encore se prononcer catégoriquement à ce sujet, et se contente de dire : « D'où viennent-elles? Nous pouvons avancer qu'on l'ignore; elles naissent probablement d'une glande sudoripare oblitérée et dilatée par son produit de sécrétion. »

Trois ans plus tard, en 1866, le Dr Thomas, tout en étant déjà un peu plus affirmatif, ne donne pas non plus cependant la chose comme certaine, mais penche bien évidemment vers cette hypothèse : « Il est probable, dit-il en effet, que le milium transparent n'est pas autre chose qu'un kyste sudoripare. Nous n'avons pas eu l'occasion d'examiner les parois ni le liquide contenu; aussi est-ce avec une certaine réserve que nous émettons notre opinion sur la nature de ces kystes. »

Pour M. Pujo (Th. Paris 1869) la question paraît définitivement jugée, et, à son avis, le doute ne saurait plus être permis depuis les remarquables travaux de M. Verneuil sur ce sujet : « La cavité du tube sudoripare, dit en effet le savant professeur de la Pitié, ici se dilate, là se rétrécit et paraît comme étranglée; le liquide continuant à être sécrété, distend les points les moins bridés par les éléments voisins, et les poches se forment et s'isolent par un mécanisme facile à comprendre; la paroi s'hypertrophie simultanément comme pour résister à la distension; elle devient fibroïde et s'épaissit notablement.

« Deux particularités paraissent favoriser ce travail pathologique. La première consiste dans l'enroulement, dans les flexuosités que décrivent les tubes sudoripares; on voit fréquemment, en effet, notamment au creux de l'aisselle, le tube enroulé présenter au niveau de ses courbures une augmentation très notable dans son calibre, augmentation qui peut aller jusqu'à doubler ce calibre. La seconde circonstance réside peut-être dans l'hypertrophie du tissu cellulaire ordinairement très lâche, qui réunit entre elles les circonvolutions glandulaires. » D'où M. Pujo conclut naturellement : « Les faits qui précèdent étant désormais établis, pourquoi les paupières, qui renferment des glandes sudoripares en tout sem-

Digitized by Google

blables à celles des autres régions, pourquoi, dis-je, ne seraient-elles pas le siège d'une affection identique? »

En résumé, ainsi qu'on peut le voir par les citations précédentes, que nous avons reproduites à dessein, avec les plus grands détails, les différentes opinions émises sur le point de départ exact des kystes transparents des paupières, ne reposent jusqu'à présent sur aucune donnée anatomique sérieuse et pas un seul examen histologique n'est encore là pour vider le débat d'une manière définitive. Les uns ne placent le siège de ces tumeurs dans les glandes sudoripares, qu'en raisonnant par analogie et par comparaison; les autres en font une affection des follicules sébacés, en s'appuyant uniquement sur la coïncidence assez fréquente du développement simultané d'orgeolets et de petits kystes transparents sur la même paupière; mais il faut avouer que ce ne sont guère là, en somme, que des arguments absolument insuffisants, incapables bien certainement d'entraîner la conviction des esprits non prévenus et qui ne se contentent pas d'hypothèses. Or, cette preuve anatomo-pathologique, qui faisait jusqu'à présent complètement défaut, nous espérons pouvoir la donner aujourd'hui, grâce à l'extrême obligeance de notre excellent et savant ami M. le docteur Kiener, professeur agrégé et chef du laboratoire d'histologie au Val-de-Grâce, dont les nombreux et remarquables travaux d'anatomie pathologique rendent non douteuse la compétence en pareille matière. Avec sa bienveillance habituelle, M. Kiener voulut bien, en effet, examiner, aussi consciencieusement que possible, en dehors de tout esprit de parti, deux kystes transparents des paupières, que par le plus grand des hasards nous avions eu la bonne fortune de recueillir à peu de jours d'intervalle; et nous transmettre le résultat de ses recherches personnelles sur ce sujet, encore aussi peu connu qu'intéressant. Le premier de ces kystes, ouvert pendant son extraction, ne lui permit point de se prononcer en toute connaissance de cause, ni d'affirmer catégoriquement sa manière de voir sur le siège exact de ces productions kystiques; aussi n'en parlerons-nous même point. Mais le second, qui fut, dans le but d'une re-

Digitized by Google

cherche histologique complète, extirpé tout entier, avec une partie des tissus environnants, put être examiné à loisir, et fournit l'occasion de vérifier, pour la première fois, cette question depuis si longtemps en litige. Nous ne saurions d'ailleurs mieux faire, en pareille circonstance, que de reproduire textuellement et *in extenso*, la note qu'a bien voulu nous remettre M. Kiener, afin que le lecteur puisse juger par lui-même et se faire, à ce sujet, une opinion définitivement appuyée sur des preuves irrécusables. Nous ferons observer, du reste, que ce kyste était situé en plein à la face externe de la paupière, à une certaine distance du bord palpébral, 5 millimètres environ; et qu'il ne pouvait être confondu avec certains petits kystes ciliaires développés bien évidemment dans les follicules sébacés.

Kyste transparent de la paupière supérieure à contenu liquide.

Examen macroscopique et microscopique par M. le Dr Kiener, professeur agrégé au Val-de-Grâce.

« Le kyste a le volume d'un petit pois; il fait une saillie globuleuse à la surface de la peau, qui est parfaitement transparente à ce niveau; et renferme un liquide complètement limpide et incolore.

« *Examen histologique.* — Mode de préparation : acide chromique, gomme, alcool, inclusion dans le collodion; coupes au rasoir, coloration par le carmin.

« Le kyste siège dans l'épaisseur du tissu cellulaire sous-cutané; il est recouvert en avant par l'épiderme, par le derme et par une mince couche de tissu cellulaire sous-cutané un peu condensé. La peau à ce niveau ne renferme ni poils, ni glandes; le corps papillaire lui-même est effacé. Sur les côtés du kyste le corps papillaire redevient évident; le derme et le tissu cellulaire sous-cutané renferment un très grand nombre de follicules pileux, dont la position est déviée par la pression du kyste.

« a. *Peau et tissu sous-cutané recouvrant le kyste sur les*

Digitized by Google

côtés. — Le derme et le tissu cellulaire sous-cutané se composent, l'un et l'autre, de gros faisceaux fibreux parcourus par un réseau assez riche de capillaires dilatés, à une et à deux tuniques. Fort peu d'éléments cellulaires. La coupe présente en outre un grand nombre de follicules pileux et de glandes sébacées. Autour de chaque poil et de chaque cul-de-sac glandulaire existe une sorte de gangue formée par de gros faisceaux fibreux; les follicules pileux et les poils ne présentent pas d'altération manifeste, sauf leur déviation; mais les glandes sébacées sont la plupart augmentées de volume et hyperplasiées. Il existe aussi un certain degré d'irritation dans l'épiderme : la couche muqueuse est plus épaisse qu'à l'état normal; et l'épiderme, très épaissi également, se compose de cellules lâchement unies entre elles, manifestement en desquamation. Tantôt le cul-de-sac des glandes sébacées est complètement rempli de cellules dont les plus centrales seules sont graisseuses; tantôt il est transformé en une sorte d'utricule dont la cavité renferme seulement quelques débris de cellules graisseuses, et dont la paroi est tapissée de deux à trois couches de cellules épithéliales. *Sur aucune coupe on ne rencontre de vestige de glande sudoripare.*

« b. *Paroi du kyste.* — Cette paroi est très simple : elle est formée par une couche de tissu fibreux condensé, et par un revêtement cellulaire. Ce revêtement se compose de cellules stratifiées, aplaties, dont les plus internes, réfringentes, sans noyaux, sont complètement graisseuses. Dans les plus externes, un noyau est apparent. Cette paroi est donc tout à fait analogue à celle d'une paroi sébacée considérablement dilatée.

« *Conclusions :* La nature du revêtement cellulaire composant la paroi du kyste; les divers degrés d'altérations hyperplasiques que présentent les glandes sébacées au voisinage du kyste; l'absence de tout autre organe glandulaire ou vasculaire, susceptible de dilatation kystique; enfin la participation de l'épiderme à l'irritation me font penser que *le kyste est formé aux dépens d'une glande sébacée dont la paroi hyperplasiée a sécrété un liquide séreux.* »

Or, que ressort-il, très nettement, de ces recherches histo-

Digitized by Google

logiques, pratiquées avec les précautions les plus minutieuses? Deux choses excessivement importantes, à notre avis, ont été démontrées par cette description anatomo-pathologique; le microscope a permis de vérifier, en effet : d'une part, le fait cliniquement observé par Sichel et par plusieurs autres ophtalmologistes après lui, de la coïncidence des kystes transparents avec un état inflammatoire des follicules sébacés environnants; et d'autre part l'absence de tout organe sudoripare au voisinage du point malade, ce qui porte forcément à conclure que ce système glandulaire n'est pour rien dans le développement de ces productions kystiques : « A proximité du kyste, dit en effet M. Kiener, les glandes sébacées sont la plupart augmentées de volume et hyperplasiées; » et un peu plus loin, il ajoute : « Sur aucune coupe on ne rencontre de vestige de glande sudoripare. » Force est donc bien d'avouer, avec ce savant anatomo-pathologiste, en laissant de côté les hypothèses et les analogies, pour ne s'appuyer que sur les données exactes et indiscutables, que « les kystes transparents des paupières sont formés aux dépens d'une glande sébacée dont la paroi hyperplasiée a sécrété un liquide séreux. »

Paroi des kystes transparents. — Il est un autre point qu'on avait jusqu'à présent et faute d'examen direct, laissé complètement de côté, et dont la description était encore à faire; nous voulons parler de la structure intime de ces parois kystiques; or M. Kiener a pu, du même coup, combler cette lacune. Contrairement, en effet, à l'hypothèse émise par Sichel, qui croyait que « ce sont de petits kystes séreux, ordinairement recouverts par le seul épiderme », les recherches histologiques dont nous venons de rendre compte démontrent de la manière la plus évidente l'existence d'une paroi parfaitement distincte, composée par une mince couche de tissu fibreux condensé, et recouverte elle-même de cellules épithéliales stratifiées; il existe même un certain degré d'irritation dans l'épiderme, dont la couche muqueuse est plus épaisse qu'à l'état normal. L'épiderme, très épaissi également, se compose de cellules lâchement unies entre elles et manifestement en voie de desquamation.

Digitized by Google

Contenu de ces kystes. — Immédiatement en contact avec la paroi interne de ces kystes, le microscope démontre l'existence d'un revêtement composé de cellules stratifiées, aplaties, dont les plus internes, réfringentes, sans noyau, sont complètement graisseuses. Dans les plus externes, un noyau est apparent. Cette paroi est donc tout à fait analogue à celle d'une paroi sébacée considérablement dilatée.

Quant à la nature même et à la composition chimique du liquide transparent, renfermé à l'intérieur de ces dilatations kystiques, il nous est absolument impossible de les définir, et cela pour deux raisons : d'une part, des recherches histologiques exactes et minutieuses exigeaient l'intégrité absolue de la tumeur; parce que, d'autre part, alors même que nous aurions pu disposer du liquide en question, sa minime abondance en eût rendu l'analyse des plus difficiles. Ce sera donc une lacune à combler, lorsque, le cas échéant, le volume du kyste transparent permettra de se livrer à ce genre d'examen.

Marche. Durée. Terminaison. — Les tumeurs qui nous occupent en ce moment affectent, en général, une marche excessivement lente, et mettent toujours plusieurs années avant d'acquérir un certain volume; elles n'arrivent même à atteindre la grosseur d'un pois rond ou d'une petite fève que dix ou quinze ans après leur début. D'ailleurs elles ne gênent guère autrement que par le trouble qu'elles apportent dans la régularité du visage; et la question d'esthétique seule pousse ordinairement les malades qui en sont porteurs, à réclamer l'intervention chirurgicale, dans tous les cas où cette affection ne disparaît pas spontanément, comme le fait se présente assez souvent.

Cette disparition peut, en effet, survenir de deux manières et par deux processus qui, pour être absolument différents, n'en aboutissent pas moins finalement au même résultat. Parfois, en effet, et c'est là précisément un des modes de terminaison regardé comme assez fréquent par la plupart des auteurs qui se sont occupés de cette question, les parois du kyste, distendues outre mesure ou atteintes par un choc ou par un froissement quelconque, se rompent spontanément et

Digitized by Google

laissent écouler le liquide contenu à leur intérieur. Ce dernier, qui peut cependant quelquefois se reproduire à nouveau, ne se reforme pas, dans la plupart des cas; et la poche s'oblitère définitivement, amenant ainsi la guérison toute naturelle de cette affection peu sérieuse.

Dans d'autres conditions, et ce sont les plus rares bien certainement, ces kystes rétrogradent peu à peu, insensiblement, et diminuent progressivement de volume, sans que pourtant aucune solution de continuité n'existe à leur surface. Il semble que l'absorption devient alors supérieure à l'exhalation, et le fait est que la poche, de moins en moins distendue, revient peu à peu sur elle-même. La meilleure preuve que nous puissions donner de ce mode de terminaison, favorable par excellence, est l'intéressante observation recueillie sur lui-même par M. Broca, et que ce savant professeur a publiée dans son *Traité des tumeurs* (t. II, p. 154) : « J'ai eu, dit-il en effet, il y quelques années, à la paupière supérieure, à un centimètre au-dessus du bord libre, un kyste qui a fait des progrès pendant environ un an; qui, parvenu au volume d'un petit pois, est resté stationnaire pendant une autre année, et qui alors, sans cause connue, a disparu peu à peu, comme il était venu. J'ai suivi avec curiosité ce travail de résorption qui a duré deux ou trois mois; puis pendant quelques mois encore j'ai senti à la place du kyste un léger épaississement du volume d'un grain de mil, qui a fini par se dissiper entièrement. » Or, tout exceptionnelle qu'elle puisse paraître, cette marche particulièrement avantageuse ne saurait être méconnue; aussi avons-nous cru indispensable d'en tenir compte, ne fût-ce que pour démontrer la remarquable bénignité de ces sortes de kystes transparents.

Traitement. — Car, en admettant même que ces tumeurs ne diminuent pas spontanément, par le mécanisme auquel nous venons de faire allusion, ou ne se vident pas naturellement par la rupture de la paroi kystique, elles sont si facilement justiciables de l'intervention thérapeutique la plus simple, que la guérison certaine et définitive ne saurait faire l'objet d'un doute.

Digitized by Google

Différentes méthodes ont été employées pour arriver à ce but, mais toutes ne nous paraissent pas avoir une égale efficacité; aussi dirons-nous en quelques mots le moyen auquel nous croyons devoir donner la préférence.

Dans le but de reproduire artificiellement ce qui arrive naturellement assez souvent par le fait de la rupture spontanée de la paroi kystique, on a conseillé de piquer simplement cette membrane avec la pointe d'une aiguille à discision; ou d'en exciser au besoin une partie avec de petits ciseaux courbes, lorsque le kyste a atteint un certain développement. Mais nous ferons à cette manière d'agir, suffisante assurément dans bien des cas, le reproche d'exposer aux récidives et à la reproduction de la tumeur, par suite de la réunion des lèvres de la plaie et de la persistance des parois du kyste, origine première de l'épanchement. Notre excellent confrère et ami M. le docteur Kohn, dont nous demandions l'avis à ce sujet, nous a cependant affirmé avoir obtenu trois succès complets et durables depuis déjà quatre ans, par une simple incision comprenant toute la longueur de la paroi kystique.

Quoi qu'il en soit, pour prévenir toute récidive et pour empêcher la possibilité de toute autre sécrétion de même nature, on a proposé et employé un moyen beaucoup plus radical et, sans aucun doute, d'une efficacité bien supérieure: nous voulons parler de l'excision complète et absolue de la tumeur en totalité, parois comprises. Cette méthode est certainement très rationnelle et susceptible de fournir d'excellents résultats, d'autant plus qu'en pareille circonstance, on recherche et on obtient à peu près constamment la réunion immédiate de la solution de continuité des paupières. Toutefois, nous ferons observer que dans tous les cas où ces kystes transparents (et il ne faut pas l'oublier, c'est dans ces conditions seulement que le chirurgien sera appelé à intervenir) dans tous les cas, disons-nous, où ces kystes présenteront un volume assez considérable, la perte de substance qui résultera de l'extirpation totale de la tumeur, offrira toujours une certaine étendue, et déterminera fatalement, comme conséquence, une cicatrice linéaire qui, si régulière qu'on puisse la sup-

Digitized by Google

poser, n'en créera pas moins, en réalité, une légère difformité, surtout désagréable et gênante pour les femmes jeunes et élégantes. Nous ne saurions donc, d'une manière générale, recommander cette pratique; alors surtout que le praticien peut disposer d'un autre moyen beaucoup plus simple, non moins efficace et qui a l'immense avantage de ne pas laisser, après la guérison, de cicatrice appréciable.

Or, cette méthode, à laquelle on a généralement recours depuis bien longtemps déjà, consiste tout simplement à inciser, ou mieux encore à exciser la portion saillante de la paroi kystique et à cautériser le fond de la poche avec l'extrémité d'un crayon de nitrate d'argent parfaitement effilé à sa pointe. On est sûr, en cautérisant ainsi la membrane sécrétante, de prévenir toute récidive et de déterminer l'oblitération rapide et définitive du cul-de-sac glandulaire dilaté. Ce mode de traitement est aujourd'hui, sans aucun doute, celui qui nous paraît mériter la préférence, et nous ne saurions trop en recommander l'emploi.

Conclusions. — Si nous voulons maintenant résumer cet article en quelques mots, et tirer de l'ensemble de ce travail les conclusions qu'il comporte, nous nous croyons en droit d'établir les propositions suivantes :

1° Il existe, sur les paupières, une forme particulière et assez rare de tumeurs kystiques n'atteignant qu'exceptionnellement le volume d'une fève, et contenant toujours un liquide parfaitement clair et limpide comme de l'eau de roche.

2° La dénomination de transparents nous paraît être la meilleure qu'on puisse donner à ces kystes, par la raison bien simple qu'à l'avantage de ne rien préjuger sur la nature du contenu, cette expression a le grand mérite de rappeler le symptôme le plus important de ces petites tumeurs.

3° Ces kystes transparents sont absolument distincts des kystes hydatiques proprement dits, avec lesquels on les a confondus, jusqu'au jour où Sichel démontra l'existence de véritables cysticerques dans l'épaisseur des paupières.

4° Le point de départ de ces dilatations kystiques n'est point comme on avait pu le croire, en raisonnant par analogie,

Digitized by Google

dans les glandes sudoripares; mais bien dans les follicules sébacés, dont la paroi hyperplasiée sécrète un liquide séreux.

5° Enfin, le meilleur mode de traitement applicable à cette espèce d'affection consiste dans l'excision d'une partie de la paroi, suivie de la cautérisation immédiate du fond du cul-de-sac, avec l'extrémité bien pointue d'un crayon de nitrate d'argent.

CLINIQUE OPHTALMOLOGIQUE

Par le docteur GALEZOWSKI.

(SUITE.)

En effet, la papille gauche de cette malade est au moins trois fois plus grande que celle de l'autre œil; elle présente comme une excavation qui occupe les deux tiers de la papille et s'étend en haut, à l'image renversée, jusqu'au bord sclérotical. Les contours du coloboma sont bien franchement accusés, un peu échancrés et irréguliers dans sa partie supérieure. La partie centrale est blanche avec une teinte légèrement grisâtre toute particulière. Tout autour on constate un anneau blanc sclérotical, de 2 à 3 millimètres de largeur, et qui enveloppe en même temps la partie du nerf optique où se trouvent placés les vaisseaux. Ces derniers n'occupent point le coloboma, comme on voit sur la figure, mais ils se trouvent tous placés dans une bande rosée et normale, non excavée de la papille; un seul vaisseau, en se détachant de la branche principale, forme un crochet dans le coloboma, et se porte de là sur la rétine. Le reste du fond de l'œil, la rétine de même que la choroïde ne présentent point d'altération, et il n'existe sous ce rapport aucune différence entre les deux yeux.

L'examen de l'acuité visuelle n'a révélé rien d'anormal : cet œil est en effet emmétrope, et la malade lit le caractère n° 1 S = 1. Pour terminer cette observation, nous pouvons ajouter que la malade n'accusait aucune anomalie dans les mou-

Digitized by Google

vements des yeux et qu'elle jouissait toujours d'une excellente vue.

L'observation suivante présente une forme et une variété de coloboma différentes du précédent et de tous ceux qui se trouvent rapportés dans le travail de Niéden. Ici la fente occupant la papille optique n'est que très limitée, elle descend ainsi jusqu'au bord de la papille. L'anomalie de la papille a été en outre accompagnée d'une amblyopie congénitale et d'un changement partiel de la couleur de l'iris.

Observation II. — Le jeune S..., âgé de 19 ans, demeurant à Pantin, vint me consulter le 15 décembre 1877 pour son œil droit, dont il ne voyait que très peu. Ayant été refusé pour le volontariat, il voulait savoir si par un traitement quelconque il n'aurait pas pu obtenir une amélioration de sa vue. En l'examinant en présence de M. Despagnet, j'ai pu constater que l'œil droit présentait une anomalie de conformation qui ne pouvait être corrigée au moyen des verres grossissants, malgré que l'ophtalmoscope dévoilât une forte hypermétropie de 5 dioptries. Le coloboma de la papille occupait une moitié de la surface de la papille, il se présentait sous forme d'une fente ou d'une tache blanc grisâtre, dont le fond occupait une surface bien plus profonde que la surface du reste de la papille. Les vaisseaux se trouvaient à côté de l'excavation. Près du coloboma on apercevait une légère atrophie choroïdienne, constituant comme une sorte de prolongement du coloboma sur la choroïde. L'iris de l'œil gauche était bleuâtre, tandis que celui de l'œil droit était brunâtre foncé, presque noir dans sa moitié inférieure, et bleu grisâtre clair dans le tiers supérieur.

—

Si l'on compare les deux faits ensemble, on voit que tandis que dans le premier la vue est restée complètement intacte, dans l'autre, au contraire, il existait, conjointement avec l'anomalie du nerf optique, une anomalie de la conformation dans le reste de la rétine, inappréciable à l'ophtalmoscope, mais qui donnait lieu à une amblyopie congénitale.

Digitized by Google

IX. — IRIDORÉMIE OU ABSENCE CONGÉNITALE DE L'IRIS.

C'est une des anomalies les plus rares qu'on rencontre du côté de l'œil.

Von Ammon et Hentschel ont rapporté des exemples très remarquables. Quelquefois elle est héréditaire et passe du père au fils et peut même se transmettre par hérédité dans plusieurs générations. Le fait que nous rapportons ici s'ajoutera à ceux que la science a déjà enregistrés. Cette observation a été rédigée avec le concours de mon chef de clinique, M. Despagnet.

Observation. — *Irédorémie ou absence de l'iris, transmise par hérédité dans plusieurs générations.* — Olympe Lelièvre, âgée de 48 ans, blanchisseuse, route de Fontainebleau, 138, se présente à la consultation le 31 juillet 1878. Elle vient demander conseil pour une cécité absolue de l'œil droit survenue progressivement dans ces dernières années et un commencement de diminution de l'acuité de l'œil gauche. Elle se hâte d'ajouter que toujours sa vision, soit de loin, soit de près, avait été très faible, et que ses yeux ont toujours été très sensibles à la grande lumière.

En les examinant on est frappé au premier abord des dimensions exagérées des pupilles; à droite surtout la dilatation est d'autant plus marquée que le cristallin est opaque et qu'on voit la coloration blanche nacrée de l'opacité sur toute l'étendue de la lentille. Mais un examen plus attentif nous donne l'explication de ce phénomène et nous permet de constater l'absence à peu près complète de l'iris. En effet, cette membrane se réduit à un étroit segment à peine appréciable, qui, dans les deux yeux, siège à la partie interne et supérieure.

Le cristallin droit est complètement opaque, ainsi que nous l'avons dit; seules, quelques couches corticales antérieures sont encore transparentes. Quant au cristallin gauche, on y constate également une opacité polaire postérieure se présentant sous forme de point noir sans stries et quelques points

Digitized by Google

nébuleux disséminés dans les couches corticales postérieures. L'œil droit distingue à peine la lumière. Du côté gauche, en faisant l'examen à l'image droite avec l'ophtalmoscope, on est frappé de la netteté avec laquelle on voit la rétine et tous ses vaisseaux à toutes les distances. C'est que l'œil est fortement hypermétrope. En effet, en plaçant derrière le miroir un verre convexe de 8 dioptries, c'est à peine si l'image devient un peu diffuse.

A l'examen à l'image renversée, on trouve le fond de l'œil parfaitement normal. Autour de la papille on remarque simplement un petit cercle blanc qui simule un staphylôme. La choroïde et la rétine ne présentent aucune anomalie. L'examen fonctionnel de cet œil nous permet de constater une diminution de l'acuité visuelle assez notable. Néanmoins, avec des lunettes convexes de 8 dioptries, la malade peut distinguer quelques lettres du n° 6 de l'échelle typographique. Quant à la vision de loin, elle est améliorée avec 5 dioptries convexes, de manière à permettre à la malade de compter le nombre de doigts qu'on lui montre à la distance de 4 mètres. Le champ visuel est physiologique. La faculté chromatique est normale, excepté pour les teintes délicates et légères qui sont méconnues. La photophobie au soleil ou à la lumière artificielle est très intense.

La malade nous rapporte que *son absence de prunelle*, car c'est ainsi qu'elle qualifie l'anomalie que présentent ses yeux, est congénitale et héréditaire. Toute sa famille, nous dit-elle, a présenté le même phénomène. C'est sa mère qui a ouvert la marche. Elle eut onze enfants dont trois seuls sont vivants. Les onze sont nés sans iris. Les trois enfants qui restent sont trois filles, toutes trois mariées. L'aînée a eu plusieurs enfans dont la malade ne peut préciser le nombre, n'ayant pas fréquenté sa sœur depuis plusieurs années. Tout ce qu'elle peut nous assurer, c'est que tous ceux qu'elle a connus n'avaient pas de *prunelles*. La sœur cadette a été 12 fois mère, et 12 fois ses nouveau-nés n'ont pas eu d'iris. Parmi les 12, deux seuls survivent et on peut encore constater cette anomalie. Enfin notre malade, qui était la plus jeune des trois, a eu

Digitized by Google

deux fils qui sont morts, et tous deux avaient des yeux comme leur mère.

De sorte que voilà une famille où, dans l'espace de trois générations, sans compter les enfants de la sœur aînée, qui, paraît-il, seraient assez nombreux, on rencontre vingt-six personnes qui sont venues au monde avec une iridérémie absolue.

Notre malade a été prise à l'âge de 48 ans d'une cécité par suite d'un développement de la cataracte. Cette dernière est surtout concentrée dans le segment postérieur de la lentille, et il est plus que probable que l'origine de cette opacité se trouve aussi dans une disposition congénitale ; peut-être même en venant au monde, avait-elle apporté des opacités postérieures congénitales, car d'après l'assertion de la malade, sa vue était toujours très faible, et ce n'est que depuis quelques années que la cataracte a fait des progrès et s'est complétée dans un œil.

X. — ANOPHTALMOS OU ABSENCE CONGÉNITALE COMPLÈTE D'UN ŒIL.

L'absence congénitale du globe de l'œil n'est pas une affection excessivement rare, et pour ma part j'ai déjà observé trois cas de ce genre. Renedict, Himly, Chelius et Caroan de Villards, et plusieurs autres auteurs, ont rapporté des anomalies de ce genre. Si on analyse tous les faits de cette anomalie, on est obligé de distinguer plusieurs variétés : 1° Ou bien la cavité orbitaire manque complètement, ce qui est un cas tout à fait exceptionnel ; 2° dans des cas non moins rares, la cavité orbitaire existe, mais elle est remplie de tissu cellulo-graisseux et la peau qui la recouvre ne présente pas la moindre trace de la fente palpébrale ; 3° la cavité et les paupières existent dans leur développement incomplet, et il existe en même temps dans le fond de la cavité un globe oculaire rudimentaire sous forme d'un moignon, où il n'existe point la moindre trace de ce dernier organe.

Digitized by Google

Il n'est pas toujours facile de s'assurer s'il existe ou non un moignon au fond de la cavité orbitaire, car il existe généralement dans cette anomalie un rétrécissement tellement marqué de la cavité, et des adhérences des voiles palpébraux, qu'il est impossible de s'en assurer pendant la vie. Dans le premier fait que j'ai observé, il y a trois ans, l'absence absolue du moignon ne put être démontrée, car la cavité était bien franchement ouverte; malheureusement cette observation se trouve égarée. Dans les deux autres cas il y a une grande présomption qu'il n'existe pas non plus la moindre trace du globe oculaire, car dans l'un comme dans l'autre cas, les paupières étaient très sensiblement déprimées en arrière, leur écartement était impossible à cause des adhérences profondes, et on pouvait distinguer en outre un défaut de développement de tout le rebord orbitaire, qui était moins saillant et moins accentué que du côté sain. On voit donc que dans l'un comme dans l'autre cas l'œil n'était pas détruit par une inflammation intra-utérine, comme on pourrait le supposer au premier abord.

Voici une de ces observations recueillies par mon ancien chef de clinique, le docteur Mengin.

Observation. — *Anophtalmos gauche congénital. Ophtalmie des nouveau-nés.* — Albert X..., âgé de dix jours, est amené à la clinique de la rue Dauphine, atteint d'une ophtalmie des nouveau-nés, qui s'est déclarée le deuxième jour après la naissance. Le liquide sécrété par les paupières, encore un peu citrin, commence à devenir purulent. Cet enfant, en venant au monde, n'a point eu de suppuration, ses paupières n'étaient point enflées et l'œil droit bien ouvert, comme l'atteste la sage-femme qui a apporté l'enfant. Mais dès la naissance l'œil gauche n'existait point, et les paupières complètement affaissées, comme cela avait lieu au moment de la consultation.

En examinant attentivement cet œil, on constate en effet qu'il existe un affaissement assez sensible dans le bord orbitaire; les paupières sont rétractées en arrière, et lorsqu'on veut les écarter, on constate leur adhérence avec les parties

Digitized by Google

profondes de l'orbite. Le globe oculaire en est complètement absent, autant qu'on peut en juger par la palpation d'une cavité très fortement rétrécie et qui se trouve réduite à des minimes proportions.

On prescrit des cautérisations des paupières avec une solution au 1/4 de nitrate d'argent, deux fois par jour. — 6 *octobre*. Un léger suintement apparaît du côté de la cavité orbitaire gauche, ce qui nécessite de pratiquer les cautérisations sur les deux yeux; sous l'influence de ce traitement, la suppuration a été arrêtée assez facilement, de sorte que le 28 octobre suivant nous avons pu constater une guérison complète de l'ophtalmie des nouveau-nés. Quant aux paupières de l'œil gauche, elles sont restées fermées comme le premier jour de notre examen, à peine peut-on en obtenir un léger écartement, sans qu'on puisse y introduire le doigt.

L'observation suivante se rapporte à une jeune malade qui m'a été amenée cette année. Cette enfant n'a point eu d'inflammation des paupières; mais son autre œil, dont elle voit, est très faible, car il est atteint d'une amblyopie congénitale. Probablement, en raison de cette faiblesse congénitale de la vue, cet œil est atteint d'un nystagmus latéral très marqué.

Observation. — *Anophtalmos congénital gauche. Amblyopie de l'œil droit avec nystagmus.* — Une jeune fille de 9 ans me fut amenée en septembre 1879. Elle est venue au monde avec une absence complète de l'œil gauche, et son œil droit est resté toujours faible, et présente depuis sa naissance un tremblement nystagmique semblable à celui qu'on voit au moment de la consultation. L'enfant n'a jamais eu les yeux enflammés, ni au moment de sa naissance ni depuis. La cavité orbitaire est relativement petite, les paupières peuvent s'écarter au point qu'on peut constater une absence complète de tout moignon. Le bord sourcilier de l'orbite gauche me paraît moins saillant que du côté droit. L'œil droit accuse une conformation hypermétrope de 5 dioptries, mais l'acuité visuelle se trouve sensiblement diminuée; l'enfant lit avec les verres 5 dioptries convexes n° 4, difficilement et de très près. S=2/50. L'enfant, du reste, a l'apparence

Digitized by Google

d'une bonne constitution, elle jouit d'une bonne santé, et n'a jamais été gravement malade, au dire de sa mère. Mais si la santé de cette fillette n'a jamais souffert, il n'en a pas été de même avec les autres de ses frères et sœurs.

Et en effet, l'aînée de ses sœurs, aujourd'hui âgée de 26 ans, est devenue aveugle des deux yeux par suite d'une ophtalmie des nouveau-nés, elle est restée pendant plusieurs années dans la maison des jeunes aveugles où elle a fait ses études. La seconde de ses sœurs est morte à l'âge d'un an, à la suite de convulsions.

Son frère est mort à l'âge d'un an, d'un anévrisme; sa quatrième sœur est bien portante et elle a de très bons yeux. Une circonstance toute particulière nous paraît mériter toute notre attention : c'est l'impression pénible et une sorte de saisissement qu'a eu la mère pendant tout le temps de sa grossesse, en allant voir régulièrement toutes les semaines sa fille aux jeunes aveugles. Elle pleurait et s'attristait toujours en voyant sa fille et tous les autres enfants privés de la vue et des globes oculaires. La vue de cette infirmité et l'impression pénible qu'avait éprouvée la mère pendant sa grossesse peuvent n'être pas étrangères au développement anormal du fœtus. J'ai pu, en effet, retrouver bien souvent cette même cause dans les différentes anomalies congénitales des yeux. Le troisième cas d'anophtalmos que j'ai observé sur un enfant qu'on m'a amené de province, confirme cette même étiologie.

Observation. — Le 27 octobre 1879, M. H..., habitant Argentan, m'amena sa fille, âgée de 24 jours, atteinte d'un anophtalmos du côté droit. Il est difficile d'obtenir un peu d'écartement des paupières; par la palpation pratiquée à travers ces dernières, on ne sent point la présence du globe oculaire ni de moignon. Le pourtour orbitaire ne paraît pas sensiblement différent de celui du côté gauche. Il existe un peu de suintement à demi transparent, qui s'écoule de la fente palpébrale, et qui n'est autre que la sécrétion lacrymale. Le père raconte que sa femme a été saisie d'une très vive émotion quinze jours à peine après le début de sa grossesse;

Digitized by Google

elle se trouvait dans une église lorsque tout d'un coup un enfant d'une de ses voisines fut pris d'attaques de convulsions; les yeux étaient tournés en haut, et en le regardant il semblait à la mère que l'enfant avait perdu complètement les yeux. Cet accident l'avait tellement impressionnée, qu'elle s'est trouvée mal en sortant de l'église, et l'image de l'enfant aveugle lui resta longtemps devant les yeux. Il n'y avait point d'antécédents héréditaires d'anomalies dans cette famille ni de consanguinité entre le père et la mère. Cette enfant était le 6e, et à part le 2e enfant que la mère a perdu par une fausse couche, tous les autres se portent bien. Ainsi donc, en absence de toute autre cause, nous devons admettre l'influence possible de la frayeur à la vue d'un enfant en convulsions et dont les yeux semblaient être disparus au-dessous de l'arcade orbitaire. La mère de ce dernier enfant a donc été péniblement impressionnée pendant le premier temps de sa grossesse, de même que la mère du précédent enfant subissait une influence fâcheuse à l'aspect des enfants aveugles. Ce n'est pas la première fois que je vois cette influence entre les anomalies congénitales des yeux, telles que coloboma de l'iris, microphtalmos, coloboma des paupières et l'impression éprouvée par la mère à la vue des infirmités.

Le Gérant : GERMER BAILLIÈRE.

PARIS. — IMPRIMERIE ÉMILE MARTINET, RUE MIGNON, 2.

Digitized by Google

RADCLIFFE LIBRARY UNIVERSITY MUSEUM OXFORD 10 MAR 80

ÉTUDES SUR LES CATARACTES

ET SUR LEUR TRAITEMENT

Par le docteur GALEZOWSKI [1].

I. Notions anatomiques sur les différentes parties constitutives du cristallin. — II. Structure du cristallin et de sa capsule. — III. Attaches du cristallin et ses attaches avec les membranes voisines. — IV. Substance propre du cristallin. V. Mode de développement embryonnaire du cristallin.

I. ANATOMIE DU CRISTALLIN.

On désigne généralement sous le nom de cataracte, toute opacification qui atteint le cristallin. Ces altérations sont des plus variées, et pour bien connaître la nature de chacune de leurs variétés, il est indispensable de commencer cette étude par une analyse succincte de l'anatomie du cristallin et de ses différentes parties.

Le cristallin constitue dans notre œil une des parties très essentielles pour la vision. Étant placé sur le trajet des rayons lumineux qui se rendent à la rétine, il a pour but de concentrer ces rayons sur un seul point focal et y dresser une image nette et exempte de toute aberration. La lentille, en un mot, est un appareil optique de premier ordre, et pour qu'il puisse remplir complètement son rôle optique, il faut qu'il réponde à certaines conditions dont la principale est la conservation de sa transparence.

1. Nous nous proposons de publier dans une série d'articles, un résumé complet des connaissances acquises sur la nature des cataractes et sur les résultats opératoires.

Digitized by Google

Le cristallin en effet possède une transparence complète dans toutes ses parties, il est limpide, complètement diaphane, et remplit toutes les conditions d'une lentille réfringente. Il est même plus parfait que les lentilles astronomiques les plus pures, parce qu'il est exempt de toute aberration, et qu'en même temps il possède la faculté d'augmenter ou de diminuer d'épaisseur et de s'adapter, de cette façon, à des distances différentes.

Cette dernière faculté est une œuvre admirable de la nature, à laquelle l'homme n'est pas parvenu à arriver dans la construction de ses lentilles optiques. La lentille de l'œil, en effet, change constamment de forme, elle augmente ou diminue successivement d'épaisseur, et conserve malgré cela toutes ses qualités réfringentes.

Le changement de courbure du cristallin est dû en grande partie à l'élasticité de son tissu, qui est composé des éléments élastiques, disposés d'une manière tellement régulière et ingénieuse qu'en changeant de courbure chacun de ses éléments conserve leurs rapports respectifs et ne déplace point le point nodal, ce qui est indispensable pour l'accomplissement de la faculté visuelle.

Mais si cette admirable faculté d'accommodation réside en grande partie dans la constitution élastique du cristallin, elle n'est pas non plus exempte de certains inconvénients pour l'avenir, car un organe élastique comme la lentille, qui doit constamment être sous la pression d'un muscle accommodateur et d'augmenter ainsi ou diminuer d'épaisseur, peut subir à la longue une sorte d'écrasement de ses éléments les uns contre les autres, de déchatonnement de ses fibres et leur opacification consécutive. *C'est là une des causes de la formation des cataractes par brisement et usure des liens interfibrillaires.*

Voyons, en effet, quelles sont les dispositions anatomiques du cristallin et de ses différentes parties constitutives, car la connaissance exacte de la structure du cristallin et de son mode de développement embryonnaire nous permettra de bien comprendre l'étiologie de l'opacification cristallinienne et de la formation des cataractes.

Digitized by Google

II. STRUCTURE DU CRISTALLIN ET DE SA CAPSULE.

Les recherches modernes sur la structure du cristallin sont aujourd'hui très complètes, grâce surtout aux travaux de Becker, de Robinski et d'Arnold, auxquels nous empruntons ici quelques détails.

Pour bien comprendre les différentes variétés des cataractes et leur mode d'évolution, il est nécessaire d'analyser successivement chaque partie constitutive de l'organe, et notamment la capsule cristallinienne, les couches corticales, le noyau, puis il faut aussi mentionner les attaches du cristallin et les rapports de ce dernier avec les membranes nutritives du globe.

Il sera aussi utile de connaître le mode de développement embryonnaire, car un arrêt de développement de l'œil peut être aussi la cause de certaines variétés de cataractes.

Nous commencerons par une analyse succincte des notions anatomiques sur la capsule cristallinienne. La capsule est une membrane amorphe, complètement transparente; elle constitue un sac complètement clos, ayant la forme de la lentille elle-même, à laquelle elle est complètement appliquée. Son épaisseur varie selon les régions; au centre de sa portion antérieure, elle mesure, d'après Arnold, de 11 à 18^{mm}. A mesure qu'on se rapproche de la circonférence cristallinienne, son épaisseur diminue, et enfin, dans le pôle postérieur, elle ne mesure plus que 5 à 8^{mm}. Elle est complètement amorphe. Néanmoins, d'après Kolliker[1], Robinski[2], et Arnold[3], on y découvre des empreintes des lignes parallèles.

La capsule est très élastique. La surface interne de la cristalloïde antérieure est couverte d'une couche non interrompue de cellules polygonales, le plus souvent hexagonales de l'épithélium. Les noyaux des cellules sont visibles assez nettement

1. Kolliker, *Miscrocop. Anat.*, Bd. II.
2. Robinski, *Archiv. f. Anat, u Physiol.* 1872.
3. Arnold, *Handbuch Sæmisch*, Bd. I, 289.

Digitized by Google

avec les contours des cellules elles-mêmes, surtout si on se sert pour la macération d'une solution de chlorure d'or, de l'acide chromique et de bichromate de potasse. La figure que M. Arnold a jointe à son travail dans le *Handbuch der Ophtalmologie* de Saemisch montre des cellules hexagonales de la capsule, aussi régulièrement distribuées que celles de la couche épithéliale de la choroïde, avec lesquelles, du reste, elles ont une très grande ressemblance. Les noyaux de ces cellules mesurent entre 9 et 21^{mm}. A mesure qu'on se rapproche de la circonférence du cristallin, on voit les cellules ainsi que les noyaux bien moins nettement accusés, surtout sur les personnes âgées.

La capsule postérieure ne contient pas de cellules, comme cela avait été depuis longtemps démontré, mais on y trouve quelquefois de simples impressions des terminaisons des fibres cristalliniennes ; ce qui a été pris à tort par Henle et Nunnelay pour des cellules. On comprend du reste très facilement que la capsule postérieure n'ayant aucun rôle spécial à remplir que de maintenir la lentille, n'avait pas besoin d'éléments spéciaux à sa surface.

Les rapports relatifs d'épaisseur entre les différentes parties de la capsule changent dans l'état pathologique, toutes les fois qu'on voit se former une cataracte capsulaire. D'après H. Müller, elle peut devenir plus épaisse ou moins épaisse selon les différents états pathologiques et selon les individus.

Hasner a démontré que la capsule postérieure n'est point adhérente à la capsule hyaloïdienne, mais qu'il n'y a qu'une adhérence annulaire près de la périphérie du cristallin. La cristalloïde tient donc à la hyaloïde par la succion et par la zonule.

III. ATTACHES DU CRISTALLIN AVEC LES MEMBRANES VOISINES.

C'est au moyen de la *zonule de Zinn* ou la *zonule ciliaire* que le cristallin se trouve maintenu fixe à sa place et dans sa

Digitized by Google

cupule hyaloïdienne, et il est intéressant de connaître exactement ses rapports intimes.

Pour bien la voir, on doit enlever soigneusement les procès ciliaires avec leur pigment; on apercevra alors, comme dit Arnold, une membrane translucide, qui commence, d'un côté à l'origine de l'ora serrata, et qui par l'autre extrémité s'attache à la capsule antérieure, tout près de la ligne équatoriale du cristallin, et d'une manière tellement intime qu'il est impossible d'en découvrir les limites. L'extrémité postérieure de la zonule est dentelée, car elle se trouve appliquée aux procès ciliaires, tandis que l'extrémité antérieure est plate et complètement uniforme. C'est cette dernière partie qui, en s'attachant à la capsule antérieure, laisse vers la partie équatoriale du cristallin un espace triangulaire, rempli d'un liquide dans lequel plonge, pour ainsi dire, la grande circonférence du cristallin. Cet espace triangulaire est le canal de Petit.

La zonule est composée de fibrilles à contours bien accentués qui s'épaississent surtout dans les intervalles des procès ciliaires; elles forment par places des faisceaux fibrillaires qui augmentent d'épaisseur au fur et à mesure qu'on s'approche du cristallin. La direction de ces fibres est des plus variées; les unes se dirigent directement d'arrière en avant, d'autres, au contraire, se courbent légèrement en dedans pour se distribuer en faisceaux multiples, d'une part à la capsule postérieure et la membrane hyaloïde, et d'autre part à la surface antérieure de la capsule antérieure.

La partie postérieure de la *zonule de Zinn* adhère intimement à la portion ciliaire de la rétine; elle se trouve en outre appliquée dans toute son étendue contre les procès ciliaires de la choroïde, et lorsqu'on la détache de cette dernière, le pigment choroïdien s'en détache et reste adhérent à la zonule par rayons parallèles et constitue une sorte de couronne composée de rayons alternativement blancs et noirs.

En examinant une coupe d'un œil, on reconnaît facilement que le bord concave ou postérieur de la zonule longe en partie le canal de Petit et constitue la paroi postérieure de ce dernier.

Digitized by Google

Le bord cristallinien se trouve, de cette façon, placé en face et au voisinage de ces dentelures de la zonule, ce qui fait que dans certaines dispositions anatomiques et chez certains individus, en projetant la lumière ophtalmoscopique obliquement derrière l'iris, pour éclairer les limites équatoriales du cristallin, on y découvre des opacités rayonnantes qui feraient supposer très facilement l'existence d'une *cataracte périphérique commençante;* tandis qu'en réalité, ce ne sont que des stries normales un peu plus accentuées de la zonule de Zinn. C'est surtout, après l'excision de l'iris qu'on distingue très nettement ces opacités rayonnantes périphériques; elles ne touchent nullement la lentille et ne peuvent, par conséquent, être considérées comme le début d'une cataracte.

IV. SUBSTANCE PROPRE DU CRISTALLIN.

Le cristallin avec sa capsule constitue une lentille transparente, dense, et qui pèse, d'après Sappey, de 20 à 25 centigrammes. La pesanteur spécifique est, selon Chenevix, 1,079. Son pouvoir réfringent, relativement à l'air, est d'après Brewster, de 1,384.

L'épaisseur du cristallin dans son axe, mesure de 4 1/2 à 5^{mm}. Son diamètre est généralement de 10 à 13^{mm}. L'extrémité de l'axe antérieur porte le nom de *pôle antérieur*, et l'extrémité postérieure *pôle postérieur*. Ces deux points sont intéressants à connaître, car ils indiquent les points qui se trouvent placés dans la direction de l'axe visuel, dont le postérieur surtout se trouve placé tout près du point nodal, point dans lequel s'entre-croisent tous les rayons visuels qui passent par le cristallin. Or les opacités, situées dans cette portion du cristallin, et que l'on désigne généralement sous le nom de cataractes polaires postérieures, ont une signification toute spéciale; elles se rencontrent plus particulièrement dans certaines affections choroïdiennes, et gênent dès le début de leur apparition très sensiblement la vue.

La masse de la lentille se compose des fibres cristalliniennes,

Digitized by Google

qui paraissent plus larges de face et plus étroites de profil. Chaque fibre présente dans sa coupe un prisme hexagonal, dont deux surfaces sont plus larges que les quatre autres. Les fibres prismatiques sont plus larges et plus épaisses que celles du centre; les premières mesurent 10 à 12^{mm}, tandis que les dernières atteignent à peine de 7 à 8^{mm}.

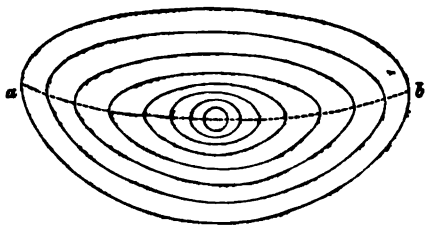

Fig. 1. — Schéma des couches corticales du cristallin *ab*.

Les couches superficielles sont relativement plus molles que les couches sous-jacentes; ces dernières présentent une densité moindre que les couches rapprochées du centre. Néanmoins Arnold avait remarqué que dans la même couche on trouve des fibres plus étroites les unes que les autres. D'après ces différentes épaisseurs des fibres cristalliniennes, on distingue les couches corticales des différentes épaisseurs, couches superposées, auxquelles on donne le nom de couches corticales, qui sont enchâssées les unes autour des autres et entourent les parties centrales plus denses qu'on désigne généralement sous le nom du *noyau*.

Les fibres périphériques ou corticales contiennent des nucléoles, tandis que celles du centre n'en présentent aucune trace.

Une autre différence entre les fibres centrales et périphériques s'observe dans leurs contours. Ces derniers sont en effet plus lisses dans les fibres corticales, et plus dentelés dans celles du centre.

Les fibres cristalliniennes se réunissent entre elles par les bords plus étroits pour constituer une couche séparée; les couches les unes avec les autres ne sont que superposées.

Digitized by Google

Mais en dehors de la coaptation et de l'engrenage des bords des fibres entre elles, il existe une masse amorphe qui se trouve accumulée entre les fibres pour les coller et les unir plus intimement les unes aux autres. D'après Arnold, cette substance est claire, homogène, on la découvre par la macération dans une solution de nitrate d'argent, sous forme de contours foncés et épais. Telle n'est pas l'opinion de M. Robinski, qui pense, au contraire, que ces contours foncés ne dépendent que d'une imbibition et coloration plus grande de leurs contours. Cette dernière opinion me paraît plus rationnelle, car je ne pense pas qu'on puisse admettre que les contours noirs entre les fibres soient dus à une matière spéciale, que l'on ne trouve du reste qu'après la macération du cristallin dans le nitrate d'argent.



Fig. 2. — Disposition des fibres du cristallin à sa surface antérieure.

Pour bien comprendre la nature et le mode de développement des différentes variétés des cataractes, il nous est indispensable encore d'analyser la direction des fibres cristalliniennes et leurs rapports réciproques.

La distribution des fibres à la surface antérieure du cristallin est presque la même qu'à la surface postérieure, surtout si on les examine dans les yeux des fœtus.

Ces fibres partent du pôle antérieur et postérieur et se

Digitized by Google

subdivisent en trois branches, en y constituant une figure étoilée. Dans le pôle antérieur, l'étoile est représentée par trois triangles qui se touchent par leur sommet dans le pôle même, un des angles se dirige en haut, les deux autres en bas et en dehors, en bas et en dedans. La figure ci-jointe montre le mieux cette disposition.

A la face postérieure la figure étoilée est un peu différente de la précédente; on y distingue une ligne verticale qui passe par le pôle et se subdivise en haut et en bas en deux branches obliques se dirigeant vers l'équateur.

Chez l'adulte la segmentation du cristallin est plus complexe, chacun des trois méridiens de la face antérieure se bifurque, ainsi que ceux de la face postérieure; à mesure qu'ils se rapprochent de l'équateur, chaque méridien secondaire se subdivise de nouveau, de sorte qu'on arrive à compter jusqu'à 12, 14 et 16 méridiens à chaque surface. Chaque segment est composé des fibres cristalliniennes placées parallèlement les unes aux autres; les fibres qui commencent près du pôle antérieur se rendent, le long de l'un des méridiens, vers l'équateur, contournent ce dernier et se portent à la surface postérieure où elles aboutissent à un des triangles. De même que les fibres, les segments se prolongent à travers le bord équatorial du cristallin, contournent ce dernier et s'étendent à la surface postérieure. Les segments ainsi réunis forment une couche très mince, mais qui se continue d'une manière non interrompue avec celle de la surface postérieure.

Lorsqu'on a soumis le cristallin pendant quelque temps à une macération soit dans de l'alcool, soit dans les acides, on arrive alors très facilement à séparer le cristallin en couches superposées comme dans un oignon, et chacune de ces couches forme comme un sac complet. Ces couches sont très minces, elles sont composées de l'épaisseur d'une seule fibre, et sont par conséquent très nombreuses pour pouvoir constituer toute l'épaisseur du cristallin. Mais tandis que les couches superficielles sont très molles et se détachent les unes des autres avec la plus grande facilité, celles qui se rappro-

Digitized by Google

chent du noyau deviennent de plus en plus adhérentes aux couches sous-jacentes, de sorte qu'il est impossible de les séparer près du centre les unes des autres. C'est pourquoi un certain nombre des couches qui entourent la portion centrale du cristallin forme une masse plus ou moins compacte que l'on désigne sous le nom de *noyau*.

Le cristallin de fœtus ne contient pas de noyau, de même que la segmentation des couches corticales n'est point terminée; ce n'est que chez les adultes que la densification des couches profondes fait naître le noyau. Au fur et à mesure qu'on avance en âge, une plus grande quantité des couches corticales centrales se densifie, de sorte que le noyau devient de plus en plus épais, en englobant à son pourtour une série de couches juxtaposées. Si à un âge plus avancé il se produit une opacification du cristallin, le noyau alors reste très volumineux et la cataracte devient dure et nucléolaire.

Les couches corticales antérieures sont, comme nous avons vu plus haut, relativement beaucoup moins consistantes que les précédentes, et lorsque l'opacification a lieu, elles subissent plutôt un ramollissement et même une liquéfaction, ce qui fait que les cataractes dans ce cas sont presque liquides, et on leur donne la dénomination de cataractes liquides ou *morgagniennes*.

Tous les auteurs, jusqu'en 1855, avaient admis avec Morgagni qu'il existait, dans l'état normal, un liquide entre la capsule et le cristallin; d'où les cataractes de ce nom. Sappey a démontré que ce liquide n'existe point dans le cristallin normal et que ce liquide provient de l'extrême mollesse des couches corticales superficielles, qui sur les cadavres deviennent diffluentes et liquides. Je pense, en outre, que l'humeur aqueuse continue encore pendant quelque temps après la mort à pénétrer dans la cavité capsulaire; mais n'étant plus absorbée par les éléments cristalliniens, elle s'accumule sous la capsule et forme ce liquide qu'on trouve sur les cadavres.

Composition chimique du cristallin. — Les analyses chimiques du cristallin ne sont pas toujours les mêmes selon l'âge et la constitution des individus. Berzélius avait trouvé :

Digitized by Google

eau 58,0; matières albumineuses 35,0; hydrochlorate et lactate soluble dans l'alcool = 2,4; matières animales solubles dans l'eau avec quelques phosphates = 1,3; résidus membraneux insolubles = 2,4. Les analyses de Chenevix, de Kunde et de Kunhe diffèrent légèrement de la précédente, et il faut surtout y ajouter la présence de graisses et de cholestérine qui figurent pour 5 p. 100. A ces chiffres qui représentent à peu près la composition chimique du cristallin normal, il faudrait joindre quelques éléments anormaux qu'on a pu découvrir dans les cristallins morbide, set notamment la présence du sucre dans les cataractes diabétiques. Nous nous en occuperons ailleurs plus spécialement. Actuellement il nous reste encore à examiner l'embryologie et le mode d'évolution du cristallin dans la vie fœtale.

V. EMBRYOLOGIE DU CRISTALLIN.

L'étude de l'embryologie du cristallin doit comprendre non-seulement la formation du cristallin, mais aussi le mode d'évolution de la capsule avec ses vaisseaux, et de la zonule de Zinn. Par une étude détaillée de chacune de ces membranes pendant toute la durée de la vie fœtale, on pourra comprendre le mode de formation de certaines cataractes congénitales.

Il est aujourd'hui bien démontré que le globe de l'œil provient d'une excroissance vésiculaire de la partie latérale de la cellule cérébrale antérieure. On aperçoit donc une vésicule primitive oculaire à la surface du cerveau, qui peu à peu se transforme, se creuse et donne lieu à la formation de la rétine avec le nerf optique et la couche épithéliale de la choroïde. Quant à ce qui concerne la formation du cristallin, les opinions ne sont pas encore complètement arrêtées.

D'après Huschke, il s'agit d'une invagination du tégument externe dans la vésicule oculaire, qui par cela même prend une forme d'une cuiller avec la surface concave dirigée en bas. Bientôt les bords libres de cette gouttière se rapprochent et forment un globe en constituant toutes les membranes.

Digitized by Google

En ce qui concerne la formation du cristallin, les travaux modernes ont conduit à des résultats tout nouveaux.

Grâce aux recherches d'Arnold, Waldeyer et Stricker, les notions sur la formation du cristallin paraissent être plus précises et en même temps bien différentes de celles de Huscke. Stricker et avant lui van Bambecke ont démontré que le cristallin provient non point du tégument externe, mais de la même vésicule cérébrale oculaire que la rétine et le nerf optique. Selon Ritter et Arnold, le cristallin est d'abord creux; le premier de ces auteurs a trouvé dans un embryon humain de 4 à 5 mois le cristallin creux, mais son pédicule était solide.

C'est de la partie supérieure, de la partie creuse de la vésicule oculaire que la capsule cristallinienne se détache et descend peu à peu en bas. Le bourgeon épithélial dont le cristallin va se former s'étrangle à sa base et forme ensuite une masse globuleuse, qui se trouve pendant longtemps en contact avec la cornée.

On a pensé longtemps que le cristallin se forme de la cellule centrale; aujourd'hui il ne peut pas rester de doute que c'est la surface épithéliale interne de la capsule postérieure qui sert à la formation de toutes les fibres cristalliniennes, des cellules situées à la surface de la capsule postérieure, lesquelles en se développant forment des cellules parallèles qui partent de la surface de la capsule vers le centre et s'allongent progressivement. A mesure que le cristallin se développe et qu'il prend la forme ellipsoïde, les fibres périphériques s'arrondissent et se portent d'avant en arrière. Pendant très longtemps les fibres longent pour ainsi dire la circonférence du sac capsulaire, tandis que la partie centrale, là où doit plus tard apparaître le noyau, reste vide. Cet espace vide se prolonge quelquefois en bas et en arrière sous forme d'une fente, comme cela avait été remarqué par Arnold[1]. On comprend dès lors qu'un arrêt de développement peut présenter une anomalie ou une sorte de fente qui correspondra à la période d'évolution.

1. Galezowski, *Recueil d'ophtalmologie* 1874.

Digitized by Google

Nous avons vu, par ce qui précède, que la capsule postérieure avec ses cellules épithéliales apparaît dès le début de la formation du cristallin, c'est elle qui est l'organe constitutif et générateur de la substance propre du cristallin. C'est pour cette raison que la nature l'a pourvue des vaisseaux qui n'existent que jusqu'à la fin de la période de formation du cristallin, puis ils s'atrophient et disparaissent. Ruysch, Lieberkühn et Petit ont décrit dans l'œil du fœtus l'*artère capsulaire*, qui provient de l'artère rétinienne, traverse toute l'épaisseur du corps vitré, et aboutit au pôle postérieur du cristallin. Là, elle se subdivise en plusieurs branches qui forment avec des veines un lacis des vaisseaux très serrés sur toute la surface de la capsule postérieure. Près de la circonférence du cristallin tous ces vaisseaux se portent en avant où ils entrent en communication directe avec les vaisseaux de la membrane pupillaire et la petite circonférence de l'iris, comme cela avait été démontré par Robin. Avec la disparition de la membrane pupillaire, tous les vaisseaux qui ne sont que de nature transitoire disparaissent, la capsule reprend sa transparence complète, et il n'y a que des cas très rares où on retrouve après la naissance et chez les adultes la persistance de l'artère capsulaire ou hyaloïdienne, comme nous l'avons décrit ailleurs[1].

L'apparition première de la zonule de Zinn est difficile à définir et il semblerait qu'elle n'apparaît pas tout entière à la même époque. A la partie supérieure elle doit se former dès les premiers vestiges du cristallin avec le pédicule supérieur, les parties latérales et inférieures ne prennent d'adhérence avec le cristallin que plus tard et au moment où le globe de l'œil complète sa forme sphérique et que la fente antéro-inférieure se ferme, comme cela a été très justement démontré par Ammon. (*A suivre.*)

1. Arnold, *Handbuch d'Ophtalm.* Graefe Sœmish, Bu. d'I, p. 315.

Digitized by Google

LE COLLYRE D'ÉSÉRINE DANS LES KÉRATITES ET LE GLAUCOME

ÉTUDES EXPÉRIMENTALES ET OBSERVATIONS CLINIQUES

Par le docteur LE GUAITA
Occulista Primario nell' Ospedale Maggiore di Bergamo

Article des *Annali d'Ottalmologia*, traduit par l'auteur).

L'année 1862, Fraser[1] découvrit l'action myotique de la fève du Calabar appliquée à l'œil; au commencement de 1863, Robertson[2] démontra que cette substance produit le spasme de l'accommodation; Bowman, Soelberg-Wells[3], Harley[4], Graefe[5], Quaglino[6], Donders (J.)[7], Hamer[8], Giraldès[9], Wecker[10], Warlomont[11], Rosenthal[12], Schelke[13], dans la même année, en étudièrent à fond les propriétés physiologiques et thérapeutiques. Voici les indications alors établies par le Dr Quaglino;

1° Dans les cas de mydriase idiopathique pour la paralysie rhumatique ou traumatique du sphincter de la pupille et des ramifications de la troisième paire, qui en règlent les mouvements;

2° Dans la presbytie spécialement aiguë pour la paralysie de l'appareil musculaire de l'accommodation;

3° Dans l'asthénopie pour faiblesse du même appareil;

4° Dans la luxation incomplète du cristallin;

1. Fraser, *Dissertatio inauguralis*. Edinb., 1862, 31 juille'.
2. Robertson, *Edinb. medico-surg. Society*, 4 février 1863, et *Opht. Hosp. Rep.*, t. IV, p. 38-40.
3. Sœlberg-Wells, *Medical Times and Gazette.*, 16 mai 1863.
4. Harley, *Conf. med. Times*, 20 juin 1863.
5. Graefe (Albrecht), *Ueber Calabar beau, aus Göschen's* (*Deutscher Klin.*, 29).
6. Quaglino, *Gazzetta medica italiana di Lombardia*, 1863, p. 415.
7. Giraud-Teulon, *Propriétés physiologiques de la fève du Calabar*. Extrait d'une communication de Donders (*Gaz. hebd.*, 1863, n° 39).
8. Hamer, *Over da antimydiatischer Werking von Calabar beau* (*Nederlandsch Tjdjchrift voor Geneeskunde*, juillet 1863).
9. Giraldes, *de la Fève du Calabar* (*Bull. de thérap.*, 1863, 3 juillet).
10. Wecker, *la Fève du Calabar* (*Gaz. hebd.*, 1863, n° 33).
11. Warlomont, *la Fève du Calabar* (*Ann. d'ocul.*, t. L, p. 77-106).
12. Rosenthal, *Archiv für Anatomie und Physiologie*, 1863.
13. Schelske, *Klinische Monatsblätter fur Augenheilkunde*, 1863, p. 380.

Digitized by Google

5° Dans la pupille artificielle trop ample pour l'excision d'un grand lambeau iridien;

6° Dans le glaucome aigu et chronique avec une forte rétraction de l'iris vers le corps ciliaire, comme moyen préparatoire à l'iridectomie;

7° Dans la hernie périphérique de l'iris.

Ensuite, à ces indications il en fut adjoint deux autres :

1° Dans les kératites, comme moyen antiphlogistique et antisuppuratif;

2° Dans le glaucome, comme moyen capable de diminuer la tension oculaire augmentée.

Ces deux indications ont une importance très grande, la première pour la fréquence et la gravité, la seconde pour la terrible nature de la maladie, qu'elles sont destinées à combattre. Mais elles ne sont pas définies avec exactitude, n'étant encore bien connue la manière d'agir de l'ésérine contre ces procès morbides, on ne put établir les modalités de l'indication, ni préciser dans quelles variétés et dans quelles phases de la maladie on doit l'appliquer.

Cet article a pour but de détailler ces indications.

Il faut premièrement se former un concept exact de la manière d'agir du poison africain. La faculté d'exciter les ramifications du nerf oculo-moteur, qui vont au sphincter de la pupille et au muscle accommodateur, avait déjà été reconnue et démontrée par les premiers illustres expérimentateurs, mais les auteurs ne concordent pas dans l'évaluation de l'action de l'ésérine sur les rameaux du nerf grand sympathique, sur les vaisseaux sanguins et sur la tension oculaire. Passons en revue les opinions à ce propos.

Zehender, qui jusqu'en 1868[1] avait narré d'un cas de fistule cornéenne, posthume d'ophtalmie purulente guérie en peu de temps par les instillations de l'extrait de la fève du Calabar, reconnaissait l'action bienfaisante de celle-ci dans le pouvoir myotique, par lequel le bord pupillaire venait à fermer l'ouverture de la fistule.

1. Zehender, *Klin. Monats.*, 1868, p. 35-38.

Digitized by Google

Galezowski [1], qui, dès 1870, a pour le premier remarqué la faculté du Calabar de diminuer la suppuration de la cornée et l'hypopion, reconnaissait telle propriété de la contraction déterminée par le médicament dans les parois des vaisseaux.

imi, qui en a depuis parlé (1873) [2], expliquait cette action par l'accroissement de la tension oculaire produite par le Calabar, par laquelle le pus est exprimé hors du tissu de la cornée.

Wecker, dans sa première communication sur l'usage de l'ésérine [3], lui attribuait une action antiseptique et une propriété irritative des fibres musculaires lisses des vaisseaux et par conséquent une directe influence sur la diapédèse. Mais depuis que Schmit-Rimpler eut démontré que le produit d'une ancienne affection du sac lacrymal n'est point dépourvu de ses propriétés septiques par le mélange avec l'ésérine [4], Wecker même, dans un plus récent article [5], désavoua l'action antiseptique de l'alcaloïde et lui attribua les actions suivantes :

1° Diminution de la tension oculaire ;

2° Diminution de la sécrétion conjonctivale pour la contraction des vaisseaux ;

3° Réduction de la diapédèse en général.

Laqueur, qui le premier a indiqué la vertu antiglaucomateuse de l'ésérine, admet qu'à l'état physiologique elle n'est pas capable d'influencer la tension oculaire ; mais dans le glaucome elle peut diminuer la pression intra-oculaire augmentée en délivrant par le myosis la périphérie de l'iris des adhérences pathologiques contractées par elle avec le canal de Fontana et avec la superficie intérieure de la cornée, et en excitant des contractions dans les vaisseaux choroïdiens par influence dynamique, comme, suivant les expériences de Harnack et

1. Galezowski, *Annuaire de thérap.*, 1870, et *Annali d'ophtalm.* Anno II.
2. Simi, *lo Sperimentale*, 1873.
3. Wecker, *Ueber Esevingebraune* (*Klin. Monats.* 1876, et *Ann. d'ocul.*, t. LXXVII, 1877, p. 31).
4. Schmit Rimpler, *Klin. Monats.*, avril 1877.
5. Wecker, *Klin. Monats.*, mai, 1878, p. 216-230, et *Bulletin gén. de thérap.*, 1878, p. 337.

Digitized by Google

Withowski, agit directement sur les fibres musculaires striées et lisses [1].

Weber [2] admet que, par l'influence de l'ésérine, la pression intra-oculaire dans la chambre antérieure diminue, tandis que dans le corps vitré elle augmente. Cela dépend des conditions mécaniques où se trouve l'iris, qui, en se contractant sous l'influence de l'ésérine, s'applique fortement contre le cristallin et forme comme un diaphragme capable de supporter plus de pression venant du corps vitré.

Au surplus, l'ésérine, d'après Weber même et son chef de clinique, Mohr [3], produit sur toutes les fibres contractiles non striées le même effet que sur celles du muscle ciliaire et Weber a pu observer à l'ophtalmoscope sous l'influence de l'ésérine des contractions vermiculaires des vaisseaux choroïdiens et rétiniens se répétant de 8 à 10 fois par minutes et en appliquant l'ésérine sur la membrane interdigitale de la grenouille il a vu des pulsations dans les petites artères.

Galezowski, dans un récent article [4], a manifesté des idées différentes de celles qu'il avait admises auparavant eu égard au mode d'agir de l'ésérine. Elle exercerait une action sur les fibres nerveuses de Gimbert, dilatatoires des vaisseaux, qui excitées amplifient le calibre des veines et des artères; elle produirait diminution de la tension oculaire seulement en certains cas, puisque à l'état physiologique elle dilate les vaisseaux et peut causer des congestions de l'œil et augmenter aussi la sécrétion intra-oculaire. Il semble que l'ésérine ait une action excitante sur les nerfs trophiques de la cinquième paire et hyposténisante sur les nerfs du grand sympathique, et que par cette action physiologique elle explique son efficacité contre les affections glaucomateuses.

On conçoit par ces citations que les auteurs ne sont point

1. Laqueur, *Ueber eine neue therapeutische Verwendung des physoatiguine* (*Klin. Monats*, 1876). — *Albrecht von Graefe's Archiv f. Ophtalm.*, t. XXIII, 3, p. 149.

2. Weber, *Albrecht von Graefe's Arch.*, t. XXII, 4, p. 215.

3. Mohr, *Albrecht von Graefe's Arch.*, t. XXIII, 2, p. 165.

4. Galezowski, *de l'Action de l'ésérine et de la pilocarpine sur l'œil* (*Recueil d'opht.*, mars 1879).

Digitized by Google

d'accordd ans l'explication du pouvoir de l'ésérine, et puisqu'il est impossible, parmi toutes ces opinions contradictoires, de reconnaître quelle est la vraie, nous avons cru utile d'étudier l'action de l'ésérine sur les vaisseaux sanguins par des expériences sur les animaux.

Beaucoup d'expériences, que nous avons instituées sur la grenouille et le lapin, nous ont convaincu que l'ésérine appliquée localement n'a point d'action sur les vaisseaux sanguins ni directement par les fibres musculaires lisses, ni par les fibres nerveuses vaso-motrices.

Avant d'expérimenter sur la grenouille nous avons voulu établir quel effet cet animal ressent du poison. Une goutte de solution récente de sulfate neutre d'ésérine à 2 p. 100, instillée dans l'œil de la grenouille, produit le myosis dans l'espace d'un quart d'heure. L'ésérine injectée sous la peau à la dose d'un milligramme sur 15 centigrammes d'eau, produit la salivation et l'abolition de la motilité, particulièrement dans les membres postérieurs, ces effets se dissipent après quelques heures. Injectée à la dose de 3 milligrammes, elle cause la mort de l'animal après une demi-heure, avec symptômes de dépression. Ces caractères toxicologiques concordent avec ceux cités par les auteurs de pharmacologie, eu égard à l'empoisonnement de l'homme; soif excessive, sensation de serrement à la gorge, salivation abondante, vomissements, paralysie des membres inférieurs, grande difficulté de la respiration, ralentissement des mouvements du cœur. Ceux-ci sont les symptômes observés par les missionnaires sur les indigènes assujettis au Calabar à l'épreuve judiciaire de la fève, les symptômes que Christison a pu vérifier sur soi-même, en ayant pris la quatrième partie d'une fève[1], et que Le Fort remarqua sur soixante enfants qui s'empoisonnèrent accidentellement à Liverpool, le 11 août 1864, en ayant mangé des fèves qui avaient été perdues près du port, en en déchargeant d'un bâtiment[2].

1. Christison, *Edinburg medical Journal*, 1855, t. II, p. 193.
2. Le Fort, *Gazette hebd.*, 1864, 39, p. 641. Il est notable qu'un seul de ces enfants, qui n'a pu vomir, mourut, tandis que tous les autres, qui avaient

Digitized by Google

L'ésérine exerce sur l'homme et sur les animaux à sang chaud une action analogue à celle qu'elle exerce sur les animaux à sang froid ; mais ceux-là en ressentent beaucoup plus d'effet que ceux-ci. C'est la même chose que pour tous les alcaloïdes et les poisons nerveux en général. Du reste il suffit qu'il soit démontré que l'ésérine déploie une action conforme sur l'homme et sur la grenouille, pour que les résultats de nos expériences soient concluants.

D'après cela, voici comme nous avons procédé aux expériences. Nous avons immobilisé la grenouille moyennant une injection sous la peau d'une goutte de solution de curare à 2 pour 1000, nous en avons détendu et assuré la langue avec quatre épingles sur un porte-objet percé, et nous avons placé deux grenouilles ainsi préparées sous deux microscopes (Prazmouské, objectif 4, Ocul. II avec le micromètre). Après avoir attendu une heure, pour que cessât le trouble de la circulation sanguine produit par le tiraillement de la langue, nous avons mis sur la langue d'une des grenouilles une goutte de solution de sulfate neutre d'ésérine de Petit à 1 p. 100 récemment préparée, sur celle de l'autre une goutte d'eau distillée. Dès que le liquide était appliquée, le courant sanguin s'accélérait un peu pendant quelques minutes, puis reprenait l'allure normale. Cette accélération dépendait de l'irritation mécanique provoquée par le liquide, qui pesait sur la langue, comme il était prouvé par le fait que l'accélération même se manifestait aussitôt que le liquide était appliqué, au même degré et pour la même durée, aussi bien dans la langue traitée avec l'ésérine que dans celle traitée avec l'eau distillée. De deux en deux heures nous mettions sur la langue de la première grenouille une goutte d'ésérine et sur celle de l'autre une goutte d'eau distillée ; mais nous n'avons jamais vu la circulation du sang se modifier en quelque manière dans celle traitée avec l'ésérine. Après 24 ou 36 heures, la grenouille traitée avec l'eau distillée commençait à se mouvoir ; ayant opéré l'empoisonnement du curare, la gre-

vomi, guérirent, quoique quelques-uns eussent mangé jusqu'à quatre ou cinq fèves.

Digitized by Google

nouille traitée par l'ésérine mourait après environ 48 heures sans plus se mouvoir, la circulation sanguine commençait à se ralentir, puis cessait du tout. Cela prouvait que le poison avait été absorbé et produisait son action générale.

Nous avons répété plusieurs fois les expériences non seulement sur la langue, mais aussi sur le mésentère de la grenouille et sur la membrane interdigitale de la même; nous avons expérimenté sur des grenouilles non curarifiées, en leur liant les membres pour les immobiliser; nous avons employé de plus fortes solutions d'ésérine, et nous en avons toujours obtenu les mêmes résultats négatifs. Pour étudier l'action topique directe du médicament, nous avons, après avoir étendu la langue sur le porte-objet, soulevé et arraché un morceau de la petite membrane qui l'enveloppe, en manière de découvrir les fibres musculaires et les vaisseaux, pour appliquer immédiatement sur eux la solution d'ésérine, et nous ne vîmes jamais se produire une variation dans le courant sanguin par son action.

Nous avons aussi bien des fois observé longuement une artère ou une veine, en en mesurant le calibre par le micromètre, et nous ne vîmes jamais s'effectuer aucun changement dans le calibre du vaisseau sous l'influence de l'ésérine, en l'appliquant même immédiatement sur le vaisseau dénudé.

Nous fîmes des expériences aussi sur des langues enflammées artificiellement par la touche de la pierre infernale. Dans le point touché le courant sanguin s'arrête, dans les parties environnantes il se fait irrégulier, en quelques vaisseaux et particulièrement dans les veines; il procède plus lentement en quelques autres, et particulièrement dans quelques artères et capillaires il s'accélère. Après une heure, quelques cellules lymphoïdes paraissent sur les contours des vaisseaux et de préférence des veines, et vont augmentant de nombre jusqu'à ce que, sept ou huit heures après, les tissus voisins en soient tout infiltrés. Après douze ou quatorze heures le courant sanguin commence à se régulariser, après vingt-quatre heures il est déjà bien plus régulier, et les cellules lymphoïdes infiltrées dans les tissus et sur les contours des vaisseaux

Digitized by Google

ont diminué de nombre. Lorsque la touche de la pierre intéresse une partie relativement étendue de la langue, cette régularisation de la circulation tarde bien plus à s'effectuer Mais sur deux langues sur lesquelles la touche a été également légère, on n'aperçoit aucune diversité dans le cours des susdits phénomènes, soit en humectant la langue avec la solution d'ésérine, soit en l'humectant avec de l'eau distillée.

L'ésérine instillée dans l'œil du lapin produit le myosis aussitôt que dans l'œil humain, mais son influence dure moins de temps, ee manière qu'après deux ou trois heures elle a cessé du tout. Nous avons répété sur le repli demi-lunaire du lapin toutes les expériences que nous avions faites sur la langue et le mésentère de la grenouille. Nous avons immobilisé les membres du lapin, les liant ensemble ; nous en avons lié la tête sur un porte-objet percé d'un petit trou, sur lequel nous assurions le repli demi-lunaire moyennant trois épingles, pour la placer sous le microscope. Nous n'avons jamais vu même dans ces expériences l'ésérine exercer aucune influence sur le calibre des vaisseaux, ni sur la vélocité du courant sanguin.

Partant de ces expériences, nous croyons pouvoir conclure que l'ésérine n'exerce aucune action directe sur les fibres musculaires lisses, ni aucune excitation des nerfs vaso-moteurs. Mais elle ne produit pas même la paralysie des fibres du sympathique, comme il fut admis pour expliquer la manière dont elle agit pour produire le myosis.

Notre opinion est que la seule excitation des vaisseaux de la troisième paire suffit pour produire le myosis, en ce que les fibres circulaires de l'iris sont bien plus puissantes que les fibres rayonnées, et quand elles sont surexcitées peuvent prévaloir d'assez sur celles-ci, quoique le sympathique ne soit pas paralysé [1].

1. Nous soignons actuellement une dame affectée d'une paralysie récente, périphérique, rhumatismale, de tous les rameaux de l'oculo-moteur de droite. Nous avons d'abord employé les moyens antiphlogistiques, puis avons appliqué les courants induits, et après dix séances journalières, chacune d'un quart d'heure, nous avons obtenu une guérison quasi complète. Dans ces derniers jours nous avons toujours observé après la séance un haut degré de myosis; cela prouve que, quoique les rameaux nerveux de la troisième paire ne soient pas

Digitized by Google

Les expériences de Donders et Hamer avaient déjà contredit l'action paralysante du Calabar sur les rameaux du sympathique qui meuvent les fibres rayonnées de l'iris. Ces auteurs prouvèrent qu'en coupant au lapin le sympathique d'un côté et en appliquant le Calabar dans les deux yeux, le myosis était plus prononcé du côté où le nerf avait été coupé.

La durée du myosis ésérinique, plus brève que celle de la mydriasis de l'atropine, à la production de laquelle coopèrent la paralysie des rameaux de la troisième paire et l'excitation des rameaux du sympathique, serait une autre épreuve que l'excitation de l'oculo-moteur est l'unique facteur du myosis ésérinique. Aussi le fait que quand tel myosis, une heure après l'instillation du médicament, est au plus haut degré, néanmoins la pupille est encore un peu mobile à la lumière. D'ailleurs, si l'ésérine exerçait une action paralysante sur les fibres nerveuses du grand sympathique, elle ne le ferait que pour celles qui animent les fibres musculaires rayonnées de l'iris, mais non pour celles vaso-motrices, parce qu'alors elle devrait produire la dilatation passive des vaisseaux sanguins, et la rémova de la circulation, et cela n'est pas.

L'ésérine agit sur l'œil et en influence la nutrition et la circulation sanguine et lymphatique par l'excitation de deux nerfs, un sensitif et trophique, l'autre moteur, la première branche de la cinquième et la troisième paire.

L'excitation de la première branche de la cinquième paire par l'ésérine est démontrée par les douleurs qu'elle suscite dans le domaine de la même, douleurs qui, en grade variant d'une simple sensation de tension au sourcil jusqu'à une violente névralgie du front et de la tempe, ne manquent en aucun

encore du tout rétablis, les fibres circulaires animées par eux ont tant de force de prévaloir sur les fibres rayonnées, quoique les rameaux du sympathique, qui meuvent celle-ci, ne soient point paralysés, mais doivent au contraire être à leur tour excités par le stimulus électrique. En appliquant le collyre d'ésérine avant la séance, on observe après elle le même degré de myosis.

1. Procès-verbaux des séances de l'assemblée des ophtalmologues, qui a eu lieu à Heidelberg les 4 et 5 septembre 1863 (*Klin. Monats.*, 1863, octobre et novembre, et *Ann. d'ocul.*, t. LI, p. 226).

Digitized by Google

des sujets traités avec l'ésérine et que tous les auteurs ont remarquées sans leur donner beaucoup d'importance. Ces douleurs sont plus senties par les sujets robustes, de trempe sanguine, dans lesquels le système nerveux en général est bien nourri et accomplit physiologiquement ses fonctions, que non pas les sujets flasques, lymphatiques et scrofuleux ; sont plus senties par ceux qui ont les yeux sains, ou en proie à une inflammation franche, aiguë, rhumatique ou traumatique, que par ceux qui sont affectés par des procès inflammatoires asthéniques et torpides des membranes externes de l'œil.

Cette excitation de la première branche de la cinquième paire, nerf sensitif et trophique du bulbe oculaire, influence certainement la nutrition du même, et l'excitation pourrait se transmettre par action reflétée à travers le ganglion ophtalmique sur les nerfs vaso-moteurs des membranes internes de l'œil et produire des pulsations dans leurs vaisseaux, et par conséquence une accélération du courant sanguin. Si telles pulsations des vaisseaux ont lieu, n'adviennent que dans ceux qui reçoivent des rameaux nerveux du ganglion ophtalmique, c'est-à-dire dans ceux des membranes internes, et elles seraient après tout trop peu sensibles pour les voir et pouvoir les compter à l'ophtalmoscope.

L'ésérine excite la troisième paire, produisant dans les muscles extrinsèques du bulbe oculaire par lui animés des petits mouvements de sursaut, dans les muscles intrinsèques la contraction tétanique. Le muscle ciliaire, qui n'a aucun antagoniste à vaincre, sent le premier cette excitation, et peu de minutes après l'instillation est déjà en contraction. Le sphincter de l'iris, qui doit vaincre la résistance des fibres musculaires rayonnées, animées par le sympathique, se contracte un peu plus tard. La contraction du muscle ciliaire cède avant celle du sphincter de la pupille, puisque le muscle ciliaire doit accomplir un travail plus fatigant (tiraillement en avant du corps ciliaire et de toute la choroïde, relâchement de la zone de Zinn, etc.) et, comme advient aussi pour son travail physiologique pour les besoins de la vision en proximité, s'épuise plus vite que le sphincter de l'iris, qui, vaincue et

Digitized by Google

équilibrée, la résistance de son antagoniste n'a d'autres travaux à faire.

La contraction tétanique du sphincter de l'iris et du muscle ciliaire a une influence mécanique particulière sur la circulation sanguine et lymphatique du bulbe oculaire. Ces anneaux musculaires s'insèrent à la paroi interne de la tunique oculaire, ou limite de transition de la sclérotique dans la cornée, précisément à la paroi postérieure du canal de Schlemm, et quand en le contractant s'étreignent concentriquement, exercent une traction sur cette paroi et produisent une dilatation du canal. Les espaces lymphatiques de Fontana creusés dans l'épaisseur du ligament pectiné et tout le tissu caverneux de l'angle iridien sont par cette traction étendus et amplifiés. Par conséquent est facilitée la circulation sanguine et lymphatique du bulbe, sont mieux ouvertes les voies antérieures de filtration de l'œil (Lebert) et est activée la nutrition de la cornée, les matériaux de laquelle proviennent des vaisseaux sanguins et des espaces lymphatiques de l'angle iridien.

Que la contraction des sphincters iridien et ciliaire travaille à amplifier le canal de Schlemm et les espaces de Fontana, nous le démontre la disposition anatomique des parties. Le Dr Hjorta de Cristhania [1] vit dans un cas d'iridénémie totale aiguisée sous l'action de la calabarine, les procès ciliaires s'avancer vers l'axe oculaire, se gonfler et déborder au point de rendre çà et là visibles les sillons interposés. La légère diminution du rayon de courbure de la cornée, que Reuss a mesurée 4 millimètres [2] et qui se vérifie constamment par l'action de l'ésérine, ne peut dépendre que d'une traction concentrique exercée sur l'anneau sclérotical, où s'insère la cornée, traction qui, en restreignant la base de cette calotte sphérique, en augmente la convexité. Et comme le canal de Schlemm est creusé précisément dans l'épaisseur de cet anneau sclérotical, vers la partie postérieure du même, de manière que sa paroi postérieure est très mince et s'identifie

1. Hjorta, *Klin. Monats.*, août 1876.
2. Reuss, *Albrecht von Graefe's Archiv.* Band. XXIII, 3, p. 63.

Digitized by Google

avec l'insertion du muscle ciliaire et de l'angle iridien, en vient de conséquence que pour telle traction cette paroi postérieure doit le plus possible s'étendre et le canal s'élargir.

Les expériences de Pagenstecker [1] ont donné une épreuve de fait de cet élargissement du canal de Schlemm. Il a fait des injections deux ou trois heures après la mort sur des yeux traités avec l'ésérine et avec l'atropine ; l'injection avait pénétré dans le canal de Schlemm dans les yeux traités avec l'ésérine, mais non dans ceux traités avec l'atropine.

Lorsque la circulation sanguine et lymphatique et les voies de filtration de l'œil sont normales, cet effet mécanique de l'ésérine n'a point d'influence, ni sur la tension ni sur la nutrition du bulbe oculaire. Mais lorsque celles-ci sont déconcertées par accroissement (glaucome) ou par diminution (perforation de la cornée) de la tension oculaire, alors l'ésérine tend à les régulariser. Lorsque la cornée est affectée par des procès inflammatoires asthéniques et torpides, l'ésérine, en activant le transport à la même de matériaux nutritifs plus abondants et plus purs et en excitant les rameaux trophiques du trijumeau, sert à en améliorer et régulariser la nutrition, et par conséquent à en modifier et combattre l'inflammation.

Depuis six mois, nous avons expérimenté cliniquement l'ésérine sur plus de cent malades, afin d'en préciser les indications dans les différentes formes et phases de la kératite et du glaucome, et nous en sommes venu aux conclusions que nous dirons après, conclusions qui concordent parfaitement avec les vues théoriques sur l'action physiologique de l'ésérine, que nous avons exposées plus haut.

Nous employons le collyre de sulfate neutre d'ésérine au titre de 1 sur 150 d'eau distillée, et nous n'y joignons aucune goutte d'eau acidulée par l'acide sulfurique (comme quelques-uns pratiquent pour le conserver plus longtemps et retarder la transformation de l'ésérine en hydroésérine), puisque cela faisant, le collyre perd sa neutralité et acquiert une action topique irritante. Il suffit d'avoir soin d'en ordon-

1. *Compte rendu de la Société ophtalm. de Heidelberg*, 13 août 1878 (*Annales d'ocul.*, t. LXXXII, p. 82).

Digitized by Google

ner une petite quantité, de manière à la consommer toute dans le huitième ou le dixième jour, parce que pendant ce laps de temps la solution se conserve assez bien sans besoin de l'aciduler.

La proportion de 1 sur 150 est préférable à celle de 1 sur 100 généralement usitée, particulièrement dans les maladies cornéennes, n'ayant qu'une légère action irritante locale, et provoquant des douleurs moins intenses dans la première branche du trijumeau. Nous réservons la solution 1 sur 100 pour les cas de récents prolapsus iridiens et de glaucomes aigus, où il faut que le médicament déploie le plus rapidement possible toute son énergie.

L'instillation du collyre se fait trois fois par jour, le matin, à midi et le soir.

Le collyre d'ésérine est indiqué dans les formes suivantes de kératite :

1° *Kératites asthéniques.* — Cette forme de kératite, qui se vérifie de préférence dans les sujets faibles, anémiques, affectés par des maladies épuisantes (phthisie, pellagre, cachexie du miasme de marais, etc.), est caractérisée par l'absence de phénomènes phlogistiques graves, de manière que le tissu de la cornée se trouve encore transparent au pourtour de l'abcès ou de l'ulcère et toute injection active périkératique fait défaut. Néanmoins ces abcès ont de la tendance à s'étendre et les ulcères vont lentement s'approfondissant, jusqu'à amener la perforation de la cornée. L'abolition de la chambre se maintient pour bien des jours, et alors le bulbe oculaire souffre pour l'abaissement de la tension ; la cornée flasque, faible, mal nourrie, s'ulcère aussi dans d'autres endroits, les veines de l'épisclère se gonflent beaucoup pour la rémora du sang, et à travers la sclérotique paraît la couleur bleue du corps ciliaire engorgé de sang veineux stagnant. Il est rare que la maladie aboutisse à la destruction de toute la cornée, mais généralement la cicatrisation de l'ulcère s'accomplit très lentement et persiste pour bien des jours l'abolition de la chambre ; se vérifient dans les membranes internes de l'œil de tels désordres, que la faculté visive

Digitized by Google

en est beaucoup diminuée; à la place où était l'ulcère il reste une facette cornéenne, et lorsque la cornée n'était percée surviennent des synéchies antérieures et des staphylômes partiels.

Dans ces cas, l'ésérine a un effet vraiment merveilleux. En l'employant au début de la maladie elle vaut bien des fois à arrêter les progrès de l'ulcération, et en provoquant de l'injection active des vaisseaux sanguins accélère la cicatrisation et prévient la perforation. Lorsque celle-ci est déjà advenue, on voit sous l'action de l'ésérine les veines de l'épisclère se dégorger, la congestion du corps ciliaire se diminuer, la chambre se rétablir plus promptement, et tout le bulbe oculaire prendre un aspect plus normal et rester des posthumes moins dangereux.

Nous avons eu l'occasion d'appliquer l'ésérine seulement à cinq de ces cas de kératite, puisque telles formes sont heureusement rares. Nous en avons toujours obtenu des résultats surprenants. Nous n'avons dans ces cas pratiqué qu'un bandage légèrement compressif avec des petits ovales d'ouate et l'instillation de l'ésérine trois fois par jour. Chez deux femmes, une anémique pour catarrhe gastrique prolongé, l'autre pellagrée, chez lesquelles la perforation de la cornée n'était encore advenue, nous obtînmes par cette cure de la prévenir et provoquer en moins de quinze jours une complète cicatrisation. Chez trois malades, une jeune femme étique et deux hommes pellagrés, chez lesquels la perforation était récemment advenue, après trois ou quatre jours de ce traitement, se rétablit la chambre antérieure, et nous obtînmes la guérison en moins d'un mois, y restant seulement une petite tache. Chez tous ces malades nous observâmes que le médicament ne causait des douleurs dans le domaine de la cinquième paire, jusqu'à ce que la chambre fût ouverte, qu'au contraire il assoupissait les douleurs si elles préexistaient, qu'il était toléré pendant dix ou quinze jours; mais lorsque la cicatrisation était bien avancée, il amenait de violentes douleurs aux sourcils, et de l'hyperhémie active des vaisseaux épiscléraux. A ce point il fallait recourir à l'atropine,

Digitized by Google

avec laquelle on terminait heureusement le traitement.

2° *Kératites sthéniques des sujets cachectiques et scrofuleux.* — Il ya bien des cas où, quoique l'inflammation prenne la cornée peu et mal nourrie, chez des sujets faibles par infection scrofuleuse, congénitale, ou débilités par maladies constitutionnelles chroniques, néanmoins elle revêt des caractères sthéniques, c'est-à-dire qu'elle est accompagnée par infection active des vaisseaux périkératiques et par le concours de beaucoup de leucocytes, la cornée est trouble et jaunâtre pour beaucoup d'extension, l'hypopion se manifeste très vite, l'ulcère a les bords et le fond couverts de détritus, envahit profondément la cornée et aboutit rapidement à la perforation.

C'est contre cette variété de kératites sthéniques que l'ésérine est particulièrement indiquée. Si l'hypopion n'est pas abondant, les simples instillations d'ésérine sont capables de provoquer en peu de jours l'absorption du pus, l'éclaircissement de la cornée, la cicatrisation de l'ulcère. Si au contraire l'hypopion est très abondant, il faut évacuer le pus par la paracentèse, lorsqu'on a des données pour le retenir liquide et coulant, si la suppuration menace de s'étendre rapidement; avec la kératotomie de Sæmisch, lorsque les conditions contraires ont lieu. Tandis que, en appliquant le collyre d'atropine après l'évacuation du pus, l'hypopion se reproduit presque toujours, si au contraire on emploie l'ésérine, on prévient presque toujours sa reproduction et on hâte la cicatrisation de l'ulcère. Pour obtenir ces bons résultats il faut savoir bien préciser l'indication et distinguer au premier coup d'œil les cas où l'inflammation, quoique sthénique, prend des cornées mal nourries; puisque l'ésérine aggrave les kératites franchement sthéniques, qui surviennent chez dessujets robustes et sanguins.

Nous avons soigné avec l'ésérine sept de ces malades. Cinq guérirent parfaitement dans un mois environ, en y restant seulement une très petite tache, quoique deux d'entre eux eussent subi la paracentèse; deux auxquels fut nécessaire la kératotomie de Sæmisch, guérirent avec une synéchie antérieure.

Digitized by Google

3° *Ulcère rongeant infectant.* — Cette forme, qui ressemble à la précédente, est bien plus grave, parce qu'elle est produite par l'infection de matières putrides généralement provenues du sac lacrymal enflammé, ou du sac conjonctival, ou des bords palpébraux ulcérés par la blépharite et sales par le manque de propreté. Cet ulcère s'étend ordinairement avec tant de rapidité que la cornée en reste détruite dans l'espace de deux ou trois jours, ni on peut confier de le guérir avec aucune sorte de médicament. Nous obtînmes dans deux cas moyennant la kératotomie de Sæmisch et les instillations d'ésérine une cicatrisation plus rapide que dans deux autres que nous avions précédemment soignés avec la kératotomie et l'atropine, et il nous parut que la petite portion de cornée qu'il y restait encore fût plus transparente. Mais dans un autre cas la marche de l'ulcère fut si rapide qu'il détruisit toute la cornée en moins de deux jours, malgré l'usage de l'ésérine. Par bonheur, ces ulcères se rencontrent si rarement, que nous n'eûmes jusqu'à présent l'occasion d'essayer à suffisance l'ésérine dans leur traitement.

4° *Pustules cornéennes exulcérées.* — Les abcès pustuleux, qui apparaissent si souvent sur le bord de la cornée dans les enfants et les jeunes hommes scrofuleux, en s'ouvrant donnent lieu à une ulcération qui bien des fois a les bords couverts de détritus et tend à s'approfondir et à perforer la cornée, en occasionnant le prolapsus de l'iris. La cornée s'infiltre de cellules lymphoïdes dans beaucoup d'extension, des nouvelles pustules apparaissent et s'ulcèrent, et la maladie termine assez tard et laisse de mauvaises conséquences.

Le collyre d'ésérine est très indiqué dans ces kératites. Si la perforation n'est encore advenue, il vaut presque toujours à la prévenir, en nettoyant les bords de l'ulcère et en activant la cicatrisation. Si la perforation a lieu tandis que l'œil est sous l'influence du myotique, les conséquences de là même ont moins de gravité, puisque l'iris détendu par l'ésérine ne s'avance point à travers l'ouverture cornéenne et y ayant peu d'infiltration du tissu cornéen, la perforation se ferme bientôt.

Quand le prolapsus est déjà avancé, l'ésérine ne réussit

Digitized by Google

presque jamais à le réduire complètement, mais si on l'emploie avec constance, elle le diminue, et en même temps elle hâte la cicatrisation.

Nous eûmes l'occasion d'étudier cette indication sur plus de cinquante malades, et nous en avons obtenu des résultats très satisfaisants. A cela, il faut s'habituer à préciser et distinguer ces formes de celles irritatives de la kératite vésiculaire et phlycténulaire, où l'ésérine est nuisible.

5° *Kératite névroparalytique.* — Dans cette terrible forme de kératite, l'ésérine apporte quelque avantage lorsque la paralysie de la cinquième paire n'est pas complète, de manière que le nerf en puisse encore sentir l'excitation. Nous n'avons pu essayer l'ésérine que dans deux cas de cette maladie heureusement si rare. L'un de ceux-ci s'était développé à la suite d'une fièvre typhoïde et prenait l'œil droit, où il y avait anesthésie complète de la peau du sourcil et des paupières ; le sujet était une jeune femme affaiblie et maigre au dernier point ; les soins ne sortirent aucun bon effet ; après huit jours, la cornée tomba en sphacèle. L'autre cas, qui se présentait dans l'œil droit d'une jeune femme lymphatique, sans qu'on pût en trouver la cause, et dans lequel l'anesthésie était complète, guérit par les instillations d'ésérine. Ici l'affection se démontrait sous la forme d'abcès asthénique, entouré d'un halo grisâtre et nuancé, non accompagné d'injection des vaisseaux et s'étendant très vite. La sensibilité de la peau et de l'œil s'améliora moyennant les instillations d'ésérine, et l'infiltration purulente s'arrêta dans l'espace de deux jours et ensuite diminua peu à peu sous l'usage continué de l'alcaloïde du calabar. Après quinze jours, elle était réduite à une petite tache nébuleuse, mais alors se manifestèrent de violentes douleurs dans les rameaux de la première branche du trijumeau, qui auparavant étaient presque insensibles, et de l'hyperhémie active des vaisseaux épisclérales, pour lesquelles nous dûmes renoncer à l'emploi du médicament. Nous accomplîmes heureusement le traitement par les insufflations de calomel.

6° *Blessures pénétrantes de la cornée.* — Le collyre d'ésérine est indiqué dans les blessures pénétrantes de la cornée

Digitized by Google

qui en intéressant les parties périphériques de la même, prédisposent au prolapsus de l'iris. Si ceci n'est encore survenu, l'ésérine en tenant l'iris tendu empêche qu'il ne sorte hors de l'ouverture cornéenne. Quand le prolapsus est petit et récent, elle peut le réduire complètement; quand le prolapsus est grand et ancien, elle le diminue. Dans tous ces cas, il faut continuer les instillations de l'alcaloïde jusqu'à ce que la chambre soit bien rétablie, et on quitteral'usage du médicament seulement lorsque la blessure étant presque du tout cicatrisée, éclatent des douleurs dans le domaine de la première branche du trijumeau et de l'hyperhémie active de l'épisclère.

Le collyre ésérine est contre-indiqué dans les formes suivantes de kératite.

1° *Dans les kératites suppuratives, abcès et ulcères franchement sténiques*, c'est-à-dire avec injection active des vaisseaux et douleurs dans le domaine de la première branche du trijumeau qui aviennent dans des sujets robustes et sanguins par cause traumatique ou rhumatique. Dans ces cas elle accroît l'irritation des nerfs et l'hypérhémie et par conséquent aggrave l'inflammation, au lieu de déterminer l'absorption du pus.

2° *Dans les kératites superficielles panneuses*, soit qu'elles dépendent du tracome ou du trichiasis ou des ophtalmies scrofuleuses répétées et *dans les kératites tracomateuses en général*. Ces formes intéressent particulièrement les couches superficielles de la cornée, où les terminaisons sensitives de la cinquième paire sont très nombreuses, de manière que ce nerf est déjà beaucoup irrité, et l'ésérine en accroîtrait l'irritation.

3° *Dans les kératites phlycténulaires et vésiculeuses* (*herpès cornéen*) des enfants scrofuleux, formes qui, comme les précédentes, en intéressant les couches superficielles de la cornée, produisent l'irritation des nerfs du trijumeau. Nous avons dans quelques-uns de ces cas essayé l'ésérine afin de diminuer la photophobie, en restreignant la pupille; nous en obtînmes d'abord une momentanée diminution de l'aversion de la lumière, mais ensuite nous vîmes éclater plus facilement

Digitized by Google

de nouvelles phlyctènes et s'accroître l'injection périkératique.

4° *Dans les infiltrations purulentes de la cornée.* Dans les infiltrations limitées et superficielles, l'ésérine produit d'abord un éclaircissement, mais elle provoque de violentes douleurs au sourcil et accroît l'injection vasculaire. Dans les infiltrations étendues et profondes qui si aisément se compliquent de l'iritis, on ne peut employer l'alcaloïde du Calabar parce qu'il facilite l'éclat de cette grave complication.

5° *Dans les abrasions et les blessures des couches superficielles de la cornée*, par lesquelles les terminaisons nerveuses de la cinquième paire sont blessées et irritées.

En résumant, l'ésérine est valable contre les inflammations cornéennes liées avec atonie et pervertissement de la nutrition générale et locale, qui prennent les couches profondes de la cornée et tendent à la perforation de la même. Elle active et améliore la nutrition de la cornée, et en modifie l'inflammation en excitant les nerfs trophiques de la cinquième paire, tout en aidant au transport des matériaux nutritifs. Lorsque la perforation de la cornée est avdenue, l'ésérine diminue le danger, parce que, en tendant et appliquant l'iris à la lentille, elle entretient plus de tension dans les parties postérieures du globe oculaire et empêche que l'iris ne sorte hors de l'ouverture cornéenne, tandis qu'elle hâte la cicatrisation de l'ulcère.

L'ésérine est impossible dans les inflammations franchement sthéniques, et dans toutes les formes cornéennes où il y a de l'irritation du trijumeau et de l'injection active des vaisseaux.

Wecker a proposé de pratiquer les instillations d'ésérine après l'opération de la cataracte, à deux buts : prévenir le prolapsus de l'iris après son extraction simple, périphérique, à petit lambeau, et arrêter la suppuration du lambeau, en leur associant en ce dernier cas la réouverture de l'incision.

L'ésérine n'est pas un moyen toujours capable de prévenir les prolapsus de l'iris après l'extraction simple de la cata-

Digitized by Google

racte. Wecker même l'a reconnu, et aujourd'hui il est revenu à la pratique d'une petite iridectomie[1].

Outre cela, l'usage de l'ésérine après l'opération de la cataracte présente un grave inconvénient, c'est-à-dire qu'elle prédispose aux iritis, qui sont déjà elles-mêmes les complications plus fréquentes. Au surplus, lorsqu'il est resté dans l'œil quelque résidu de substance corticale (comme il arrive presque toujours quand la cataracte n'est très bien mûre), alors, en restreignant la pupille, on facilite l'adhésion de ces morceaux avec le bord pupillaire et avec les lambeaux de la capsule et on aide à la formation des cataractes secondaires.

L'ésérine n'est capable ni de prévenir ni d'arrêter la suppuration du lambeau cornéen. Nous qui opérons avec la méthode de Graefe modifiée, en portant l'incision sur la périphérie cornéenne et en exécutant une iridectomie plus petite, nous n'eûmes heureusement qu'un seul cas de suppuration du lambeau sur 60 opérations que nous avons exécutées dans l'espace d'un an et demi. En ce cas, la réouverture de l'incision et les instillations d'ésérine n'apportèrent aucun avantage. Un seul cas ne fait loi, il est vrai, mais nous n'avons point de confiance dans cette indication, puisque nous vîmes toujours l'ésérine aggraver les formes de kératite suppurative traumatique, en augmenter la douleur et l'injection, sans limiter la suppuration, et cet accident consécutif à l'opération de la cataracte n'est après tout qu'une kératite suppurative traumatique.

L'ésérine n'est utile après l'opération de la cataracte que lorsqu'on doit prévenir l'enclavement des lambeaux du coloboma iridien après les méthodes d'extraction combinée avec l'iridectomie. Cet enclavement advient aisément quand on pratique une incision trop ample et trop périphérique et quand la lentille s'encapuchonne en sortant et entraîne avec elle la périphérie de l'iris, qui après être réduite conserve de la tendance à ressortir. En ces cas, l'atropine facilite sans doute le prolapsus, et nous préférons appliquer l'ésérine pour les

1. Wecker, *Chirurgie oculaire*, p. 52.

Digitized by Google

premières 24 ou 36 heures, et d'autant plus volontiers nous l'appliquons que plus nous sommes certain d'avoir bien nettoyé la chambre de chaque résidu de substance cataracteuse. Après 24 ou 36 heures, à peine que la réunion des bords de l'incision cornéenne est advenue, nous tournons à l'usage de l'atropine, qui est si utile à prévenir l'iritis et à empêcher que les fragments de substance restés dans l'œil ne contractent des adhérences avec les bords de la pupille et avec les lambeaux de la capsule blessée.

Une fois le prolapsus advenu, l'ésérine ne réussit toujours à le réduire ; mais ordinairement elle ne vaut qu'à le diminuer, quand on l'emploie pour bien des jours. En ce cas, nous nous comportons selon les circonstances ; si la pupille est bien nette, ni y a des craintes d'iritis, nous appliquons l'ésérine pour quelques jours ; au contraire, nous négligeons le prolapsus et nous tâchons d'accomplir par les instillations d'atropine ou de duboisine à l'indication plus urgente qui est celle de maintenir la pupille le plus possible dilatée et prévenir l'iritis.

Lagneau, qui le premier a indiqué l'action antiglaucomateuse de l'ésérine, l'a devinée en s'appuyant sur le fait que l'atropine a quelquefois provoqué l'accès glaucomateux dans des yeux prédisposés au glaucome, et déduisant de cela que l'ésérine, antagoniste de l'atropine, pourrait avoir la faculté de le dissiper.

Ses essais lui persuadèrent que l'ésérine est utile particulièrement dans les glaucomes aigus, et l'est moins dans les glaucomes chroniques et invétérés. En cela conviennent aussi les observations de Weber, Wecker, Knapp, etc.

Nous avons essayé l'ésérine dans douze cas de glaucome, trois aigus, quatre chroniques, deux absolus, trois consécutifs.

Dans un cas où l'accès prodromique s'était manifesté la nuit, nous ordonnâmes au matin d'instiller de deux en deux heures la solution d'ésérine à 1 p. 100, et nous trouvâmes au soir la tension, qui auparavant était de pierre, beaucoup diminuée et nous pûmes apercevoir avec l'ophtalmoscope le

Digitized by Google

fond de l'œil, qu'au matin nous n'avions pu voir à cause de l'opacité du vitré. Le jour suivant n'apparaissait plus aucun signe de glaucome. Les instillations du collyre furent continuées deux fois par jour pendant quinze jours. Après cinq mois l'accès revint et de nouveau fut dissipé par l'ésérine. Mais après un mois et demi il reparut, et il fallut pratiquer l'iridectomie pour obtenir une guérison radicale.

L'ésérine apporta beaucoup d'amélioration aussi dans les autres cas de glaucome aigu, mais lorsqu'on quittait l'usage du médicament, l'accès éclatait de nouveau après peu de jours, et il fallut à la fin exécuter l'iridectomie pour les guérir radicalement.

Nous ne vîmes jamais l'ésérine être d'aucun avantage dans les glaucomes chroniques et absolus avant l'opération. Après l'iridectomie elle fut au contraire très utile à dissiper la douleur et l'accroissement de tension, qui surviennent quelquefois, malgré l'opération.

L'ésérine aggravait la douleur et augmentait la tension dans les trois cas de glaucome consécutif, dont l'un provenait d'une ancienne blessure de la cornée avec enclavement de l'iris, et les autres deux dépendaient d'irido-choroïdite avec synéchies.

Comment agit l'ésérine dans le glaucome? Cela est assez difficile à établir, à cause de l'obscurité qui enveloppe la théorie du glaucome. La théorie de Knief et de Weber, qui reconnaît la pathogénie du glaucome dans la restriction du canal de Schlemm et des espaces de Fontana, qui parent à la filtration des liquides de l'œil, de manière que ceux-ci s'accumulant entre la boîte oculaire produisent l'accroissement de la tension, cette théorie va de plus en plus acquérant crédit et fauteurs.

Si cette théorie est vraie, l'ésérine doit être un excellent moyen antiglaucomateux, parce que, en contractant le sphincter de l'iris et le muscle ciliaire, elle dilate le canal de Schlemm et les espaces de Fontana.

Mais il y a dans les yeux glaucomateux des conditions qui s'opposent à ce que l'ésérine puisse exercer librement son action :

Digitized by Google

1° L'obstruction des voies de communication de l'interne avec l'externe de l'œil empêche qu'elle ne soit absorbée;

2° Quoiqu'elle le soit, l'iris et le muscle ciliaire paralytiques et même atrophiques, ne sont point capables d'en ressentir l'action;

3° Quoique enfin l'iris et le muscle ciliaire se contractent, les adhérences qui ont eu lieu entre les parois du canal de Schlemm et les altérations matérielles advenues dans les espaces de Fontana et dans tout le tissu caverneux de l'angle iridien empêchent qu'il ne puisse s'effectuer le dégagement des voies de filtration.

L'ésérine servira d'autant mieux que moins l'iris, le muscle ciliaire, le canal de Schlemm, les espaces de Fontana, etc., soient lésés dans leur organisation matérielle. De cela on peut déduire :

1° L'ésérine est très utile contre le glaucome aigu. Dans les accès prodromiques, lorsque aucune lésion organique n'est encore advenue dans le bulbe oculaire, vaut elle seule à dissiper en peu de temps l'accès ? En cela concordent quelques observations de Lagneau et de Knapp[1], outre la nôtre. Mais l'ésérine ne peut en général remplacer l'iridectomie, elle sert seulement à la retarder et à améliorer les conditions de l'œil, lorsque des circonstances particulières le requièrent; elle a le pouvoir de dissiper l'accès, mais non d'en prévenir pour toujours la récidive, et pour cela il faudrait en continuer l'usage indéfiniment, d'où pourraient en venir des inconvénients sérieux, parce qu'elle finirait par provoquer des congestions du corps ciliaire, des hémorragies internes, des iritis, etc. En cela conviennent aussi les observations de Lagneau, de Wéber, de Knapp, de Jarry[2], etc. En tous les cas donc, quand l'ésérine après peu de jours n'a réussi à dissiper du tout l'accès glaucomateux, on pratiquera l'iridectomie. Lorsque l'ésérine a réussi à le dissiper, on doit en continuer l'emploi pour quelques jours, et tenir ensuite sous observation le ma-

1. Knapp, *Arch. f. Augenheilkunde*, t. VII, p. 257.
2. Jarry, *Compte rendu de la Société ophtalm. de Heidelberg*, 1878 (*Ann. d'ocul.*, t. LXXXI, p. 175).

Digitized by Google

lade pour bien de temps, afin de l'opérer au premier signade récidive.

2° Dans le glaucome chronique l'utilité de l'ésérine est bien douteuse. Seulement, dans les cas où se présente un accès d'acutisation, on doit l'employer au but de calmer l'accès avant de passer à l'opération.

3° Dans le glaucome absolu, l'ésérine est inutile; elle ne vaut ni à assoupir la douleur ni à diminuer la tension.

4° Après l'iridectomie, lorsque se font sentir encore des douleurs et la tension s'accroît de nouveau, l'ésérine est très utile à vaincre le nouvel accès, et en l'employant pour bien de jours, on prévient la rechute, et on épargne, dans la plus grande part des cas, une contro-iridectomie.

5° L'expérience est contre-indiquée dans les états glaucomateux dépendants d'irido-choroïdite et dans les glaucomes compliqués avec synéchies postérieures. En ces cas elle, en aggravant l'iritis et la cialitis, produit une recrudescence des douleurs et un accroissement de la tension oculaire.

AFFECTIONS OCULAIRES ET TROUBLES VISUELS

POUVANT RÉSULTER DE CERTAINES ALTÉRATIONS DANS LE FONCTIONNEMENT DES ORGANES EXCRÉTEURS DES LARMES,

Par le Dr MENGIN, de Caen.

Ayant eu l'occasion de voir depuis quelque temps un certain nombre de malades atteints d'affections oculaires diverses et très variées comme manifestations symptomatiques, affections qui toutes étaient causées par un arrêt dans le fonctionnement des organes excréteurs des larmes, nous avons songé à réunir ces différentes observations et à les classer. Nous les avons complétées avec d'autres que nous avons eu l'occasion de voir à la clinique de notre excellent maître le Dr Galezowski, et nous allons essayer d'énumérer et de décrire ces différentes maladies.

Digitized by Google

Leur nombre paraîtra peut-être considérable au premier abord, mais si l'on veut se donner la peine d'observer les malades de très près et de remonter exactement à l'origine du mal, il ne sera pas difficile de trouver de temps à autre des exemples analogues à ceux que nous allons citer. Les auteurs passent rapidement sur certaines de ces complications; il en est même qui omettent de faire mention de plusieurs d'entre elles.

Nous diviserons ces maladies en deux classes: 1° affections oculaires qui présentent des lésions anatomiques des différentes parties qui composent l'organe de la vision, et offrent en même temps des symptômes subjectifs et objectifs; 2° troubles visuels ou altérations dans le fonctionnement de la vue, ne se manifestant que par des symptômes subjectifs.

Plusieurs des accidents que nous allons énumérer ne se constatent qu'au début du rétrécissement ou de l'obstruction, et quelques-uns pourront n'être que passagers; le plus souvent ce ne sont que les premiers degrés d'une affection qui se manifestera plus tard sous des formes plus aiguës, et il y va de l'intérêt du malade de poser un diagnostic exact dès le début, alors qu'un traitement rapide et facile à supporter aura définitivement raison du mal.

Ces accidents du début se rencontrent bien plus souvent dans la clientèle des gens aisés que dans le public qui fréquente les cliniques. Les premiers, en effet, que leur position oblige fréquemment à un travail prolongé le soir, à la lumière artificielle, y seront plus sujets; et d'un autre côté, étant plus soucieux de leur santé, ils se préoccuperont plutôt d'avoir recours aux conseils du médecin.

Les larmes, comme on sait, ne sont pas continuellement sécrétées par la glande lacrymale; aux glandes sous-conjonctivales en particulier est réservé le rôle de lubrifier la muqueuse oculaire. La vraie fonction des larmes ne consiste qu'à venir en plus ou moins grande quantité inonder la surface antérieure du globe quand un corps étranger ou une cause quelconque est venue irriter la partie antérieure de l'œil et les membranes qui la recouvrent.

Digitized by Google

Il arrive fréquemment qu'un certain degré d'obstruction se produit dans les canaux excréteurs, allant depuis un léger rétrécissement dont une simple injection peut avoir raison, jusqu'à une obstruction complète qui demandera un traitement par le catéthérisme, traitement souvent très long. L'obstacle peut exister en n'importe quel point du trajet parcouru par les larmes. Les points lacrymaux souvent sont obstrués, soit à la suite d'une conjonctivite qui a amené un boursouflement de la muqueuse, et la lumière du canal est alors fermée à son orifice supérieur, soit par une pellicule qui pourra encore jouer le même rôle ; ou bien ce sera une sorte de petite masse savonneuse résultant du mélange de la sécrétion grasse des glandes de Meibomius avec les larmes qui séjournant sur la muqueuse seront devenues alcalines.

Il sera facile de s'assurer de cette réaction des larmes, alors que sécrétées abondamment elles séjournent sur la muqueuse et deviennent alcalines. On s'en rendra compte en laissant pendant quelques secondes dans le cul-de-sac inférieur un papier de tournesol. Et l'expérience sera encore plus manifeste quand le larmoiement n'existera que d'un côté. De ce côté, en effet, on constatera la réaction alcaline, tandis que de l'autre on trouvera un liquide neutre.

Disons encore, avec le Dr Galezowski que bien souvent l'obstacle existe d'abord à l'orifice du canal lacrymal dans le sac, et résulte alors de la contraction des fibres annulaires qui l'enveloppent. On se rendra compte de ce fait en introduisant une sonde fine, à extrémité olivaire, dans le canal lacrymal, et on sentira fort bien le niveau de la résistance.

Dès que pour un motif quelconque l'écoulement des larmes ne se fera plus régulièrement et sera interrompu plus ou moins complètement, ces larmes séjournant sur la muqueuse et devenant alcalines agiront comme corps irritant et provoqueront la sécrétion de nouvelles larmes. On tombera ainsi dans une sorte de cercle vicieux, et c'est dans ces conditions que pourront se produire les différentes complications que nous allons examiner.

On aura aussi à tenir compte, dans le mode de production

Digitized by Google

de ces accidents, de la sécrétion plus ou moins active de la glande lacrymale et de la susceptibilité plus ou moins développée de chaque malade. En effet, on sait d'un côté que la production exagérée des larmes se rencontre même dans des conditions normales, alors que les voies d'élimination fonctionnent normalement. On a alors affaire à l'épiphora, et cette condition est d'autant plus fâcheuse que nous sommes complètement impuissants pour l'arrêter et même pour le diminuer.

1. — Dans la première catégorie des accidents que nous citions, on rencontre d'abord le larmoiement. De nombreuses causes peuvent le déterminer, et après la difficulté d'écoulement des larmes ou leur trop abondante sécrétion, il se produit chaque fois que le globe oculaire est irrité : l'air froid, une lumière trop vive, la congestion qui résulte de la mastication, le rire, en sont fréquemment la cause. L'œil a alors un aspect tout particulier, on aperçoit, même quand le larmoiement n'est pas assez prononcé pour que des larmes franchissant le bord palpébral inférieur, viennent descendre le long de la joue, on aperçoit, disions-nous, une nappe liquide sous forme d'un reflet, d'une ligne brillante nettement tranchée tout le long de la paupière inférieure, entre cette dernière et la muqueuse bulbaire. A ce degré, cette infirmité, bien que gênante, n'amène aucun accident sérieux à sa suite. Ce cas est fréquent, et la plupart des personnes qui en sont atteintes, ne se doutant sans doute pas de la facilité avec laquelle on les débarrasserait de cette gêne, et ignorant d'un autre côté les complications qui peuvent en résulter, négligent généralement de demander conseil à ce sujet. Cet état peut rester stationnaire plus ou moins longtemps, suivant la tolérance de la muqueuse; mais on peut presque affirmer qu'il finira toujours par amener des complications.

2. — Comme conséquence de ce séjour prolongé sur le rebord de la paupière inférieure, les larmes, de neutres qu'elles étaient, deviennent alcalines. Le Dr Galezowski a démontré ce fait, aujourd'hui indéniable, et il le juge assez important pour le citer et le démontrer expérimentalement dans ses leçons cliniques. C'est dans ces conditions que l'on voit quelquefois

Digitized by Google

survenir le phénomène suivant. Les larmes alcalines se combinent plus ou moins avec les sécrétions des glandes de Meibomius, sécrétion qui comprend des corps gras résultant de la dégénérescence graisseuse des cellules épithéliales des glandes. Il se forme alors comme de petits flocons savonneux, blanchâtres, qui stationnent sur la surface antérieure du globe et particulièrement le long des rebords palpébraux. Ces petites masses y sont plus ou moins adhérentes, ce que l'on peut s'expliquer par le motif suivant. Elles adhéreront plus facilement aux paupières, tout le long de la racine des cils, que sur la muqueuse continuellement lubrifiée et à laquelle il leur serait presque impossible d'adhérer, en raison du clignement continuel des paupières. Il n'est pas très fréquent de rencontrer cet état de choses, surtout à un degré prononcé. Il y a quelques semaines nous avons eu l'occasion de constater cet accident sous la forme la plus accentuée. Une malade se présente à notre consultation, se plaignant de picotements insupportables dans les yeux, picotements qui l'obligent à se frotter les paupières à chaque instant; le soir, il lui est si pénible de lire à la lumière qu'elle y renonce; elle a, dit-elle, la sensation de corps étranger entre les paupières, et cet état dure depuis des années. Au premier examen on constate la présence d'une conjonctivite de médiocre intensité avec injection de la muqueuse bulbaire; les paupières luxées montrent à leur surface interne une conjonctive fortement injectée; les points lacrymaux sont obstrués et on peut dire qu'à l'œil nu on n'en aperçoit que la place. Mais la particularité la plus curieuse à noter est la présence d'une traînée de substance blanchâtre et très apparente qui occupe les deux sillons formés par la conjonctive bulbaire et les bords palpébraux. C'est surtout à la paupière inférieure que la chose est très accentuée. Au premier examen, il est facile de constater l'obstruction des points lacrymaux et d'attribuer à cet état de choses tous les troubles dont se plaint notre malade. Une injection faite par les points lacrymaux inférieurs nous apprend qu'il n'y a pas d'obstruction du canal et qu'à son orifice seulement siégeait le rétrécissement. Tel a été le seul traitement institué, et qui, aidé de lotions chaudes

Digitized by Google

et légèrement astringentes, n'a pas tardé à améliorer de suite, puis à amener rapidement la guérison complète.

3. — Citons ensuite une sorte de sensation de corps étranger dont se plaignent souvent les malades; ils ont, disent-ils, comme des grains de sable, de poussière, qui les gênent beaucoup et sont plus accusés pendant les mouvements des paupières; sont-ils dus à la conjonctivite ou à ces petits corpuscules que nous avons signalés plus haut et dont le petit volume les fait souvent passer inaperçus? toujours est-il qu'une injection d'eau tiède faite lentement sur la surface bulbaire et dans les culs-de-sac débarrasse généralement le malade de cette sensation gênante, du moins pour un certain temps.

4. — Une conjonctivite ne tarde pas à se produire et à amener avec elle des symptômes pour ainsi dire pathognomoniques qui aideront à la reconnaître des inflammations de cette membrane produites par d'autres causes, d'ailleurs très nombreuses. D'abord, on la rencontrera souvent monoculaire, puis elle se présentera sous forme chronique ou aiguë. La forme chronique se rencontrera plus fréquemment dans la clientèle des gens aisés, c'est-à-dire que le pauvre et l'ouvrier, qui sont naturellement aussi sujets à cette infirmité que le reste de l'humanité, la conserveront plutôt que d'autres sans songer à se faire soigner. Un symptôme très caractéristique sera la conjonctivite angulaire et la rougeur de la peau aux angles des paupières. Souvent, au côté externe surtout, on aperçoit dans les angles comme un sillon, une traînée rougeâtre, indice du passage et du stationnement des larmes pendant le sommeil, la tête étant couchée; cet état produira souvent de la démangeaison locale.

Un autre symptôme de cette affection est sa périodicité sous forme de poussées successives. Traitée par différents collyres, elle pourra diminuer momentanément, en apparence du moins, pour reparaître ensuite sous une forme plus aiguë, et le traitement des voies lacrymales pourra seul en avoir raison.

5. — La blépharite ne tardera pas en général à apparaître comme complication de la conjonctivite; elle sera également chronique, et elle aura des symptômes plus ou moins pro-

Digitized by Google

noncés suivant la nature du terrain sur lequel elle s'installera; chez certaines personnes dont la peau est irritable à l'excès, elle pourra rapidement se transformer en blépharite eczémateuse. Aussi ne devra-t-on pas oublier dans le traitement d'une blépharite, surtout monoculaire, qui ne s'amenderait pas rapidement sous l'influence du traitement, d'avoir recours à l'injection des voies lacrymales, et si on y reconnaissait un vice de fonctionnement, de ne pas hésiter à débrider, au moins en partie, le canal lacrymal.

6. — Le tic de la paupière supérieure qui se rencontre de préférence à un âge avancé est plutôt un symptôme qu'une maladie; il peut dépendre d'un tic généralisé des muscles de la face, d'un affaiblissement ou d'une excitation de la 7e paire, ou être le reflexe d'une carie dentaire. Mais dans la majorité des cas, et presque toujours quand le sujet atteint est un vieillard, il est produit par une affection lacrymale. Voici l'explication de ce phénomène telle que la donne le Dr Galezowski: l'œil est irrité et agacé par le larmoiement et éprouve comme la sensation d'un corps étranger. Le malade, sans s'en apercevoir, cligne la paupière supérieure comme pour chasser, pour faire disparaître ce corps étranger, et ces clignements continuellement répétés finissent par s'installer et se transformer en un tic. Quand l'affection en arrive à ce degré, la paupière inférieure a généralement des tendances à se transformer en ectropion. On aperçoit la nappe de larmes qui stationne sur son bord supérieur, et le diagnostic s'impose à première vue.

7. — L'ectropion de la paupière inférieure s'observe surtout à un âge avancé, et l'ectropion appelé sénile par les auteurs ne semble bien souvent être produit que par des accidents lacrymaux. Sa production est assez difficile à expliquer. Ici encore nous citerons la théorie de M. Galezowski. D'après notre savant maître, un des premiers phénomènes, ou du moins un de ceux que l'on rencontre fréquemment dans les affections lacrymales, est la photophobie; les paupières cherchent alors à se contracter et à se fermer pour protéger le globe oculaire. Or on sait qu'à la paupière inférieure, entre

Digitized by Google

les couches musculaires superficielles et profondes, sont les fibres de Riolan qui tendent par leurs contractions à luxer en dedans le bord inférieur du cartilage tarse. On connaît l'aspect de ces ectropions; en même temps que la paupière inférieure est renversée en dehors, ses bords sont épaissis, rouges, d'un aspect lardacé, et sur le rebord de cette paupière on voit une nappe liquide. Le point lacrymal est toujours dévié en avant; il est obstrué et l'examen minutieux à la loupe est souvent nécessaire pour en retrouver la place. On sait aussi quelle amélioration subite et souvent quelle guérison rapide on produit en se contentant simplement de rétablir le cours des larmes.

8. — Des kératites superficielles peuvent se produire, et dans ce cas occupent toujours le tiers inférieur de la cornée. Rien que le siège du mal devra déjà faire songer à son origine probable. Ces kératites peuvent même se produire sous forme d'ulcère infectant ou rongeant, et s'accompagner d'hypopion. Ces ulcères rongeants, produits généralement par infection, sont causés dans ce cas par des matières infectantes fournies par un sac lacrymal enflammé dans lequel la sécrétion a été retenue et s'est décomposée. Leber d'ailleurs a démontré que le produit de la dacryocystite renferme des champignons, entre autres des leptothrix, et il a pu produire artificiellement chez les animaux ce genre d'ulcère. Aussi quand le lieu d'élection d'un ulcère sera le segment inférieur de la cornée, et particulièrement le quart inférieur, on devra toujours songer à la probabilité de cette étiologie. On sait aussi combien l'opération dite de Sæmisch rend d'importants services dans ces cas.

9. — Citons enfin comme conséquence ultime les maladies du sac connues sous les noms de dacryocystite, tumeur lacrymale, phlegmon du sac, fistule, puis rétrécissements du canal nasal pouvant se compliquer de périostite, de carie et de nécrose. Ces différentes maladies, longuement décrites par les auteurs dans les ouvages spéciaux et sur lesquelles nous passerons rapidement, ne sont en somme que des inflammations du sac à différents degrés, et se compliquant quelquefois d'une fistule à la paroi antérieure. Notre but n'est pas de dé-

Digitized by Google

crire les nombreuses phases que traversent ces affections et de montrer les aspects multiples et variés sous lesquels elles se présentent. Disons seulemeut qu'à part de rares exceptions dont les principales sont : des traumatismes, un catéthérisme pratiqué sans ménagements, certaines fièvres éruptives graves comme la scarlatine où Critchett l'a particulièrement remarqué ; à part ces cas exceptionnels, disons-nous, ces accidents sont toujours le résultat d'une absorption incomplète des larmes. Ici encore nous citerons à ce sujet la théorie du docteur Galezowski ; les larmes, dit-il, n'étant absorbées qu'incomplètement, le sac ne se dilate également qu'incomplètement, il ne se ferme alors pas d'une manière exacte et quelque peu de liquide finit par y stationner. Plusieurs phénomènes en résultent : il se produit au début un bruit de clapotement quand le sac se distend, et nombre de malades accusent ce phénomène et même le provoquent en pressant la région du sac avec la pulpe du doigt. Le sac se distendant devient alors une sorte de ventouse et il s'y introduit de l'air qui y arrive par les points lacrymaux ; c'est un mélange d'air et de liquide qui donne naissance au bruit de clapotement que le malade provoque à volonté ; et on peut même, quand cet état est un peu prononcé, voir sortir du point lacrymal, lorsqu'on comprime le sac, une petite quantité de liquide mélangé à des bulles d'air. Les larmes séjournant ainsi dans cette cavité deviennent alcalines, d'où irritantes, et on a ainsi le point de départ de l'inflammation qui amènera à sa suite tous les autres accidents cités plus haut. Au bout de quelques mois, ce liquide deviendra trouble, gluant, et enfin donnera du pus. Ce pus une fois installé dans le sac et trop épais pour s'en écouler, en distendra les parois, et on se trouvera en face d'une tumeur lacrymale. Ou bien encore, les malades prenant l'habitude de presser sur le sac avec la pulpe du doigt, le contenu s'écoule soit par en haut, soit par en bas, suivant que les voies sont plus ou moins libres, et cet état peut devenir stationnaire. La maladie, on le comprend, pourra prendre une forme chronique ou aiguë, ou entre ces deux degrés en choisir un intermédiaire. Citons enfin, pour terminer, le mucocèle et la formation de polypes

Digitized by Google

dans le sac comme pouvant résulter des modifications que nous venons de citer.

La seconde catégorie des accidents que nous allons énumérer est d'une tout autre nature; elle n'offre aucune lésion anatomique, ne présente que des symptômes subjectifs et pourrait à juste titre s'appeler catégorie des accidents nerveux. On se rendra compte de leur fréquence si l'on considère la richesse de l'œil en rameaux nerveux. On sait, en effet, que sur douze paires de nerfs crâniens il en est quatre qui sont préposées uniquement à son office, et deux autres qui lui donnent encore des rameaux; six paires nerveuses sont donc affectées à son fonctionnement. Ces nerfs s'y montrent sous toutes les formes possibles : fibres, cellules, ganglions et tissu rétinien, cette merveilleuse terminaison du nerf optique.

1. — Citons d'abord les photopsies et les phosphènes qui sont dus au clignement continuel des paupières, clignements produits par cause réflexe quand ces voiles membraneux dont la fonction est de protéger le globe sont animés de contractions fréquentes et plus ou moins énergiques, pour chercher à débarrasser l'œil des larmes qui le gênent. La cause ici est purement mécanique, et ce ne sont que les pressions locales des paupières qui se répercutent sur la rétine et produisent ainsi ces symptômes.

2. — Une photophobie très prononcée peut résulter d'un pareil état de choses, et elle peut quelquefois atteindre un degré si prononcé, qu'elle devient pour le malade plus qu'une gêne, et peut se transformer en une véritable torture. Aussi, quand on se trouve en face du symptôme photophobie, et qu'on ne trouve rien à la cornée, à l'iris, au cercle ciliaire ni à la rétine, bien souvent, d'ailleurs, accusée à tort de produire la photophobie, on n'oubliera jamais d'examiner soigneusement les voies lacrymales, et on pourra souvent soulager et guérir par ce moyen cet accident si insupportable.

3. — La diplopie monoculaire se rencontre quelquefois, diplopie qui n'a rien de commun avec celle qui résulte du strabisme paralytique. Son explication est fort simple : les larmes retenues le long de la paupière sous forme d'une

Digitized by Google

nappe liquide, surtout lorsque la paupière inférieure est déjà le siège d'un léger ectropion, ne s'arrêtent pas horizontalement au niveau du bord palpébral, mais vont se terminer en biseau vers la coque oculaire. Si le niveau des larmes empiète sur la cornée et arrive seulement à empiéter même très légèrement sur le rebord pupillaire, on aura un prisme liquide dont la base sera appliquée contre la cornée. Ce prisme produira une déviation de l'image vers sa base, c'est-à-dire vers les parties inférieures de la rétine, et le phénomène diplopie aura lieu. Les malades se rendent quelquefois compte instinctivement de la production de cet accident et le font disparaître momentanément en tirant en bas la paupière inférieure; le niveau du liquide s'abaisse et tout symptôme de diplopie disparaît alors.

4. — L'irisation des lumières se produira par le même motif quand des larmes se trouveront devant la cornée et feront l'usage des prismes qui décomposeront la lumière; ce fait se passe de commentaires.

5. — Nous citerons enfin en dernier lieu l'asthénopie, que l'on rencontre dans ces conditions, et bien plus fréquemment qu'on pourrait le croire. L'asthénopie accommodative se rencontre surtout de préférence. Les exemples que nous pourrions citer à l'appui abondent, et tout récemment il nous a été donné d'en rencontrer deux cas très manifestes. M. le professeur Panas a démontré, d'ailleurs, que chez certaines personnes le jeu de l'accommodation augmente la sécrétion des larmes, et du reste les faits que l'on rencontre dans la pratique démontrent une relation intime entre ces deux phénomènes. Nous en conclurons que lorsqu'un malade présente de l'asthénopie et qu'un examen minutieux fait constater un œil emmétrope, une acuité normale, l'absence d'insuffisance musculaire, etc., on devra songer à cette autre source d'accidents oculaires, et agir en conséquence.

Telles sont les complications qui peuvent survenir à la suite d'altérations dans le fonctionnement des organes excréteurs des larmes. On trouvera peut-être au premier abord que le nombre en est un peu élevé : mais il sera facile de les ren-

Digitized by Google

contrer à ceux qui voudront se livrer à une observation minutieuse.

Puis, dans l'étude des maladies des yeux où de nouveaux problèmes à résoudre se présentent à chaque instant, et où nous sommes appelés à observer des phénomènes, des symptômes fugaces et peu accentués, nous ne devons pas négliger l'examen des organes qui de loin ou de près peuvent avoir un retentissement sur l'appareil de la vision. Étant donné que l'on doit toujours, dans les affections oculaires, sinon guérir, du moins poser un diagnostic exact, on devra avoir présent à la mémoire cette multiplicité de formes que revêtent ces accidents, et se rappeler aussi qu'il existe des rétrécissements sans larmoiement appréciable.

DES REFLETS ET DES SCOTOMES

DANS L'EXAMEN OPHTALMOSCOPIQUE

Par le Dr PARENT, chef de clinique du Dr Galezowski.

Les reflets qui se produisent dans l'examen de l'œil avec l'ophtalmoscope sont une des principales difficultés qu'on rencontre dans le maniement de cet instrument, et mon intention est de rappeler aux lecteurs de ce recueil leur condition de production et le moyen de les rendre aussi peu gênants que possible. La plupart de nos traités classiques touchent rarement cette question, et on feuilleterait bien des manuels d'ophtalmologie avant de trouver cette question exposée en détail. Dans le grand traité de Graefe et Sæmish, il n'y a rien sur ce sujet, et M. Landolt, qui vient de publier les chapitres relatifs à l'ophtalmoscopie (dans le traité Wecker et Landolt), a négligé aussi ce petit point, qui cependant a quelque importance pratique.

Quand on projette avec le miroir concave ordinaire un faisceau de lumière sur une lentille biconvexe, on produit quatre images, deux qui sont droites et virtuelles et deux qui sont

Digitized by Google

réelles et renversées. Les deux faces d'une lentille biconvexe peuvent être assimilées, en effet, la face antérieure à un miroir convexe, la face postérieure à un miroir concave. Le miroir envoie sur ces deux faces de la lentille deux sortes de rayons : d'abord des rayons régulièrement réfléchis qui vont concourir à la formation d'une image réelle et renversée de la flamme ; ceux-ci sont convergents ; ensuite des rayons irrégulièrement réfléchis par les inégalités ou les aspérités du miroir. (Il suffit d'examiner avec une loupe de 15 à 16 dioptries la surface d'un miroir pour voir combien le polissage en est défectueux et combien il contient de trous et de saillies.) Ces rayons irrégulièrement réfléchis viennent rencontrer en convergence la face antérieure de la lentille.

Les deux sortes de rayons, en rencontrant la face antérieure de la lentille, vont donc former deux images droites, et en rencontrant la face postérieure deux autres images, mais celles-ci renversées, en tout quatre images. Deux de ces quatre images reproduisent la forme même de la flamme et sont formées par les rayons régulièrement réfléchis ; les deux autres reproduisent la forme même du miroir et sont produites par les rayons irrégulièrement réfléchis.

Si l'on tient maintenant l'axe du miroir et l'axe de la lentille sur la même ligne, les quatre images seront exactement les unes derrière les autres ; mais si, ne bougeant pas le miroir, on vient à imprimer un léger mouvement à la lentille autour de son axe vertical, on voit alors deux images passer à gauche et les deux autres passer à droite. On les distinguera toujours facilement les unes des autres, en ce sens que les plus grandes sont des images virtuelles et se trouvent derrière la lentille ; les plus petites sont des images réelles et sont en avant de la lentille.

Poursuivons la marche des rayons lumineux et voyons les reflets que l'œil lui-même va occasionner. La cornée est un miroir convexe de 8^{mm} de rayon de courbure en moyenne ; derrière nous trouvons la cristalloïde antérieure, d'un rayon moyen de 10^{mm}, et enfin la cristalloïde postérieure, d'un rayon de 6^{mm}. Ces trois surfaces vont donc agir, les deux premières

Digitized by Google

comme des miroirs convexes et nous donner des images droites et virtuelles du faisceau lumineux qu'elles reçoivent, la troisième surface étant concave et d'un rayon très court, nous donnera une image renversée très petite. Voilà donc trois nouveaux reflets, mais au point de vue de l'examen ophtalmoscopique ils sont très inégaux en importance. Celui qui est produit par la cornée sera le plus gênant, parce qu'il est très brillant et qu'on le trouve toujours plus ou moins sur l'axe des rayons émergents. Le reflet occasionné par la cristalloïde antérieure, en raison de la faible différence de densité qui existe entre l'humeur aqueuse (1,336) et le cristallin (1,430), est peu considérable et ne dure vraiment pas; celui qui est dû à la cristalloïde postérieure est très petit, brillant, mais il est toujours rejeté soit à droite, soit à gauche, et ne se trouve dans l'axe des rayons émergents que si l'œil observé regarde dans le trou même de l'ophtalmoscope, ce qui arrive parfois à certains observateurs quand ils veulent, de cette façon, examiner la région de la macula.

Ces sept reflets sont inévitables et l'on doit toujours compter avec eux dans l'examen à l'image renversée. On rendra moins gênants ceux qui sont dus à la lentille biconvexe en la faisant légèrement pivoter autour de son axe vertical; celui de la cristalloïde postérieure sera aussi rejeté d'un côté ou de l'autre en dirigeant l'œil observé soit un peu à droite, soit un peu à gauche; enfin, celui de la cristalloïde antérieure étant négligeable, il ne restera donc plus que le reflet cornéen qui sera le plus gênant de tous à cause de son éclat et de sa situation.

Il va sans dire que les rayons émergents de l'œil observé vont maintenant rencontrer les mêmes surfaces et donner lieu à sept autres images ou reflets; seulement ce qui jouait le rôle de miroir convexe pour les rayons incidents va jouer le rôle de miroir concave pour les rayons émergents, et la même surface, après avoir donné une image droite et virtuelle, va donner une image réelle et renversée. Mais dans les conditions ordinaires de l'examen ophtalmoscopique, la quantité des rayons émergents par rapport à la quantité des rayons

Digitized by Google

incidents est si petite que ces sept nouveaux reflets ou images sont négligeables et ne peuvent réellement troubler l'observateur.

Dans l'examen à l'image droite on retrouve le reflet de la cornée et ceux des deux cristalloïdes, mais indépendamment de ceux-ci deux autres peuvent encore se produire. Tout le monde sait que l'emmétrope regardant au loin est adapté pour des rayons parallèles, l'hypermétrope pour des rayons convergents, le myope pour des rayons divergents; je rappelle en outre qu'un miroir concave envoie des rayons convergents, parallèles ou divergents suivant que la flamme est au delà de son foyer, à son foyer, ou en deçà de son foyer. Ainsi donc quand on examine un œil à l'image droite en se servant d'un verre concave de 30 centimètres de foyer, par exemple, suivant la distance à laquelle on placera la flamme éclairante, on enverra dans l'œil observé des rayons convergents, parallèles ou divergents, si bien que si l'on envoie des rayons convergents à un hypermétrope, parallèles à un emmétrope et divergents à un myope, on pourra obtenir sur la rétine de l'œil une image très nette de la flamme, laquelle image étant brillante empêchera de distinguer les détails de la partie de la rétine où elle se trouve et agira en somme comme un reflet.

Le miroir plan envoyant toujours des rayons divergents aura le même inconvénient quand on examinera avec lui un myope; lui aussi formera sur la rétine observée une image, et cette image sera au maximum de netteté quand l'œil myope examiné sera exactement adapté pour les rayons divergents qu'il reçoit.

C'est pour éviter ces images de la flamme sur la rétine de l'œil observé, images qui ont le double inconvénient de n'éclairer qu'une très petite partie du champ rétinien et d'empêcher en outre la perception des détails, que j'ai préconisé les miroirs dont je me sers si avantageusement depuis un an déjà pour l'image droite; ces miroirs sont à court foyer (8 centimètres) et leurs rayons s'entre-croisant à peu près au centre du cristallin, ils donnent un large cercle de diffusion permet-

Digitized by Google

tant une orientation facile, une plus grande rapidité d'examen, et rendant en outre impossible l'image ou le reflet dont je viens de parler.

Le dernier reflet que j'aie à mentionner est celui de la sclérotique et qui est parfois gênant dans le procédé à l'image droite. On a défini la cornée un ellipsoïde de révolution à trois axes inégaux, mais la sclérotique est une surface de révolution bien plus complexe, et au lieu de dire le reflet, je devrais dire les reflets de la sclérotique. Cette membrane, en effet, n'agit pas comme un miroir convexe ordinaire et donne lieu à des réflexions multiples et irrégulières. Deux sources lumineuses vont occasionner des reflets sur elles; d'abord la flamme éclairante qui se trouve généralement sur le côté et envoie latéralement beaucoup de rayons, puis le miroir qui lui envoie des rayons directement en avant et forme des reflets près du bord cornéen. Les personnes qui débutent dans l'examen de l'image droite sont souvent aussi gênées par ces reflets péricornéens que par le reflet cornéen lui-même. On les évitera à peu près complètement en se servant du petit miroir de 8 centimètres de foyer qui a 15^{mm} de diamètre; il ne donne qu'un faisceau de lumière moins large que la cornée elle-même et n'envoie conséquemment aucun rayon sur la sclérotique.

C'est ici l'occasion de se demander le pourquoi de ces grands miroirs plans qu'on réserve dans certains ophtalmoscopes à réfraction pour l'examen à l'image droite; le miroir plan n'envoyant que des rayons divergents, il n'y a d'utilisé pour éclairer l'œil observé qu'une partie de ce miroir toujours inférieure au diamètre de la pupille. Un miroir plan de 5 à 6^{mm} de diamètre remplirait donc le même but qu'un miroir glace de 30 à 40^{mm}. Même pour examiner les opacités du cristallin ou les flocons du corps vitré, ces grands miroirs plans sont parfaitement inutiles; moitié moindres ils n'en seraient que meilleurs. Celui de M. Panas, que je citerai entre autres, a 45^{mm} de diamètre; à 30 ou 35 centimètres de distance il forme déjà un cercle de diffusion de 10 à 12 centimètres de largeur; on éclaire avec lui la moitié de la face.

Digitized by Google

Je ne dirai rien des reflets occasionnés par le trou de l'ophtalmoscope lui-même, dans les cas, par exemple, où l'on se sert de miroirs métalliques, de miroirs en verres percés. Tous les miroirs métalliques que j'ai essayés, assez bons pour l'image renversée, m'ont paru mauvais pour l'examen à l'image droite ; tous m'ont donné des reflets et des phénomènes entoptiques avec lesquels aucun examen délicat n'est possible. Jusqu'ici, les miroirs en verre percés étaient aussi fort en défaveur. Ils donnaient aussi beaucoup de reflets quand on voulait s'en servir pour l'image droite ; mais actuellement cet inconvénient a disparu, et la maison Roulot fabrique aujourd'hui des miroirs en verre percés ne donnant aucun reflet ; ce sont des miroirs minces. biseautés de dedans en dehors, et toute la paroi du biseau est recouverte de trois ou quatre couches d'encre de Chine.

Je n'insisterai donc pas sur le reflet et les phénomènes entoptiques qu'occasionnent les miroirs mal fabriqués, et je terminerai ce petit article par quelques mots sur les scotomes.

Quand on reçoit les rayons renvoyés par un miroir percé d'un trou au centre sur un écran, et qu'on approche et qu'on éloigne successivement ce miroir, on voit de suite que si l'écran est exactement au foyer du miroir, il n'y a pas de scotome; un peu en deçà ou un peu au delà du foyer on n'apercevra pas non plus de scotome. Lorsque le cercle de diffusion sera un peu grand, alors seulement on commencera à voir le scotome se dessiner et croître de plus en plus au fur et à mesure que le cercle de diffusion augmentera.

La même chose se passera dans l'œil où la rétine jouera le rôle d'écran. Suivant donc que les rayons incidents rencontreront la rétine loin ou près de leur point de réunion, il y aura ou il n'y aura pas scotome. Ceci variera donc avec la distance focale du miroir, avec la distance à laquelle on tiendra la lentille biconvexe de l'œil observé, enfin avec l'éclat de l'œil observé. Ce scotome, en outre, s'il se produit, sera absolu ou relatif ; absolu si le miroir est réellement percé, relatif si le miroir est seulement dépourvu de tain à son centre.

Dans l'examen à l'image renversée, le scotome, qu'il soit

Digitized by Google

absolu ou relatif, sera bien rarement gênant, mais il n'en sera plus de même dans l'examen à l'image droite. Si l'on se sert ici du miroir plan traditionnel, comme il n'envoie que des rayons divergents, il faudra de toute nécessité que le trou du miroir soit plus petit que l'ouverture pupillaire, autrement aucun rayon ne pénétrerait dans l'œil, en admettant, bien entendu, que le trou du miroir soit placé juste devant la pupille. Avec un miroir concave de long foyer et qui enverrait des rayons faiblement convergents, il pénétrera une petite quantité de rayons; avec un miroir concave à faible rayons de courbure, au contraire, il en pénétrera une quantité beaucoup plus grande, mais on aura une grande partie de la rétine éclairée; malheureusement, avec ce dernier miroir, la rétine va recevoir les rayons en forte divergence, et le cercle de diffusion étant grand, le scotome apparaîtra. Il ne sera cependant nullement gênant pour l'examen de la papille ou de la périphérie de l'œil; mais s'il est absolu et large, il pourra créer quelque difficulté dans l'examen de la macula. Aussi, pour examiner la région de la macula, les miroirs percés à grand trou sont moins commodes que ceux à petit trou, et les plus commodes de tous sont ceux qui sont à petit trou et non percés. Il est vrai que dans ce cas, ils ont l'inconvénient d'agir un peu comme trous sténopéiques et sont mauvais pour déterminer la réfraction avec l'ophtalmoscope. Ce que je viens de dire s'applique seulement aux miroirs concaves à court foyer, car ceux à long foyer et les miroirs plans ne donnent guère de scotome apparent dans le procédé à l'image droite; ils forment sur la rétine de l'œil observé soit une image nette de la flamme, soit un petit cercle de diffusion, et nous savons que le scotome ne se produit pas dans de pareilles conditions.

Je suis loin d'avoir, dans ces quelques pages, épuisé la question des scotomes et des reflets dans l'examen ophtalmoscopique; c'est ainsi qu'on pourrait parler du reflet que le cristallin présente chez les personnes âgées; devenu plus dense, il renvoie beaucoup plus de lumière, et quand on examine à l'image droite un vieillard non cataracté, il arrive

Digitized by Google

souvent que le cristallin renvoie tant de lumière que l'examen est très difficile par ce procédé.

Qui n'a vu en outre ces singuliers reflets que présente le cristallin de certains glaucomateux et qui eux aussi peuvent dans une certaine mesure gêner l'examen. Je me souviens d'un malade qui était dernièrement à la clinique et que M. Galezowski opéra d'un glaucome double; il avait les cristallins absolument verdâtres et réfléchissant une grande quantité de la lumière incidente. Quelqu'un non prévenu aurait pensé à une cataracte double à peu près complète, et cependant il y avait à peine quelques opacités.

DE L'HERPÈS FÉBRILE DE LA CORNÉE

Par le Dr CODE

INTRODUCTION ET DIVISION.

C'est à la clinique opthalmologique de M. le Dr Galezowski que nous avons entendu pour la première fois prononcer le nom d'herpès fébrile de la cornée. Frappé de la nouveauté du sujet et désireux de l'approfondir, nous n'avons pas hésité à diriger nos recherches de ce côté et à faire une étude spéciale de cette affection peu connue.

Les indications obligeamment fournies par l'éminent praticien nous ont ouvert la voie; les faits cliniques que nous avons recueillis sous les auspices de son enseignement nous l'ont aplanie; l'ensemble des documents que nous avons réunis nous permettra, nous l'espérons, de tenter aujourd'hui une démonstration plausible. D'ailleurs dans ce travail où nous nous appuyons largement sur l'autorité magistrale, nous ne sommes pas non plus sans le secours de faits analogues observés et décrits précédemment.

Sans insister sur l'origine ancienne de ce mot, herpès, dérivé du grec ἕρπειν, et sans parcourir les phases diverses de ses significations multiples et souvent confuses, depuis Hippo-

Digitized by Google

crate jusqu'à nos jours, qu'il nous soit permis d'adopter la classification la plus récente.

D'après la plupart des pathologistes modernes, il existe au point de vue nosologique quatre sortes d'herpès : 1° l'herpès traumatique (Verneuil); 2° l'herpès névralgique spontané ou zona (Charcot, Vulpian, Brown-Séquart); 3° l'herpès constitutionnel (Bazin); et 4° l'herpès fébrile (Hardy).

Cette dernière catégorie est pour nous la plus importante à connaître. M. le professeur Hardy se sert du mot herpès fébrile pour dénommer certaines affections vésiculeuses de la peau ou des muqueuses. Ces affections, qui peuvent différer quant à leur siège, présentent comme caractère commun d'accompagner toujours un mouvement fébrile ou un trouble physiologique. C'est également dans ce sens que nous continuerons à employer le mot herpès fébrile.

Reste à déterminer quelles sont les affections qui peuvent rentrer dans ce cadre nosologique.

Comme les éruptions herpétiques qui constituent les signes les plus apparents de cet état morbide siègent le plus souvent aux lèvres, c'est sous le nom d'*herpes labialis* que tout d'abord Willan le désigne. Les termes d'*herpes auricularis*, d'*herpes palpebralis* furent ensuite introduits dans la nomenclature dermatologique par Rayer, qui consacra à chacune de ces variétés un chapitre à part. Hebra réunit depuis toutes ces affections sous le nom général d'*herpes facialis*. Enfin M. Gubler applique la dénomination d'herpès du pharynx à cette même éruption localisée à l'isthme du gosier.

Nous ajouterons que les *herpes preputialis*, *vulvaris*, progénial, présentent, dans certains cas, une évolution qui permet de les rapporter à l'herpès fébrile, et en rappelant qu'il en est de même de l'herpès phlycténoïde, nous aurons, croyons-nous, cité les principales variétés d'affections qui présentent pour caractère essentiel un mouvement fébrile accompagnant une éruption vésiculeuse.

D'après cet aperçu, il est aisé de voir que ce sont surtout les caractères objectifs et le siège des vésicules qui ont d'abord attiré l'attention et légitimé en apparence toutes ces subdivi-

Digitized by Google

sions. Or, c'est justement parce que ces éruptions sont moins faciles à percevoir, moins évidentes sur la surface cornéenne; c'est surtout parce qu'elles se trouvent comme voilées et effacées par les lésions circonvoisines ou consécutives, que jusqu'alors cette variété d'herpès a été peu remarquée et est passée pour ainsi dire inaperçue.

Souvent l'herpès est la seule manifestation de la fièvre; d'autres fois on le voit apparaître à la suite ou dans le cours d'une pyrexie ayant pour point de départ une autre lésion organique, un trouble fonctionnel ou une perturbation générale de l'organisme dont la cause et la nature sont parfaitement connues. Or, comme on le verra par la suite, l'affection dont nous nous occupons se présente dans les mêmes conditions et se trouve ainsi soumise aux mêmes interprétations théoriques. Nous l'étudierons donc au double point de vue de maladie idiopathique et d'affection symptomatique, sans toutefois essayer de prouver la légitimité de cette division.

DE L'HERPÈS FÉBRILE DE LA CORNÉE EN PARTICULIER; SA SYMPTOMATOLOGIE.

L'historique particulier de l'herpès cornéen sera forcément limité.

Presque toujours, avons-nous dit, la maladie de la cornée a jusqu'alors échappé à l'observation. Cependant, dans nos recherches, nous avons rencontré certaines descriptions qui s'en rapprochent assez manifestement. L'affection est signalée; seulement elle n'est pas nommée.

C'est ainsi que sous le titre de zona ophtalmique fruste, M. Pacton en fait mention dans sa thèse. Il est, dit-il, une sorte de zona ophtalmique dont l'éruption ne se manifeste que du côté de la cornée. La thèse d'Albert Hybord contient des cas de zona présentant cette particularité. Une observation dans le même genre a été rapportée sous le nom de kératite bulleuse, avec nombreuses récidives, par M. Léon Brière, chef de clinique du Dr Sichel (*Union médicale*, n° 135). Un cas sembla-

Digitized by Google

ble s'est présenté récemment à la clinique de M. Abadie; d'après cet ophtalmologiste, cette variété de zona serait justifiable du sulfate de quinine. Ce qui étonne, ajoute M. Pacton, c'est la fréquence des rechutes et l'irrégularité des intervalles qui séparent un accès des suivants.

Évidemment il s'agit ici de cas d'herpès fébriles de la cornée mal interprétés, surtout si l'on songe que le zona ne récidive qu'exceptionnellement.

D'un autre côté, les observations de M. Gubler, de M. Coutagne et de M. Amblard signalent la rougeur de la conjonctive coïncidant avec le développement de vésicules sur la face externe des paupières. «Outre la rougeur de l'œil, ajoute ce dernier, on constate quelquefois de véritables vésicules ou vésico-pustules sur la conjonctive oculaire, et jusque sur la cornée; certains cas de conjonctivites phlycténulaires et de kératites vésiculeuses ont aussi l'herpès fébrile pour origine. »

Beaucoup plus explicites dans leurs récents écrits, Horner (de Zurich), Alf. Graefe et Thood. Saemisch, mentionnent en termes précis l'existence de l'herpès cornéen.

D'après un article de ces auteurs, dont nous devons la traduction aux connaissances philologiques de M. Parent, chef de clinique de M. Galezowski, l'on peut considérer trois variétés d'herpès cornéen; nous allons retracer très sommairement les caractères distinctifs.

1° Dans la première (*keratitis vesiculosa, seu bullosa*), l'éruption vésiculeuse est toujours accompagnée de conjonctivite catarrhale. Il survient un mouvement fébrile intense qui dure de vingt-quatre à quarante-huit heures, quelquefois plusieurs jours, et qui disparaît au moment où se produisent les vésicules (*in Handbuch der gesamanten augenheilkunde*, p. 225).

2° Dans la seconde, l'éruption herpétique cornéenne apparaît comme un phénomène critique, au même titre que l'*herpes labialis* et *nasalis*, dans le cours des affections catarrhales des organes de la respiration et dans la pneumonie (Horner).

3° Dans la troisième, il s'agit de l'*herpes zoster ophtalmicus*, autrement dit du zona ophtalmique tel que nous le

Digitized by Google

connaissons d'après les monographies de MM. Alb. Hybord et Pacton.

Mais, c'est principalement à M. Galezowski que revient le mérite d'avoir donné, le premier, une description méthodique de l'affection dont nous parlons, en lui imposant le nom d'herpès fébrile de la cornée, qui équivaut à une définition.

Laissant de côté, pour le moment, les formes variées de cette maladie, qui n'en constituent pas nécessairement le type, nous allons tout d'abord en reproduire à grands traits *les caractères essentiels*.

L'herpès fébrile de la cornée est habituellement précédé de phénomènes généraux d'une certaine intensité, et ce n'est qu'exceptionnellement qu'ils font défaut. Ces phénomènes apparaissent trois jours environ avant que l'œil présente la moindre altération (Galezowski). — Le sujet est pris subitement, au milieu de la santé la plus parfaite, ou dans le cours d'un léger mal de gorge ou d'une bronchite sans gravité, de frisson, de malaise, de courbature. Le frisson est en général violent et rappelle par sa soudaineté et sa durée celui de la pneumonie ou de l'accès de la fièvre intermittente. La langue devient saburrale, la soif est vive; le malade est tourmenté par des nausées, souvent même par des vomissements. « On croit à un commencement d'affection générale grave quelconque, d'autant plus que le pouls est de 92 pulsations; la peau est chaude; mais la température de l'aisselle n'est que de 38° 5. » (Galezowski.) Cependant, comme la pyrexie est surtout vive et prononcée à la période initiale, l'élévation thermique doit suivre le même mouvement ascensionnel; mais le summum est de courte durée.

Parmi ces troubles généraux, il en est un sur lequel il convient d'insister : nous voulons parler de la céphalalgie. Très intense et généralisée au début, tantôt continue, tantôt affectant une forme rémittente ou intermittente, elle restreint en quelque sorte son cercle d'action et se circonscrit au fur et à mesure que les symptômes locaux se produisent et s'accentuent.

« Ces accidents se prolongent pendant trois jours; à la fin du troisième ou au commencement du quatrième, la fièvre

Digitized by Google

cesse complètement; le malade se croit guéri, mais à ce moment il s'aperçoit d'une gêne dans l'œil et d'une espèce de picotement qui prend rapidement une extension plus grande. Bientôt il se développe une inflammation de plus en plus intense; le globe de l'œil devient rouge et injecté; il devient larmoyant. » La photophobie se déclare intense.

C'est alors que se dessinent les symptômes locaux. Aisément à cette époque ils échappent à une inspection superficielle; la cornée n'a pas encore perdu sa transparence; la conjonctive seule paraît atteinte. A peine visibles à l'œil nu, formées par un semis de vésicules microscopiques, les lésions n'apparaissent manifestement que lorsqu'on examine l'œil malade à l'aide d'une loupe. Un léger soulèvement de l'épithélium cornéen, renfermant un peu de sérosité hyaline, incolore, telle est la constitution de la vésicule au début. Dans son ensemble ou par place, la surface de la cornée est dépolie, rugueuse, hérissée de saillies miliaires, disposées en groupes arrondis; mais son reflet est toujours le même.

(*A Suivre.*)

REVUE DE LA PRESSE ÉTRANGÈRE

Par le docteur Alex. BOGGS.

Sur l'emploi de l'iodure de potassium et du calomel dans la pratique ophtalmique.

Le docteur W. F. Schlaefke a, d'après le *Practitioner* un intéressant article sur ce sujet dans le XXVe vol. des *Archives* de Graefe. Quelques cas ont été enregistrés dans lesquels l'iodure de potassium a été employé à l'intérieur et en insufflant en même temps le calomel dans le sac conjonctival, une inflammation violente de la membrane muqueuse a immédiatement suivi. Rien de semblable n'a été observé lorsque ces remèdes ont été employés séparément. Pour pouvoir expliquer la cause de ce remarquable, résultat le docteur Schlaefke a entrepris un certain nombre d'expériences chimiques, et des expériences sur des animaux qui l'ont conduit aux conclusions suivantes : l'iodure de potassium, lorsqu'il est pris à l'intérieur, est rapidement diffusé dans l'organisme, et il paraît dans les diverses sécrétions et excrétions, et on peut le retrouver quelques

Digitized by Google

minutes après dans les larmes. L'iodure de potassium pris deux fois par jour à la dose de cinq centigrammes chaque fois, se trouve dans les larmes en quantités appréciables. Le calomel n'est que légèrement soluble dans l'eau, mais il est dix fois plus soluble dans une solution de 75 p. 100 de chlorure de sodium. Lorsque le calomel est insufflé dans le sac conjonctival il est dissout dans les larmes. Si l'iodure de potassium est présent dans les larmes en même temps que le calomel est insufflé, il se forme l'iodate de mercure et l'iodure de mercure. Ces substances ont une action caustique et donnent lieu à une inflammation violente.

L'effet du chloral sur les yeux.

Nous trouvons dans le *New York Medical Record* du 10 et du 17 janvier, des correspondances sur les effets nuisibles du chloral sur les yeux par l'emploi de ce remède. Cet avis n'est pas partagé par tous les praticiens dont plusieurs croient ce remède inoffensif en ce qui concerne les yeux. Toutefois je crois utile de mentionner le fait afin que nos confrères de Paris puissent constater à leur tour si, oui ou non, les effets nuisibles attribués au chloral peuvent être confirmés.

Note sur les syptômes oculaires dans l'ataxie locomotrice.

Le docteur Grainger Stewart, d'Edimbourg, a publié, d'après le *London Medical Record*, une intéressante leçon de clinique sur ce sujet, comparant les symptômes oculaires observés par lui dans vingt cas d'ataxie avec les statistiques d'Eulenberg.

Le docteur Stewart groupe les symptômes sous quatre chefs : 1° la vision double, le strabisme et le ptosis ; 2° les changements dans la pupille ; 3° l'amblyopie et l'amaurose ; 4° l'achromatisme. De ces vingt cas huit ont eu les syptômes de la première catégorie, dont quatre la diplopie sans le strabisme manifeste. Dans la deuxième catégorie il n'avait pas vu de cas de mydriases, lequel symptôme Eulenberg considère comme une manifestation tardive de l'ataxie. Le docteur Stewart pense toutefois que la mydriase peut être un des premiers symptômes de la maladie, mais qui peut échapper à l'attention du médecin. Sept de ces cas ont eu le myosis marqué. L'absence de la contraction de la pupille sous l'influence de la lumière coïncide avec des mouvements accommodatifs normaux, comme cela a été décrit pour la première fois par le docteur Argyll Robertson, a été observée dans tous les cas de myosis, aussi dans un cas dans lequel la pupille n'a pas été contractée. Quatorze de ces vingt cas se placent sous le troisième groupe;

Digitized by Google

dans cinq seulement il a trouvé l'atrophie distincte du nerf optique. Finalement des vingt cas dont nous avons parlé, trois seulement peuvent être compris dans le quatrième groupe. Par la méthode d'examen adoptée par le docteur Stewart, ce n'était que les cas dans lesquels l'achromatopsie est arrivée au centre qui sont cités ici.

De la cécité occasionnée par la neige.

D'une étude de la littérature de ce sujet et de l'observation personnelle du professeur Schiess-Gemuesus de Bâle, *Edinburgh Medical journal*, il est arrivé à la conclusion que la cécité occasionnée par la neige est toujours une combinaison du blépharospasme et de la conjonctivite. Le professeur suppose que la conjonctivite dérive d'une irritation causée par l'extrême sécheresse de l'air des grandes altitudes, tandis que le blépharospasme est produit par la contraction continuelle et prolongée des paupières pour éviter la réverbération de la neige éclairée. Ces deux conditions, c'est-à-dire la vive réverbération et la sécheresse de l'atmosphère ne sont pas aussi excessives dans les plaines en hiver, et par conséquent, quoique les grandes plaines soient couvertes de neige, la cécité ne s'y produit pas.

De la pathologie de la tension intra-oculaire.

Nous lisons dans l'*Ophtalmic Hospital Reports* que le docteur Frailey, préparateur au museum de Moorfields, a fait un examen attentif de 149 yeux qui ont été extirpés à cet hôpital, dont dans un grand nombre il a trouvé une tension exagérée. Il a trouvé que dans le glaucome il y a presque sans exception augmentation du calibre et l'amincissement des parois des artères qui fournissent la région ciliaire. Il attire l'attention spéciale sur ce fait que cette augmentation se trouve quelquefois dans une seule partie du «circulus major ». Les mesures des longues artères ciliaires montrent que leur calibre n'a pas été augmenté dans les cas avec la tension glaucomateuse. L'augmentation des artères paraît être primitive, précédant l'atrophie du muscle ciliaire. Il dit qu'elle ne peut pas être attribuée à une obstruction du passage du sang à travers des veines choroïdales, comme elle est si souvent limitée à une seule région. L'amincissement des parois artérielles est remarquable, et il paraît augmenter avec la persistance de la tension anormale. Il est spécial au glaucome. Les veines afférentes ne présentent aucune augmentation correspondante à celle des artères. Un amincissement remarquable de la sclérotique qui paraît comme une ligne assez large et d'une teinte bleu foncé, se trouve dans le cours des artères et des nerfs ciliaires. Ceci est dans quelques cas si exagéré que la con-

Digitized by Google

dition staphylomateuse devient évidente. L'épaisseur moyenne du muscle ciliaire est moindre dans les cas où la tension a été grande. La condition atrophique n'est pas due à la compression, car elle a été trouvée dans deux cas limités à une partie du muscle. La partie du muscle dans laquelle les premiers signes des altérations atrophiques peuvent être constatées coïncide avec celle dans laquelle se trouve communément une artère augmentée de volume, c'est-à-dire la partie antéro-interne. De ce fait le docteur Brailey conclut que les altérations vasculaires et musculaires sont dues à une influence nerveuse commune. Il n'est pas rare de trouver la périphérie de l'iris appliquée à la marge adjacente de la cornée, mais cette condition se trouve même avec Tn et — T, quoique pas si souvent. Les adhérences sont par conséquent selon, toute probabilité, secondaires à + T; pareillement avec l'oblitération du canal de Schlemm. Dans 1-5 il y avait + T, dans le groupe 6 aucune altération de la tension intra-oculaire n'avait accompagné les conditions morbides et dans le groupe 7 la tension était déterminée.

REVUE BIBLIOGRAPHIQUE

A MANUEL AND ATLAS OF MEDICAL OPHTHALMOSCOPY

By W. R. Gowers, London, 1879.

Ce volume est écrit pour les praticiens plus particulièrement et pour tous ceux qui voudraient se familiariser avec l'examen ophtalmoscopique pour pouvoir s'en servir dans le diagnostic de certaines affections cérébrales et constitutionnelles. Comme le titre lui-même l'indique, c'est un manuel avec atlas, pour l'application médicale de l'ophtalmoscope; car, comme dit très justement l'auteur, cet instrument n'est pas seulement nécessaire pour les oculistes, mais il constitue un des moyens très précieux pour le diagnostic de certaines affections cérébrales. Parmi ces dernières, il existe un certain nombre dans lesquelles les autres symptômes font défaut, ou bien des cas où les signes fonctionnels présentent si peu de caractères fixes et définis qu'on reste dans une incertitude jusqu'à ce que l'ophtalmoscope aura démontré la présence d'une lésion pathognomonique quelconque, par exemple d'une névro-rétinite avec étranglement de la papille caractéristique de la tumeur cérébrale. Le doute alors n'est plus permis. Entre les ataxies à forme irrégulière, frustres, accompagnées de vomissements, de maux de tête, d'un affaiblissement dans les bras et les jambes, et des accidents analogues provenant d'une tumeur cérébrale, il n'y a que l'ophtalmoscope qui puisse résoudre les difficultés. M. Gowers a très bien compris cette difficulté, et dans une étude aussi claire que

Digitized by Google

précise il a analysé tout ce qui a trait aux rapports entre les affections oculaires et cérébrales.

Il a divisé son ouvrage en deux parties : dans la première, il étudie le fond de l'œil en général au point de vue des lésions telles qu'elles se présentent à l'ophtalmoscope, et indique l'aspect physiologique et pathologique de la rétine, du nerf optique et de la choroïde avec ses différentes anomalies.

Dans la seconde moitié du livre, nous trouvons tout ce qui a trait aux relations pathologiques entre les maladies oculaires et le système nerveux général. La question des névrites optiques occupe dans le livre de M. Gowers une place très importante, comme de juste. Cette partie du travail est très bien faite et nous ne pouvons que féliciter l'auteur de la manière magistrale dont il a développé cette question difficile entre toutes.

Nous nous permettrons néanmoins de faire quelques observations critiques à ce sujet. Et d'abord, nous ne partageons pas l'avis de l'auteur qu'il faille substituer à la dénomination de *névrite optique* le mot *papillitis*. Le mot *papille* signifie *saillie*, comme le mot *excavation* signifie dépression. Or il serait irrationnel d'appeler une *excavitis* comme il n'est pas juste d'appeler *papillitis* une inflammation du nerf optique.

Les figures chromo lithographiques qui accompagnent le volume sont très bien exécutées et facilitent l'étude de ces différentes affections.

En résumé, l'œuvre de M. Gowers est digne de toute attention des praticiens, car il met le lecteur au courant de toutes les questions pendantes d'ophtalmologie et de la pathologie générale.

Dr GALEZOWSKI.

NÉCROLOGIE.

Nous avons appris avec une grande douleur la mort d'un des ophtalmologistes les plus distingués de l'Allemagne, le docteur Alexandre PAGENSTECHER, qui a succombé à l'âge de 55 ans, aux suites d'un accident de chasse. M. Pagenstecher était un des disciples les plus éminents de Graefe, il avait fondé une maison de santé pour les maladies des yeux à Wiesbaden. Ses travaux sur la pathologie oculaire ont eu toujours un très grand retentissement, de même que ses méthodes opératoires. Il suffit de signaler ses recherches sur le *glaucome hémorragique*, et les perfectionnements qu'il avait apportés au procédé d'extraction de la cataracte avec sa capsule, pour qu'on puisse juger de l'importance des travaux de cet éminent praticien. Sa mort est une grande perte pour la science et l'humanité.

Le Gérant : GERMER BAILLIÈRE.

PARIS. — IMPRIMERIE EMILE MARTINET, RUE MIGNON, 2.

Digitized by Google

RADCLIFFE LIBRARY
UNIVERSITY
19 APR 30
MUSEUM
OXFORD

SUR UN CAS RARE DE LYMPHADÉNOME PÉRI-OCULAIRE

ET DE LA CONJONCTIVE. — ÉNUCLÉATION. — GUÉRISON

Par le Dr PAUL REDARD, ancien interne des hôpitaux

L'observation suivante, que nous avons recueillie à l'hôpital de la Pitié, dans le service de notre maître M. le professeur Verneuil, alors que nous avions l'honneur d'être son interne, est un exemple rare de lymphadénome de la conjonctive et du tissu péri-oculaire.

Nos recherches bibliographiques dans les traités et les journaux d'ophtalmologie ne nous ont fait découvrir aucun cas qui se rapprochât de celui que nous publions aujourd'hui.

B., Jean, âgé de 57 ans, entre dans le service de M. le professeur Verneuil le 18 mai 1878.

Il raconte qu'il a toujours joui d'une excellente santé ; il n'a jamais eu de manifestations diathésiques, il n'a jamais eu aucun accident spécifique. Sans cause connue, sans traumatisme, il vit, il y a un an environ, son œil droit se tuméfier, la conjonctive rougir et se boursoufler. Au bout de deux mois il existait, au niveau de la partie externe de l'œil droit, à quelques millimètres de la commissure externe et au niveau de la conjonctive, une saillie assez notable et granuleuse donnant lieu à un suintement modéré. Les mouvements du globe oculaire étaient, à ce moment, faciles, la vision était parfaite.

Bientôt, cependant, une exophtalmie assez notable se montra, la vision baissa considérablement, et six mois après le début de la maladie un médecin consulté constata la présence d'une cataracte à marche rapide et presque complète au bout de huit mois.

Le cristallin opacifié fut extrait à ce moment et la vision fut en partie restituée de ce côté.

Digitized by Google

Mais l'œil continuait à être projeté en avant ; il existait tout autour du globe oculaire, et principalement à la partie externe, une tumeur qui faisait de rapides progrès. Toute la conjonctive était rouge, formant un chémosis considérable, ulcérée à la partie externe. La vision, de ce côté, devint nulle, et c'est à ce moment, dix mois après le début des premiers accidents, que le malade se décida à entrer dans le service de M. Verneuil.

On constate que son état général est excellent. Il n'a nullement maigri, toutes ses fonctions s'accomplissent régulièrement. L'œil gauche est en bon état. Du côté droit il existe une exophtalmie considérable. L'œil est repoussé en dedans. La cornée est légèrement trouble. On voit des débris capsulaires dans la chambre antérieure. A l'ophtalmoscope, on note une dilatation des veines de la papille. La papille est blanche, décolorée.

La tension du globe oculaire paraît notablement augmentée. Toute vision est abolie. Il n'existe pas trace de perception lumineuse.

Les mouvements du globe oculaire sont très difficiles.

La conjonctive est rouge, saillante, formant un chémosis considérable, principalement à la partie externe, où le mal paraît avoir pris naissance. En ce point il existe un tissu granuleux ressemblant exactement à celui de l'épithélioma des muqueuses. La tumeur saigne au moindre contact ; il existe quelques points blancs jaunâtres disséminés à sa surface. L'ulcération occupe presque toute la partie externe de la conjonctive, s'arrêtant au niveau du bord de la cornée.

La conjonctive est œdématiée, mollasse, se laissant déprimer en tous points. Il n'y a point de fluctuation.

Par la palpation on peut s'assurer que derrière la conjonctive il existe un tissu de nouvelle formation, principalement développé à la partie externe, qui comprime l'œil et le projette en dehors.

Le ganglion pré-auriculaire est légèrement tuméfié. Le malade n'accuse aucune douleur dans la région oculaire.

En présence de cet état, M. Verneuil diagnostiqua un sar-

Digitized by Google

come de la conjonctive, ayant débuté par la partie externe de cette membrane, s'étant étendu au tissu péri-oculaire, mais ayant respecté le globe, qui, comprimé, avait fini par perdre ses fonctions. Ce diagnostic fut du reste confirmé par M. Panas, auquel le malade fut présenté.

Jugeant impossible d'enlever la tumeur sans atteindre l'œil, qui, du reste, avait complètement perdu ses fonctions, M. Verneuil proposa l'énucléation, cette opération présentant l'avantage de mettre, mieux que toute autre intervention, à l'abri des récidives.

L'énucléation de l'œil est pratiquée sans accident le 2 juillet. Tout le tissu péri-oculaire malade est enlevé. La tumeur est détachée avec quelques difficultés à la partie externe.

Les suites de l'opération furent bénignes et le malade sortit, le 3 août, complètement guéri.

Nous avons reçu, il y a trois mois, des nouvelles de l'opéré ; la guérison s'est maintenue, et il n'y a pas, jusqu'ici, menace de récidive.

L'examen histologique, pratiqué par M. E. Chambard, répétiteur du laboratoire des hautes études au Collège de France, a donné les résultats suivants : « Le globe oculaire paraît notablement augmenté de volume. Ses rapports avec la masse pathologique qui l'entoure peuvent être facilement étudiés au moyen d'une coupe passant dans le plan de son équateur. On constate alors que l'œil est entouré d'une masse blanche, légèrement translucide, molle, qui, sur une surface de coupe, présente tous les caractères du tissu sarcomateux à petites cellules. — Par le raclage on obtient un suc lactescent entièrement miscible à l'eau. Cette masse, limitée extérieurement par une mince membrane fibreuse, repose sur la sclérotique, avec laquelle elle ne contracte que de faibles adhérences et qui peut en être séparée sans difficulté. Elle constitue, autour du globe oculaire, une sorte d'anneau plus épais dans sa partie externe, qui se prolonge en arrière jusqu'au point d'insertion du nerf optique et se termine en avant par un rebord saillant et arrondi, au niveau de l'inser-

Digitized by Google

tion de la cornée, de sorte que l'œil, vu par sa face antérieure, semble affecté de chémosis.

» Les membranes et les milieux de l'œil sont intacts; tout au plus observe-t-on un certain degré de congestion de la rétine et de la choroïde. Le corps vitré est entièrement transparent. D'après ces caractères, et avant tout examen histologique, on doit penser que la tumeur est un sarcome périoculaire.

» *Examen microscopique.* — Des fragments pris en différents points de la tumeur sont durcis par macération successive dans l'acide picrique, la gomme et l'alcool, et soumis à des coupes qui sont colorées par le picrocarminate d'ammoniaque et conservées dans la glycérine picrocarminée.

D'autres fragments sont plongés pendant vingt-quatre heures dans l'alcool au tiers dans le but d'en fixer les éléments histologiques et d'en faciliter la dissociation.

» *Dissociation.* A. — Par dissociation on obtient des cellules sphériques de 10 à 12 millim. de diamètre constituées par un noyau nucléolé entouré d'une couche assez mince de protoplasma. Ces cellules sont toutes semblables entre elles sous le rapport du volume et des caractères histologiques, et ne diffèrent en rien des cellules lymphatiques telles qu'on les rencontre dans les ganglions.

» B. Sur les coupes, la tumeur semble, au premier abord, entièrement constituée par les éléments que nous venons de décrire, très nombreux et fortement pressés les uns contre les autres. Si cependant on examine avec attention les coupes traitées par le pinceau, on isole et met en évidence un réticulum conjonctif et des vaisseaux qui offrent des caractères importants pour la détermination de la tumeur.

» Ce réticulum est constitué par des fibrilles conjonctives très minces, entrecroisées et recouvertes, aux points de croisement, de cellules conjonctives plates; elles limitent les mailles dans lesquelles sont entassées les cellules sphériques dont nous avons étudié plus haut les caractères.

» Les vaisseaux, lorsqu'ils sont de petit calibre, sont formés d'une mince membrane conjonctive sur laquelle viennent

Digitized by Google

s'insérer les fibrilles du réticulum, de telle sorte qu'un de ces vaisseaux, isolé et séparé de ses connexions avec ce réseau, ressemble à un petit bâton spineux dont les pointes représentent les fibrilles rompues au voisinage de leur insertion. Cet aspect est caractéristique.

» *Détermination histologique.* — Il résulte des caractères que nous venons d'exposer que la discussion de la nature histologique de cette tumeur peut être circonscrite entre deux espèces très différentes d'ailleurs l'une de l'autre : le sarcome à petites cellules et le lymphadénome.

Le sarcome est essentiellement spécifié par l'existence de vaisseaux à parois embryonnaires ou totalement dépourvus de parois, de sorte que le sang qui les parcourt se trouve directement en contact avec les éléments de la tumeur, et d'autre part les sarcomes à petites cellules ne présentent pas de réticulum autre que celui que produisent artificiellement certains réactifs durcissants.

Le lymphadénome, au contraire, est caractérisé dans l'espèce par l'identité de volume et de forme des cellules de la tumeur, en tous points semblables aux cellules lymphatiques, par l'existence d'un réticulum particulier s'insérant sur les vaisseaux munis de parois qui leur sont propres.

En résumé, l'absence de vaisseaux embryonnaires permet d'éliminer le sarcome parvi cellulaire, tandis que l'existence d'un réseau de vaisseaux caractéristiques, les caractères des cellules de la tumeur, ont fait considérer celle-ci comme un cas rare de lymphadénome péri-oculaire développé dans les cavités séreuses qui entourent le globe de l'œil.

Digitized by Google

ÉTUDES SUR LES CATARACTES

ET SUR LEUR TRAITEMENT

Par le docteur GALEZOWSKI [1]

Les travaux modernes ont démontré que le cristallin se forme aux dépens du feuillet épidermique. On voit apparaître là un bourgeon épithélial qui grossit peu à peu, refoule la vésicule profonde centrale, son pédicule s'étrangle peu à peu, et le bourgeon forme alors une masse globuleuse dont le cristallin va se former. C'est à cette époque qu'on voit les cellules épithéliales de la paroi postérieure s'allonger progressivement et donner lieu à la formation des fibres cristalliniennes.

Les cellules de la paroi postérieure sont disposées sur deux ou trois rangées et elles possèdent des noyaux ovoïdes très distincts.

Le feuillet épithélial extérieur ne subit aucune modification, ses cellules épithéliales se conservent sans grande modification jusqu'à l'âge adulte, et on les retrouve à la surface postérieure de la capsule antérieure telles qu'on les a vues dans la période embryonnaire.

On voit donc par ce qui précède que, des deux feuillets dont se compose la vésicule cristallinienne de l'embryon, le feuillet postérieur est tout entier consacré à la formation des fibres cristalliniennes. C'est pourquoi chez l'adulte on ne trouve plus trace d'épithélium à la capsule postérieure, car son épithélium est transformé en fibres cristalliniennes. L'épithélium antérieur, au contraire, est resté intact, et servira chez l'adulte à la nutrition du cristallin

1. Voy. la livraison de mars.

Digitized by Google

tout entier. Ces faits ont été très bien démontrés par Arnold et vérifiés ensuite par MM. G. Pouchet et Cadiat. Ce dernier a présenté, dans sa thèse d'agrégation [1], une figure où on peut voir les différentes modifications que subit la vésicule cristallinienne, à partir du moment où elle s'est complètement formée et où l'allongement des cellules postérieures a fait disparaître presque complètement la cavité de la vésicule.

V. — RÉGÉNÉRATION DU CRISTALLIN

Dans l'article précédent nous avons analysé toutes les recherches les plus récentes sur l'embryologie du cristallin, et nous nous sommes appesanti sur un point des plus importants : c'est celui de la transformation des cellules épithéliales du feuillet postérieur en fibres cristalliniennes, pendant que celles du feuillet antérieur restaient complètement intactes, ne prenant aucune part à la formation du cristallin : leur rôle est réservé pour la vie et la nutrition de l'œil après sa naissance. Si ce fait est exact — et il paraît jusqu'à présent se confirmer par toutes les observations — nous nous demanderons, avec M. Cadiat, comment nous pouvons interpréter les faits de régénération du cristallin que M. Milliot et plusieurs autres physiologistes ont pu obtenir dans leurs expériences.

La question de la régénération du cristallin a été admirablement traitée par mon excellent ami le docteur Milliot dans sa thèse inaugurale. D'après les renseignements bibliographiques puisés dans cette thèse, nous voyons que déjà Leroy d'Étioles et Coctau ont eu cinq succès de régénération du cristallin sur douze expériences. Backhausen et Lowenhardt (1827) et Midlemore (1832) trouvent que les conditions favorables pour la régénération sont : le jeune âge, l'absence d'adhérences des deux cristalloïdes après l'extraction et l'absence d'inflammation du globe oculaire. Ces expériences

1. Cadiat, *Cristallin, analogie et développement* (fig. 2 de la pl. II). Paris, 1876.

Digitized by Google

ont été reprises en 1848 par Valentin et Textor, avec plus ou moins de succès, et enfin le docteur Milliot a fait une série d'expériences sur différents animaux; il a fait une première communication à ce sujet en 1867, et ensuite, en 1871, il a publié sa thèse de doctorat, où il a réuni tous les résultats de ses recherches.

On voit par le tableau ci-joint que la régénération du cristallin, chez certains animaux, peut être obtenue d'une manière assez fréquente : ainsi, sur 49 expériences, il a obtenu 17 succès et 32 insuccès :

	Lapin.	Chien.	Bélier.	Brebis.	Chat.	Cobaye.	Rat.
Régénération	8	5	2	0	1	2	0
Non régénération	12	12	0	2	3	1	2

M. Milliot pense que la régénération se fait à la surface équatoriale et à la face interne de la capsule antérieure, et nullement à la surface de la capsule postérieure. Le nouveau tissu cristallinien présente, paraît-il, la même structure que le cristallin normal, mais sa quantité et sa forme ne sont nullement semblables au cristallin sain. Ce sont des cristallins difformes : tantôt ils sont en forme d'anneau, tantôt en fer à cheval. Mais peu importe la forme : le tissu cristallinien est reproduit, et on doit se demander quel est le tissu régénérateur des nouvelles fibres cristalliniennes. Milliot pense que c'est la capsule antérieure qui doit servir à cette régénération. Je pense, au contraire, avec M. Cadiat, que ce sont plutôt les cellules épithéliales de la zone équatoriale de la capsule, cellules de Becker ou cellules morgagnines de Robin, qui présentent l'état intermédiaire entre la forme épithéliale primitive et la forme fibrillaire des éléments cristalliniens. Peut-être possèdent-elles au moins en partie la faculté génératrice, faculté qui réside, pendant la période de formation, dans la capsule postérieure et peut-être aussi en partie dans les cellules équatoriales antérieures. Pour moi un fait reste incontestable : c'est que ces expériences réussiront d'autant mieux que l'animal qui servira d'expérience appartiendra à

Digitized by Google

une classe moins élevée de l'échelle animale. Chez l'homme, la reproduction du cristallin, ou du moins de quelques-unes de ses fibres périphériques, peut aussi avoir lieu; mais ce ne seront que des avortons et des fibres opaques, sans cohésion et plutôt un produit morbide qui, mêlé aux débris des couches corticales restant dans la cavité capsulaire, contribueront à former une cataracte secondaire.

VI. — PHYSIOLOGIE DU CRISTALLIN ET SA NUTRITION.

Le rôle physiologique du cristallin se traduit par ses fonctions réfringentes des rayons lumineux, qui arrivent à la rétine pour y former une image.

La réfraction des rayons lumineux se fait surtout dans la cornée, puis sur les surfaces antérieure et postérieure du cristallin. Mais le cristallin se compose d'une série de lamelles superposées qui réfractent chacune à sa manière les rayons qui les traversent, ayant chacune une densité différente. Malgré cela nous assimilons ces différentes surfaces réfringentes à un système de surfaces de révolution qui ont pour axe une même ligne droite.

C'est sur l'*axe de l'œil* que se trouve placé l'axe du cristallin, c'est-à-dire sur une ligne droite dont l'extrémité antérieure coïncide avec le milieu de la cornée et l'extrémité postérieure avec la macula.

La définition des foyers et des points principaux et nodaux de l'œil est assez difficile, à cause des changements très grands qu'on observe chez les différents individus. Néanmoins, par les mensurations et les calculs on est arrivé à définir et préciser ces distances assez exactement. Ainsi, nous savons aujourd'hui que les deux points nodaux sont très près de la surface postérieure du cristallin.

Il n'est pas sans intérêt de connaître les valeurs approximatives, pour les différences constantes optiques de l'œil, que Listing a déterminées sur un œil schématique moyen :

En admettant que l'indice de réfraction de l'air est 1 :

Digitized by Google

Indice de réfraction du cristallin $= \frac{1}{11}$,

Indice de réfraction de la cornée $= 8^{mm}$,

Indice de réfraction de l'humeur aqueuse $= \frac{103}{77}$,

Indice de réfraction du corps vitré $= \frac{103}{77}$,

Rayon de courbure de la surface antérieure du cristallin $= 10^{mm}$,

Rayon de courbure de la surface postérieure du cristallin $= 6^{mm}$,

Distance de la face antérieure de la cornée à la surface antérieure du cristallin $= 4^{mm}$,

Epaisseur du cristallin $= 4^{mm}$.

Il trouve ensuite que le premier point nodal est en avant de la surface postérieure du cristallin, à $0^{mm},7580$;

Le second point nodal est à $0^{mm},3602$.

Les indices de réfraction des milieux réfringents de l'œil ont été définis aussi très exactement par Chossat, Brewster, Krauss et Helmholtz, et, à part quelques petites différences, les résultats sont à peu près les mêmes; nous pouvons, par conséquent, adopter ces chiffres pour les recherches optiques.

Le cristallin a une structure parfaite au point de vue optique, et nous ne partageons pas, sous ce rapport, l'avis de Helmholtz, lorsqu'il déclare qu'il adresserait des reproches sévères à un opticien qui lui livrerait un instrument avec autant d'imperfections.

Cette lentille est admirable au point de vue de sa transparence que rien n'égale. Les défauts de dispersion sont complètement neutralisés, et il n'existe point d'aberration de réfrangibilité ou de chromatisme dans un œil dont la structure est normale et exempte de tout défaut de conformation.

Et ici se pose cette question : l'œil, et plus particulièrement le cristallin, sont-ils achromatiques? Il faut avouer que les opinions, à cet égard, ne sont pas bien arrêtées. Helmholtz pense que l'œil n'est pas achromatique, quoique, dans la vision ordinaire, la dispersion des couleurs ne se fasse guère sentir.

Et les phénomènes de dispersion s'expliquent, selon lui, par cette circonstance, que le foyer postérieur des rayons violets est en avant de celui des rayons rouges.

Digitized by Google

Mais en est-il réellement ainsi pour tous les yeux, et la différente distance à laquelle nous voyons les couleurs différentes est-elle une preuve que le cristallin n'est pas achromatique? Je suis d'un avis contraire pour plusieurs raisons. D'abord, parce que nous ne voyons pas dans les conditions ordinaires des auréoles irisées autour des objets ni autour des foyers lumineux, ce qui devrait arriver forcément avec une lentille dispersive de même épaisseur que celle du cristallin. Ensuite, les distances différentes auxquelles nous voyons les couleurs rouge et violette dépendent plutôt de l'intensité de lumière et de la quantité de pigment colorant que possède telle ou telle couleur. Nous voyons toutes les couleurs du spectre solaire, de l'arc-en-ciel, même ses plus faibles nuances, malgré que le phénomène se trouve à l'infini. D'autre part, nos couleurs artificielles rouges, roses, etc., sont vues par notre œil à différentes distances à cause de leur intensité lumineuse différente. Il faut ajouter à cela que la faculté perceptive de la rétine est différente pour les différentes couleurs, et il faut une somme plus grande d'éléments colorants pour l'une que pour l'autre couleur pour qu'on puisse les apercevoir à la même distance.

Nous corrigeons nos lentilles dispersives en nous servant des lentilles composées en flint et crown-glass, dont les pouvoirs réfringents sont différents et corrigent mutuellement leurs défauts. Dans le cristallin nous trouvons la même disposition, et les couches corticales superposées possèdent une faculté réfringente différente, ce qui concourt très probablement à la correction de l'aberration chromatique. Voici, en effet, les chiffres qui ont été trouvés pour les différentes couches corticales, ainsi que pour le noyau du cristallin, par Krauss, Chossat, Brewster :

	Chossat		Brewster.		Krauss.
Couche corticale externe	1,338	—	1,3767	—	1,4053
Couche corticale moyenne	1,395	—	1,3786	—	1,4294
Noyau.	1,420	—	1,3838	—	1.4551

Ces chiffres prouvent suffisamment que la réfraction diffé-

Digitized by Google

rente de toutes ces couches suffit pour combattre l'aberration chromatique du cristallin.

Mais, si les yeux normaux sont achromatiques, des anomalies peuvent être observées où tous les objets seront entourés d'une auréole de couleurs comme dans une lentille en flint-glass. Ces faits doivent être excessivement rares, car, en ce qui me concerne, je ne me rappelle pas avoir observé ce fait plus de deux fois, et l'un de ces malades avait un commencement de cataracte, tandis que l'intérieur de l'œil de l'autre malade n'accusait aucune altération, soit dans le cristallin, soit ailleurs.

Les personnes opérées de la cataracte sont le plus souvent exemptes d'aberration chromatique, et il est très probable que cette correction se fait par les différents milieux réfringents, tels que cornée, humeur aqueuse et corps vitré, possédant chacun un indice de réfraction différent. Mais il y a un certain nombre de nos opérés chez lesquels les lunettes de cataracte amènent une aberration très marquée, ce qui tendrait à prouver que, dans ces cas particuliers au moins, le cristallin qu'on a enlevé était l'organe correcteur principal du défaut chromatique.

Le cristallin possède une des plus belles fonctions, c'est la faculté d'adaptation et d'accommodation de la vue aux différentes distances. Cette faculté s'exerce à l'aide du muscle accommodateur.

D'après les suppositions de Cramer et de Donders, l'iris et le muscle ciliaire produiraient le changement de forme du cristallin, en augmentant la pression dans le corps vitré et sur les bords du cristallin, à laquelle la partie centrale et antérieure serait complètement soustraite.

Pour Helmholtz, la pression hydrostatique seule ne pourrait pas augmenter l'épaisseur du cristallin, et il émet une hypothèse qui paraît très satisfaisante et qui explique, jusqu'à un certain point, tous les phénomènes d'accommodation.

Les plis de la zonule s'attachent, comme on sait, d'une part à la capsule cristallinienne, et de l'autre côté, par le

Digitized by Google

bout postérieur, elles forment comme des étuis pour les procès ciliaires; à la limite postérieure de ces derniers ils se perdent insensiblement ou se confondent avec la membrane hyaloïdienne et le muscle ciliaire. M. Helmholtz pense que, lorsque le muscle ciliaire se contracte, il peut, en avançant l'extrémité postérieure de la zonule, la rapprocher du cristallin et en diminuer la tension, et par cela même augmenter l'épaisseur du cristallin. Dans l'accommodation pour les objets rapprochés, la traction de la zonule diminue, et l'épaisseur du cristallin augmente. Cette hypothèse lui paraît d'autant plus vraisemblable, qu'en examinant les cristallins sur les cadavres il les a trouvés beaucoup plus épais qu'ils ne sont pendant la vie dans la vision au loin.

Cette hypothèse me paraît trouver sa confirmation dans un symptôme que l'on observe très souvent chez les personnes atteintes de cataracte. Chez un grand nombre d'entre elles, et à une période plus ou moins avancée de l'évolution, les personnes presbytes ou hypermétropes qui se servaient de plusieurs années de verres convexes plus ou moins forts, puis pour le travail, sont obligées de renoncer à l'usage des lunettes, car elles voient beaucoup mieux à l'œil nu pour lire et écrire. De loin elles sont devenus légèrement myopes. Tous ces changements de la vue démontrent que le cristallin reste bombé en permanence, qu'il a perdu son élasticité et que les contractions ou les relâchements de la zonule de Zinn ne parviennent plus à aplatir sa courbure.

La nutrition du cristallin se fait par l'endosmose et l'exosmose; et c'est par l'intermédiaire de la cristalloïde antérieure que l'humeur aqueuse s'introduit dans la cavité capsulaire pour y porter les matériaux de nutrition qu'elle contient.

Lorsqu'un cristallin contenu dans sa capsule et complètement desséché se trouve plongé dans de l'eau distillée, on le voit, au bout de peu de temps, reprendre son volume presque normal. Le liquide a pénétré, dans ce cas, non seulement dans la cavité capsulaire, mais il s'est introduit dans les tubes cristalliniens. Mais si la capsule a été ouverte, déchirée, l'endos-

Digitized by Google

mose ne se produira plus, et si on la plonge en cet état dans un liquide, elle se désagrégera complètement. C'est l'humeur aqueuse qui contient les éléments de nutrition pour le cristallin, et comme c'est le cercle ciliaire qui est l'organe sécrétant de cette dernière, on peut donc conclure de là que l'organe nutritif du cristallin est le cercle ciliaire. Et on comprend dès lors facilement que les altérations du cercle ciliaire peuvent prédisposer aux troubles du cristallin. C'est ainsi qu'on peut s'expliquer la formation des cataractes dans les irido-cyclites, le glaucome absolu, et même dans le décollement de la rétine, cette dernière affection amenant très souvent l'opacification du cristallin.

Il est intéressant de savoir quel est le mode d'évolution que subit le cristallin après la naissance, et par quelles phases il doit passer depuis la plus tendre enfance jusqu'à la vieillesse.

Chez un enfant nouveau-né le cristallin est globuleux, transparent, uniforme dans sa consistance, un peu mou, et beaucoup plus petit que chez l'adulte. Néanmoins son épaisseur paraît presque la même que chez l'adulte, comme cela a été démontré par Jaeger, tandis que, dans sa circonférence équatoriale, il est beaucoup plus petit qu'à l'état de maturité. Son accroissement se fait par deux voies différentes. Pendant tout le temps que l'organisme s'accroît, c'est-à-dire jusqu'à l'âge de vingt-cinq ans, on voit se former à la partie équatoriale de l'œil de nouvelles fibres cristalliniennes dont les unes se rangent du côté de la surface antérieure et les autres vers la surface postérieure du cristallin. Le deuxième mode de développement est l'allongement des fibres primitives, qui s'accroissent peu à peu, s'incurvent à la périphérie et se rangent dans les interstices d'autres fibres, et toujours à la surface. On comprend dès lors très facilement que les couches superficielles, qui sont de nouvelle formation jusqu'à l'âge de vingt-cinq ans, sont plus molles que les couches sous-jacentes, et que l'épaississement qu'elles subissent consécutivement à cet âge, sera toujours d'autant plus marqué que les fibres seront plus centrales. Les couches superficielles ne font

Digitized by Google

qu'apparaître à la vie vers l'âge de vingt-trois à vingt-cinq ans, et présentent, par conséquent, une consistance molle, tandis que celles du noyau comptent déjà plus de vingt années d'existence, ce qui les a rendues dures, denses, résistantes. Avec l'âge, le processus de densification va s'accentuer davantage, de limpide, le cristallin deviendra jaune d'ambre chez le vieillard.

Les fibres du noyau perdent leur liquide et leurs parois deviennent plus épaisses, ce qui constitue déjà la première période de la sclérose sénile. Sous l'influence de ce processus sclérosique, le cristallin perd progressivement son élasticité et devient consécutivement moins accessible à l'action du muscle accomodateur. Selon Becker, on trouve déjà, sur les cadavres des individus âgés de vingt-cinq ans, une teinte ambrée dans le noyau, qui présente déjà une certaine résistance.

Chez les enfants, avant l'âge de huit à dix ans, le noyau n'existe point; mais plus tard il se développe progressivement, et la densification s'étend aux couches environnant le centre.

Entre cinquante et soixante-dix ans la coloration augmente considérablement, et souvent elle s'étend à toute la masse du cristallin, de sorte que la transparence elle-même devient moins parfaite. Il en résulte naturellement une diminution de l'acuité visuelle, qui, selon Donders, descend à deux tiers vers l'âge de soixante ans et à un demi vers soixante-dix ou quatre-vingts ans.

Par suite de cette opacification ou densification sénile, le cristallin réfléchit une certaine partie de la lumière incidente, ce qui n'existe point chez les enfants ni même chez les adultes.

Dans une disposition anormale on constate quelquefois, même chez les personnes jeunes, plus souvent après cinquante ans, malgré la transparence complète du cristallin, des fibres cristalliniennes séparées les unes des autres par des lignes aussi transparentes, qui simulent même des cataractes commençantes. Ce sont des anomalies de développement dans

Digitized by Google

l'union des fibres, et nous les désignons sous le nom de segmentation anormale du cristallin.

Bibliographie de l'anatomie et de la physiologie du cristallin. — Nous croyons utile de terminer cette partie anatomique par l'énumération des ouvrages dans lesquels on pourra puiser des notions plus détaillées sur la structure et le mode de développement du cristallin. Bien entendu, nous ne voulons pas faire une nomenclature de tous les travaux publiés sur cette matière, mais uniquement de ceux d'entre eux qui exposent les idées modernes sur la question. Nous conseillerons de consulter : Huschke, *Meckel's Archiv*, 1832; Brücke, *Anaton. Beschreibung des Menschl. Auges*, 1874, et Desmarres, *Traité des mal. des yeux*, 1854; Bowman, *Lectures on the parts concerned in the operations in the eye*, et *Annales d'oculistique*, 1849; Kolliker, *Microscop. Anatomie*, Bd. II, 1854; Numelay, *Journ. of microscop. science*, avril 1858; Robin, *Archives d'ophtalmol.*, Paris, XV; Khune, *Physiol. Chimie*, 1868; Ammon, *Entwickelung des menschl. Auges*, 1858; Robinski, *Archiv. f. Physiol. Anatomie*, 1872 et 1873; Sappey, *Traité d'anatomie descriptive*, 1872, t. III; Fubini, *Moleschott' Untersuch.*, Bd. XI, 1873; Arnold, *Handbuch d. ges. Augenheilkunde*, 1874, Bd. I, p. 228; Becker, *Archiv für opht.*, de Graefe.

VII. — DÉVELOPPEMENT DE LA CATARACTE ET DE SES DIFFÉRENTES VARIÉTÉS.

L'étude de l'anatomie et de la physiologie du cristallin, que nous avons exposée dans les précédents articles, nous permettra de mieux comprendre la pathologie de cet organe, et notamment le mode de développement des cataractes et de ses différentes variétés.

Nous avons vu plus haut qu'une des conditions essentielles pour l'accomplissement de l'acte visuel est la conservation de la transparence du cristallin aussi complète que possible, et

Digitized by Google

dans toutes les parties constitutives de la capsule, aussi bien des couches corticales que du noyau ; la moindre altération, en effet, de ces parties occasionnera des perturbations dans la vue et une confusion plus ou moins grande dans la formation de l'image rétinienne.

Pendant longtemps on a cru que la capsule cristallinienne restait toujours intacte, et que la cataracte ne pouvait occuper que la substance propre du cristallin. Malgaigne avait déclaré même, à l'Académie, que la capsule ne pouvait pas devenir opaque, et que, par conséquent, les cataractes capsulaires n'existaient pas. Mais les recherches de Robin, de H. Muller, ont démontré que cette membrane peut subir des modifications des plus variées, telles que : épaississement, dépôts plastiques à sa surface antérieure, altération des cellules épithéliales de la capsule antérieure, opacifications traumatiques, etc. Toutes ces différentes altérations de l'enveloppe cristallinienne, ainsi que les opacités congénitales, constituent une classe de cataractes que nous appelons cataractes *capsulaires* ou bien encore *capsulo-lenticulaires*, lorsque conjointement avec l'opacité de la capsule il existe une altération quelconque des fibres cristalliniennes elles-mêmes.

Cette opacification peut se produire, soit sous l'influence des différentes conditions congénitales, soit à la suite des différents processus morbides acquis.

Les cataractes capsulaires diffèrent essentiellement de toutes les autres variétés de cataractes, car elles ne sont pas progressives, et souvent même, quand elles sont congénitales et qu'elles occupent un seul point central de la capsule, elles peuvent exister pendant toute la vie du malade sans gêner la vue.

Les cataractes capsulaires se développent de différentes manières et constituent par cela même des variétés différentes.

a. Cataractes pseudo-membraneuses.

Les cataractes *pseudo-membraneuses* sont le résultat des produits de nouvelle formation ; elles sont constituées par les

Digitized by Google

cellules épithéliales de la capsule antérieure transformées et régénérées. C'est une prolifération et altération des cellules normales, qui tantôt s'observe sous forme isolée chez les plus jeunes individus, tantôt accompagne les cataractes lenticulaires des adultes et des vieillards.

L'orsqu'on examine ces capsules au microscope, on constate, d'après Becker, des lacunes dans les cellules épithéliales, que la macération soit faite dans le liquide de Muller, dans de l'eau distillée ou dans toute autre préparation, ce qui prouve que les cellules malades perdent leur cohésion. Celles qui restent encore adhérentes à la capsule sont le plus souvent réunies en groupes et en amas irréguliers qui soulèvent la cristalloïde sous forme de promontoires que Muller a très bien reproduits dans son travail (*Archives* de Graefe). Chaque cellule présente des contours irréguliers, est presque desséchée et sans noyau au milieu.

Wedl a vu des cellules rondes, globuleuses, presque géantes à la surface interne de la cristalloïde; elles proviennent, d'après Becker, de l'équateur du cristallin, où elles sont formées par les cellules épithéliales, et de là elles se transportent vers l'axe du cristallin par migration. On trouve ces altérations dans les cataractes lenticulaires ou nucléolaires des vieillards.

b. Cataractes pyramidales.

La capsule peut présenter des altérations qui proviennent de l'état congénital : ce sont le plus souvent des dépôts qu'on observe à la surface antérieure de la capsule et qui constituent les *cataractes capsulaires antérieures congénitales* ou *pyramidales.*

Elles se présentent le plus souvent sous forme d'un ou de plusieurs points blancs, nacrés, réfléchissant fortement la lumière. A l'œil nu, et mieux encore à l'éclairage latéral et à l'aide d'une forte loupe, on aperçoit à la surface de la capsule antérieure une tache ronde de un à trois millimètres de diamètre et qui se trouve dans le pôle antérieur. Les con-

Digitized by Google

tours sont habituellement bien limités, quelquefois la capsule au voisinage présente comme des petites stries ou plissements. Ces cataractes présentent une certaine épaisseur et forment bien souvent une saillie plus ou moins marquée dans la chambre antérieure; c'est pour cette dernière raison qu'on leur a réservé le nom de *cataractes pyramidales*. Chez une malade de l'Hôtel-Dieu nous avons vu, avec Cruveilhier fils, les cataractes pyramidales dans les deux yeux tellement saillantes, qu'elles se rapprochaient par leur sommet très sensiblement de la cornée, et projettaient une ombre marquée du côté opposé à la lumière incidente latérale; le reste du cristallin est resté transparent, et la malade, qui était déjà âgée de plus de cinquante ans, ne s'est jamais doutée de l'existence de cette cataracte.

Cette variété de cataracte capsulaire peut n'exister que dans un seul œil, mais il arrive presque aussi souvent de la rencontrer sur les deux cristallins. Si dans la majorité des cas elle constitue un phénomène tout à fait isolé et exempt de toute complication, dans un certain nombre de cas, néanmoins, on voit ces cataractes capsulaires se compliquer d'autres altérations congénitales ou de défauts de réfraction. C'est ainsi que nous l'avons observée plus souvent dans les yeux myopes, dans des cas de nystagmus, dans le coloboma de l'iris et de la choroïde. La fréquence d'autres anomalies avec la cataracte capsulaire congénitale fait penser que cette altération n'est qu'un simple arrêt de développement, au moment où la membrane pupillaire reste encore en contact intime avec la capsule. Peut-être s'ajoute-t-il à ce moment un processus inflammatoire intra-utérin qui favorise l'adhérence.

Que les cataractes capsulaires congénitales répondent au moins dans un certain nombre de cas à une inflammation intra-utérine, nous en avons la preuve dans le fait suivant, où on put constater une adhérence du bord pupillaire à la capsule pendant qu'au centre de cette dernière on remarquait une cataracte pyramidale.

Digitized by Google

OBSERVATION I.

Cataracte pyramidale et synéchie postérieure congénitale.

M. François P..., âgé de 18 ans, vint me consulter le 9 janvier 1873 pour son œil droit, dont il n'a jamais bien vu (n° 3038 de mon livre d'observations). A l'examen de l'œil nu et par l'éclairage latéral, on constate une tache ronde au milieu de la capsule, grande comme une grosse tête d'épingle et à peine saillante. A l'angle interne et inférieur de la pupille on remarque une légère adhérence de l'iris avec la capsule qui ne cède point à l'instillation du collyre à l'atropine. Le reste du cristallin est complètement transparent. La papille optique est normale, un peu plus rouge que dans l'autre œil. La conformation de l'œil est hypermétrope, mais aucun verre ne la corrige, ce qui tient à une amblyopie congénitale.

Il pourrait aussi se faire que la formation de la cataracte pyramidale remonte à une époque bien antérieure de la vie fœtale, juste à l'époque du début de la formation du cristallin, où la capsule se trouve en contact avec la cornée; alors l'épithélium cornéen peut prendre des adhérences avec la cristalloïde et ne s'en détacher qu'au bout d'un certain temps après y avoir laissé un dépôt blanchâtre. Ce qui me fait admettre cette dernière hypothèse, c'est que cette cataracte se trouve toujours au point central du cristallin, point qui se trouve plus longtemps en contact avec la cornée que les autres parties; d'autre part, nous voyons se produire sous nos yeux, chez les enfants, des cataractes capsulaires semblables sous tous les rapports aux congénitales, dans les cas d'abcès perforants de la cornée, au moment même où l'ulcère cornéen se trouve en contact avec la capsule antérieure. Desmarres père avait détaché une fois la petite pyramide capsulaire, et cette dernière ne s'est point ouverte après l'opération; le reste du cristallin est resté intact.

Mais il existe une autre opinion qui est soutenue par les micrographes, c'est celle qui admet que la petite pyramide est le résultat d'une prolifération des cellules de la cristal-

Digitized by Google

loïde antérieure. Ce dernières, en se transformant et en s'épaississant, auraient refoulé la capsule en avant pour former la saillie. H. Muller, Wedl, Schweigger et Hulke l'ont trouvée, en effet, à la surface et dans toute l'étendue de la cataracte pyramidale. Tandis que Muller n'avait pu reconnaître de disposition cellulaire dans la cataracte, Becker, au contraire, y a pu constater la présence des cellules avec des noyaux. Ces cellules proviennent, selon lui, de la prolifération des cellules épithéliales de la cristalloïde antérieure, d'autant plus que, comme dit Becker, à la base de la pyramide les cellules épithéliales manquent, et la cataracte pyramidale se trouve même enfoncée plus ou moins profondément dans la substance cristallinienne.

L'opinion de Arlt est tout à fait opposée, il croit au contraire, comme moi, que pour la formation d'une cataracte pyramidale congénitale il faut, de même que pour la cataracte acquise, un contact plus ou moins prolongé d'un ulcère cornéen avec la capsule, et il pense que dans la cataracte congénitale un ulcère et une inflammation intra-utérine de la cornée a pu avoir lieu et se cicatriser sans laisser aucune trace.

Il me semble que l'une et l'autre cause peuvent être admises et que dans certains cas la cataracte pyramidale est le résultat d'une altération de l'épithélium capsulaire, tandis que dans d'autres cas ces dépôts sont consécutifs à l'inflammation de la cornée et de la capsule survenant pendant la vie fœtale.

Les opacités capsulaires pyramidales ne sont point progressives et peuvent rester toute la vie sans altérer la vue. Néanmoins il y a des exceptions, et j'ai vu des individus qui, vers l'âge de 30 à 40 ans, présentaient un affaiblissement progressif de la vue, ce qui était occasionné par un développement de la cataracte corticale. J'ai vu aussi des cataractes pyramidales être accompagnées d'opacités corticales disséminées et qui, vers l'âge de 5, 8 ou 10 ans, prenaient un développement progressif et nécessitaient une intervention chirurgicale à bref délai. Il faut dire cependant que ce sont des cas rares, et je dirai même exceptionnels,

Digitized by Google

tandis que dans la majorité des cas le cristallin tout entier se conserve intact.

Nous devons encore distingu r trois autres variétés de cataractes capsulaires; les *cataractes pigmentaires, exsudatives* et *traumatiques.*

(*A suivre.*)

DES SÉRIES DE VERRES DANS LES OPHTALMOSCOPES A RÉFRACTION

Par le Docteur PARENT

Chef de clinique du Dr Galezowski

Quand on examine les séries de verres adoptées par les différents auteurs dans la construction de leurs ophtalmoscopes à réfraction, on trouve les plus grandes différences. On peut se demander cependant s'il est entièrement indifférent d'avoir telle ou telle série. Je citerai ici quelques ophtalmoscopes seulement, les plus répandus, car ils varient à l'infini comme nombre de verres et comme combinaisons.

L'ophtalmoscope Landolt donne tous les verres jusqu'à 10d seulement, et toutes les dioptries, sauf les 1re, 2e et 3e dioptries convexes, sont obtenues par la superposition de deux verres. Pour obtenir un verre supérieur à 10d dioptries il faut enlever le miroir et mettre à sa place une lentille de 10 dioptries, ce qui fait alors trois verres superposés. Dans ces conditions l'ophtalmoscope, n'ayant plus de réflecteur, ne peut plus servir pour l'examen à l'image droite.

L'ophtalmoscope de M. Galezowski a deux disques que l'on change à volonté : le premier renferme les verres convexes 1, 2, 3, 4, 5, 6 et 8, le deuxième les verres concaves 2, 4, 5, 6, 8, 10 et 15. Il a l'avantage sur celui de Landolt de supprimer les combinaisons et il donne en outre une excursion plus grande, puisqu'il a le verre de 15 dioptries.

L'ophtalmoscope de Meyer donne jusqu'à 17 dioptries con-

Digitized by Google

caves et convexes, mais à partir de 4 dioptries tous les verres sont obtenus par combinaison.

L'ophtalmoscope de Badal donne jusqu'à 19 dioptries et les combinaisons ne commencent qu'à partir de 7 dioptries : c'est certainement un des plus commodes et l'un des plus avantageux. Voulant rendre son instrument plus simple, M. Badal avait dernièrement l'intention de supprimer la petite roue et de ne laisser que la grande roue avec les 6 verres positifs et les 6 verres négatifs; il déclara même devant moi que cette petite roue était en quelque sorte inutile, car, suivant lui, il était très difficile de voir en image droite les yeux ayant une myopie supérieure à 6 dioptries. Je crois que sur ce point il fait erreur. Sans doute au-delà de 6 dioptries de myopie on ne pourra déterminer la myopie avec l'ophtalmoscope à réfraction qu'avec une approximation plus ou moins grande, suivant que la myopie sera plus ou moins forte, ainsi que je le montrerai tout à l'heure ; mais nous avons toujours avantage à pouvoir examiner un œil en image droite, parce que c'est ce procédé qui donne le maximum de grossissement, et l'on peut voir nettement le fond d'un œil myope à l'image droite quelle que soit le degré de sa myopie; quant à moi, avec mon ophtalmoscope, j'examine aussi facilement un myope de 12 dioptries qu'un myope de 2 dioptries.

Voyons maintenant pourquoi, avec les ophtalmoscopes ordinaires à réfraction, on ne peut voir distinctement le fond d'un œil fortement myope.

Tout le monde sait que quand on incline une lentille sphérique, convexe ou concave, on produit immédiatement de l'astigmatisme. Pour s'en convaincre il suffit de prendre une lentille concave, même faible, de 5 dioptries par exemple, c'est-à-dire de 20 cent. de foyer, et de la tenir à 17 ou 18 centimètres d'un livre ouvert. Si la lentille est tenue bien droite on lit aisément tous les caractères; si on l'incline tant soit peu les caractères se brouillent; avec une inclinaison un peu plus forte ils sont illisibles. Nous avons là la clef de la difficulté qu'on rencontre à examiner la rétine d'un œil fortement

Digitized by Google

myope ou fortement hypermétrope. En effet la presque totalité des ophtalmoscopes n'ayant pas leur miroir incliné sur les disques porteurs de verres, il en résulte que, dans l'examen à l'image droite, l'observateur se trouve forcé d'incliner le miroir pour projeter la lumière dans l'œil et en même temps les verres situés immédiatement derrière et faisant en quelque sorte corps avec lui; cela produit de l'astigmatisme et une notable déformation des parties de la rétine observées. Tant que la myopie sera faible et ne dépassera pas 4 ou 5 dioptries, la déformation des images qui résulte de cette inclinaison des verres correcteurs ne sera pas considérable; mais avec les myopies plus élevées et les verres correcteurs forts elle va grandir très vite et empêchera toute vision nette. Inclinez au contraire votre miroir comme je l'ai fait dans mon ophtalmoscope, de façon à ce que les verres correcteurs restent toujours bien droits devant l'œil observé, alors l'œil myope fort vous donnera une image aussi nette que l'œil myope faible.

Ce premier point établi, qu'on peut voir nettement en image droite tout œil myope du moment qu'on emploie un verre correcteur suffisamment fort, voyons maintenant quelle série de verres on peut adopter avec le plus d'avantage. Pour cela il suffit de considérer attentivement les différences focales des verres qui sont dans les boîtes d'essai. Je néglige à dessein les fractions qui comprennent des quarts de dioptrie comme 0,25, 0,75, 1,25, etc., et ne donne la série que par demi-dioptries.

En voici le tableau :

0,5	dioptrie	à pour	distance focale	2000	millimètres
1	—		—	1000	—
1,5	—		—	666	—
2	—		—	500	—
2,5	—		—	400	—
3	—		—	333	—
3,5	—		—	286	—
4	—		—	250	—
4,5	—		—	222	—
5	—		—	200	—
5,5	—		—	182	—

Digitized by Google

6	dioptrie a	pour	distance focale	166 millimètres
7	—	—		143 —
8	—	—		125 —
9	—	—		111 —
10	—	—		100 —
11	—	—		91 —
12	—	—		83,3 —
13	—	—		76,9 —
14	—	—		71 —
15	—	—		66,6 —
16	—	—		62,5 —
17	—	—		58,8 —
18	—	—		55,5 —
20	—	—		50 —

Si maintenant nous examinons la différence qu'il y a entre les distances focales de deux verres consécutifs de cette série nous trouvons :

Entre 0,5 et 1	différence des distances focales		1000	millimètres
— 1 et 1,5		—	334	—
— 1,5 et 2		—	166	—
— 2 et 2,5		—	95	—
— 2,5 et 3		—	67	—
— 3 et 3,5		—	47	—
— 3,5 et 4		—	36	—
— 4 et 4,5		—	28	—
— 4,5 et 5		—	22	—
— 5 et 5,5		—	18	—
— 5,5 et 6		—	16	—
— 6 et 7		—	23	—
— 7 et 8		—	18	—
— 8 et 9		—	14	—
— 9 et 10		—	11	—
— 10 et 11		—	9	—
— 11 et 12		—	8	—
— 12 et 13		—	6,4	—
— 13 et 13		—	5,5	—
— 14 et 15		—	4,6	—
— 15 et 16		—	4,1	—
— 16 et 17		—	3,7	—
— 17 et 18		—	3,3	—
— 18 et 20		—	5	—

Ce tableau nous montre que la différence des distances focales, considérable pour les verres faibles, devient de plus en plus petite dans les verres forts, et qu'entre 17 et 18 dioptries

Digitized by Google

elle est seulement de 3 millimètres environ. Ce tableau nous permet de répondre à cette question si souvent agitée et à laquelle on répond si différemment : peut-on, dans le procédé à l'image droite, déterminer exactement la réfraction, ou bien ne peut-on la déterminer qu'avec une approximation plus ou moins grande? Voyons le tableau : la réponse est écrite dedans.

Jusqu'à 4 dioptries la différence focale de deux verres consécutifs est toujours considérable, et entre 3^{d}, 5 et 4 elle est encore de 34 millimètres. Toute personne exercée et habituée au maniement de l'ophtalmoscope ne pourra donc confondre le premier verre avec le second; entre 1^{d} et 1^{d},5 la la différence des distances focales est de 334 millimètres. A moins de ne pas être exercé, qui peut confondre deux verres aussi dissemblables? Il est donc impossible qu'une myopie de de 1 dioptrie seulement soit confondue avec une myopie de 1^{d},5. Ainsi voilà un premier point établi : Jusqu'à 4 dioptries il est possible, avec le procédé à l'image droite, de déterminer la réfraction aussi exactement qu'avec la méthode ordinaire. A partir de 4 dioptries, la différence entre les distances focales de deux verres consécutifs diminue vite; entre 4 et 4,5, elle est de 28 millimètres; entre 5,5 et 6, elle n'est plus que de 16 millimètres. Avec des myopes ou des hypermétropes d'un degré semblable, il ne sera plus possible de déterminer la réfraction à une demi-dioptrie près; en voici la raison :

Le degré exact de myopie ou d'hypermétropie devrait être exprimé par la distance entre le punctum remotum et le point nodal de l'œil examiné. Mais dans la correction de l'amétropie on met le verre correcteur au foyer antérieur de l'œil, à 13^{mm} de la cornée, c'est-à-dire à 19 ou 20 millimètres du point nodal. Il suit de là que la myopie réelle est toujours exprimée par un verre concave trop fort et l'hypermétropie par un verre convexe trop faible. Mais dans la pratique nous n'avons pas à nous préoccuper de cette considération, et quand nous essayons de déterminer la réfraction d'un œil par le procédé à l'image droite, nous ne devons pas avoir en vue la myopie

Digitized by Google

ou l'hypermétropie exacte comptée à partir du point nodal, mais seulement le degré d'hypermétropie ou de myopie compté à partir du foyer antérieur de l'œil, à 13^{mm} de la cornée. Si donc nous pouvions placer les verres correcteurs de notre ophtalmoscope dans le plan de ce foyer antérieur, là où nous plaçons les lunettes, nous devrions toujours trouver le même verre, que nous examinions cet œil soit par le procédé de l'image droite, soit par la méthode ordinaire avec les lunettes d'essai; mais il est en quelque sorte impossible de placer son ophtalmoscope si près de l'œil, je dirais presque en contact avec lui; on est obligé, tant par commodité personnelle que par convenance pour la personne examinée, de se tenir à une distance un peu plus grande. Je suppose qu'on tienne le verre correcteur à 20 millimètres du foyer antérieur, c'est-à-dire à 33 millimètres de la cornée de l'œil examiné. Voyons la cause d'erreur qui résulte de cette nécessité, et si dans ces conditions on peut encore déterminer approximativement le degré de réfraction.

Quand nous disons qu'un œil a 4 dioptries de myopie, ceci veut dire que son punctum remotum ou le foyer conjugué de sa rétine se trouve à 25 centimètres du foyer antérieur de cet œil, et nous corrigeons ce degré d'amétropie en plaçant dans le plan de ce foyer antérieur une lentille concave qui a son foyer virtuel à 25 centimètres.

Mais si, au lieu de placer cette lentille dans le plan du foyer antérieur, nous la plaçons à 20 millimètres plus loin, il nous faudra une lentille concave plus forte, puisque les rayons sortis de l'œil, en rencontrant cette lentille, ne seront plus qu'à 25 centimètres, moins 20 millimètres, c'est-à-dire à 23 centimètres de leur point de convergence. Par conséquent pour neutraliser un œil myope de 4 dioptries en se plaçant à 20 millim. du foyer antérieur, il faut une lentille, non plus de 25 centimètres de distance focale, mais de 23 centimètres seulement; ce serait à peu près $4^d,25$. Si, au lieu de se placer à 20 millim. du foyer antérieur, on se plaçait à 28 millim., il faudrait exactement la lentille de $4^d,5$, puisque la différence des distances focales entre 4^d et 4^d, 5, est exactement

Digitized by Google

28. millim. En effet, au niveau du foyer antérieur les rayons émergents de cet œil myope sont à 250 millim. de leur point de réunion; à 28 millim. au delà du foyer antérieur, ils ne sont plus qu'à 222 millim. de leur point de réunion; or, le tableau nous montre que 222 millim. est précisément la distance focale de 4^d, 5.

De ce qui précède nous pouvons conclure qu'en raison de la distance à laquelle on est obligé de se tenir du foyer antérieur de l'œil, il faut toujours pour examiner un myope un verre concave plus fort que celui qui exprime sa myopie, et quand cette distance devient égale ou supérieure à la différence focale de deux verres consécutifs, le verre concave qui permet de voir nettement le fond de l'œil ne correspond plus exactement au degré de myopie.

Ce que je viens dire pour 4^d et 4^d, 5 est vrai à plus forte raison pour 5^d, 5 et 6^d, dont la différence focale est seulement de 16 millimètres. On peut affirmer qu'ici il est presque impossible de différencier à l'image droite un myope de 5^d, 5 d'une myope de 6.

Aussi suis-je étonné que M. de Wecker, dans son ophtalmoscope à réfraction (avant-dernier modèle), ait adopté la série suivante :

0, 5; 1; 1, 5; 2; 2, 5; 3; 3, 5; 4, 4, 5; 5; 5, 5; 6, 5; 7; 7, 5; 8; 8, 5; 9; 9, 5 et 10.

On voit que ces vingt verres forment une série continue par demi-dioptrie; un coup d'œil jeté sur le tableau plus haut suffit à en démontrer la parfaite inutilité. En effet, quelle est la différence focale entre 9^d, 5 et 10^d? Elle est de 5 millimètres.

Ainsi, selon que l'on avance ou que l'on recule de 5 millim., le verre de 10^d agira comme 10^d ou comme 9^d, 5; la fraction 9,5 est donc inutile. Cette réflexion s'applique aussi à l'ophtalmoscope de M. Landolt, qui donne aussi 5, 5; 6, 5; 7, 5; 8, 5 et 9, 5.

En outre, ces deux ophtalmoscopes ne donnent que jusqu'à 10 dioptries. C'est une excursion absolument insuffisante.

Voyons, en effet, les verres correcteurs qu'il nous faudra pour examiner les myopies moyennes et fortes en nous pla-

Digitized by Google

çant à 20 millimètres du foyer antérieur ou à 33 millim. de la cornée de l'œil examiné. Il suffit toujours de regarder le tableau des distances focales et de leurs différences pour deux verres consécutifs :

Myopie de	4d	exige	un peu moins	de	4d,5
—	5d	—	un peu plus	—	5d,5
—	6d	—	presque	—	7d
—	7d	—	un peu plus	—	8d
—	8d	—	un peu moins	—	10d
—	9d	—	à très peu près	—	11d
—	10d	—	un peu plus	—	12d
—	12d	—	presque	—	16d
—	15d	—	exigerait	—	22d

En se plaçant à 16 millim. seulement du foyer antérieur de l'œil, au lieu de 20 millim., on pourrait encore avec le verre de 20d concave voir parfaitement la rétine d'un œil myope de 15 dioptries. Quant aux myopies excessives, il faudrait des verres correcteurs si forts, pour les examiner à l'image droite, qu'il faut y renoncer.

Le tableau précédent nous fait voir deux choses : premièrement, que tout ophtalmoscope à réfraction qui ne donne que jusqu'à 10 dioptries est insuffisant, puisqu'il permet de voir en image droite seulement les myopes depuis 1 dioptrie jusqu'à 8d ; en effet, pour voir la rétine d'un myope de 8d en se plaçant à 20 millim. du foyer antérieur, il faut déjà le verre concave 10 dioptries. Deuxièmement, qu'à mesure que la myopie devient forte, il devient plus difficile de déterminer la réfraction, et que dans les degrés forts de myopie on n'y arrive qu'avec une approximation de plus en plus faible ; à 12 dioptries de myopie l'erreur peut déjà être facilement de 2 ou 3 dioptries ; à 15 dioptries elle peut être plus forte encore. Mais si dans de pareilles conditions la détermination approximative du degré de réfraction laisse beaucoup à désirer, les grands avantages du procédé de l'image droite sur celui de l'image renversée n'en persistent pas moins. L'image renversée, en raison de la myopie forte, sera ici très petite et rendra plus difficile l'examen minutieux du fond de l'œil ; l'image droite, au contraire, donnant un grossissement beaucoup plus considérable, per-

Digitized by Google

mettra de reconnaître les moindres altérations du fond de l'œil; par l'image droite seulement il sera possible de se rendre bien compte de l'état du staphylome, d'examiner attentivement les lésions de la choroïde dans la région péripapillaire ou périmaculaire.

Ce que j'ai dit plus haut des verres concaves s'applique aux verres convexes; il suffit seulement de renverser les propositions et les chiffres, c'est-à-dire qu'un verre convexe plus faible suffira à examiner une hypermétropie plus forte. Ainsi, en se tenant toujours à 20 millim. du foyer antérieur de l'œil, un verre convexe de 8^{d} suffira presque pour mesurer une hypermétropie de 10 dioptries; en le tenant à 25 millim. du foyer antérieur il suffirait exactement.

Ce verre suffira pour examiner en image droite la plupart des opérés de cataracte. Avec le verre convexe de 10^{d} on pourrait examiner une hypermétropie de 12^{d}, 5, c'est-à-dire qu'on pourrait examiner un opéré de cataracte préalablement hypermétrope de 2^{d}, 5. Un verre convexe plus fort que 10^{d} n'est donc guère utile dans un ophtalmoscope à réfraction; il doit avoir au contraire les verres concaves jusqu'à 20 dioptries. Mais doit-il les avoir tous? Evidemment non; les tableaux qui précèdent l'indiquent assez.

En effet, entre 17^{d} et 18^{d} la différence focale est 3^{mm}, 3, c'est-à-dire que, selon que l'on s'éloigne ou que l'on se rapproche de 3^{mm},3, l'effet négatif produit sur les rayons émergeants de l'œil examiné est de 17 ou de 18; avoir ces deux verres dans un ophtalmoscope est donc inutile. Entre 15^{d} et 16^{d} la différence focale est de 4^{mm},1; un de ces deux verres suffira donc; entre 12^{d} et 13^{d} elle est de 6^{mm}, 4; pour la même raison nous ne prendrons que l'un de ces deux verres.

Voici d'ailleurs les deux séries que j'ai adoptées pour mon ophtalmoscope.

La première roue contient les verres convexes 1, 2, 3, 4, 5, 6, 8, 10 et le verre négatif 0,5, qui se combine avec les verres négatifs de l'autre roue; celle-ci contient les verres concaves 1, 2, 3, 4, 5, 6, 8, 10, 12, 15, 20 et le verre positif 0,5, qui se combine avec les vers positifs de la première roue. Le ta-

Digitized by Google

bleau ci-dessous donne la différence des distances focales pour deux vers consécutifs de cette série.

Entre	0d,5 et 1d	différence focale =	1000	millimètres.
—	1 et 2	—	500	—
—	2 et 3	—	167	—
—	3 et 4	—	83	—
—	4 et 5	—	50	—
—	5 et 6	—	34	—
—	6 et 8	—	41	—
—	8 et 10	—	25	—
—	10 et 12	—	17	—
—	12 et 15	—	16,7	—
—	15 et 20	—	16,6	—

On voit que dans cette série la différence des distances focales va constamment en diminuant; mais cependant elle reste toujours assez forte pour qu'un numéro ne soit pas confondu avec l'autre, quand on examine à l'image droite.

Si l'observateur parvient avec un peu d'habitude à placer son verre correcteur à 17 millim. environ du foyer antérieur de l'œil, il pourra avec le verre concave 20d examiner une myopie de 15d; quant aux myopies supérieures à 15d, elles échapperont à l'examen par l'image droite.

Cette série fait toucher du doigt comment l'approximation dans la détermination de la réfraction devient de plus en plus faible à mesure que la myopie devient plus forte; ainsi, pour une myopie de 15d, le seul fait de s'éloigner de 16mm,6 du foyer antérieur de l'œil examiné, exige cinq dioptries de plus, c'est-à-dire 20 dioptries.

Avec la première roue j'examine les hypermétropes, avec la seconde, les myopes; de cette façon j'évite les combinaisons, toujours ennuyeuses à réaliser et occasionnant une déperdition de lumière par la superposition de verres qu'elles nécessitent. J'ai paré à une seconde cause de déperdition de lumière en employant un miroir de verre percé, taillé en biseau, et dont le biseau est noirci à l'encre de Chine, de façon à éviter tout reflet.

Je ne me suis pas contenté de doter mon ophtalmoscope d'une série de verres convexes permettant d'examiner tous les degrés d'hypermétropie jusqu'à l'aphakie doublée d'hypermé-

Digitized by Google

tropie, et d'une série de verres concaves permettant d'examiner toutes les myopies jusqu'à 15d inclusivement; j'ai tenu aussi à ce qu'on pût déterminer la troisième anomalie de réfraction, l'astigmatisme.

Quand on n'a que les verres sphériques pour déterminer l'astigmatisme on commet toujours une erreur plus ou moins grande ; si l'on se trompe, en effet, d'une demi-dioptrie pour le méridien vertical, puis d'une demi-dioptrie pour le méridien horizontal, on arrive à une erreur totale d'une dioptrie. Si l'on pouvait au contraire voir en même temps les vaisseaux verticaux et les vaisseaux horizontaux, cette inégalité d'une dioptrie de réfringence dans les deux méridiens serait plus facile à constater, et l'on pourrait ainsi arriver à une plus grande approximation. Je ne sais si des essais ont déjà été faits dans cette voie, mais je n'ai jamais vu ni lu la description d'un ophtalmoscope réalisant d'une façon commode et pratique la combinaison des verres sphériques avec les verres cylindriques ; c'est pour combler cette lacune que j'ai fait ajouter à mon ophtalmoscope la pièce suivante :

L'instrument a deux rainures; la rainure de la partie antérieure, tournée vers l'œil observé, reçoit un miroir concave de 8 centimètres de foyer ; avec un foyer si court, les rayons se croisent à peu près au centre du cristallin, et forment en conséquence sur la rétine un cercle de diffusion beaucoup plus large que celui qui est produit par le miroir plan ou le miroir concave ordinaire ; on aperçoit ainsi une partie de la rétine beaucoup plus grande, et l'orientation dans l'examen est plus facile. Ce miroir est incliné de 40°, afin que les verres correcteurs soient tenus bien droits et ne déforment pas l'image rétinienne et produisant de l'astigmatisme.

L'autre rainure, placée du côté de l'observateur, reçoit un anneau de 38 millim. de diamètre. La partie pleine de l'anneau a 5 millim. de largeur, et c'est sur cette partie pleine qu'est fixé excentriquement un disque contenant 10 verres cylindriques concaves 0,5; 1; 1,5; 2; 2,5; 3; 3,5; 4,5 et 6 dioptries. En tournant l'anneau dans sa rainure on fait prendre à ces

Digitized by Google

verres tous les méridiens possibles. Le zéro de cette roue a la forme d'un secteur triangulaire qui permet la lecture des verres sphériques placés en dessous. Pour la détermination de la myopie et de l'hypermétropie sans astigmatisme les cylindres sont mis à axe vertical, et dans cette position la roue vient se placer exactement derrière les deux roues des verres sphériques, si bien qu'elle n'est jamais gênante.

Pour déterminer l'astigmatisme et le corriger on s'y prend de la façon suivante :

Je suppose que l'œil examiné soit astigmate hypermétrope : on détermine d'abord les deux méridiens principaux en faisant regarder au malade un cadran, puis on passe successivement les verres sphériques convexes et l'on s'arrête au verre le plus fort avec lequel on aperçoit encore nettement le double contour d'un vaisseau.

Le méridien perpendiculaire à ce vaisseau est le méridien à minimum de courbure, et le méridien parallèle à ce vaisseau est celui à maximum de courbure ; pour faire coïncider le foyer de ce dernier avec le foyer du premier, il faut faire passer les cylindres concaves en mettant leur axe parallèlement au méridien à minimum ; ils agiront ainsi sur le méridien à maximum de courbure, et quand tous les vaisseaux seront vus avec la même netteté, c'est que l'astigmatisme sera corrigé.

Cet ophtalmoscope, j'en ai la conviction, permettra au praticien exercé de déterminer, à l'image droite, le degré d'astigmatisme et de le corriger, aussi facilement qu'on détermine déjà le degré de myopie et d'hypermétropie, quand ces deux variétés d'amétropie ne sont pas trop élevées ; cet ophtalmoscope a été construit par la maison Roulot, qui en a déposé le modèle et s'en réserve la fabrication.

Dr Parent.

Digitized by Google

MÉTHODE ANTISEPTIQUE

DANS LA CHIRURGIE OCULAIRE

Par le Dr LUCAS-CHAMPIONNIÈRE [1]

Nous extrayons l'article XXVIII, que l'auteur a consacré, dans sa nouvelle édition de la *Chirurgie antiseptique*, à la chirurgie oculaire, et nous pensons que ce travail sera lu avec d'autant plus d'intérêt que personne mieux que M. Lucas-Championnière n'a su appliquer en France la méthode de Lister.

Voici ce que dit l'auteur sur cette intéressante question :

On a cherché à appliquer la méthode à la chirurgie oculaire et on a réussi dans une certaine mesure; cependant on a été un peu arrêté par le choix de l'antiseptique. Dans la plupart des cas, en effet, l'œil ne saurait supporter un antiseptique irritant, aussi a-t-on conseillé de recourir à l'acide borique, ou bien, après avoir pris toutes les précautions antiseptiques, de n'employer que des topiques aseptiques et imputrescibles, comme la vaseline, mais non réellement antiseptiques, à proprement parler.

Cependant l'acide phénique a été employé. Le Dr Rossander de Stockholm, a publié dans l'*Hygiea* (1878 et 1879) le résultat de ses opérations.

Il lave la face avec l'eau phéniquée, lave ses mains et ses instruments de même, et emploie la pulvérisation pour les opérations de cataractes. Il panse ensuite avec la gaze antiseptique. Vingt-sept opérations de cataractes ont été faites par ce procédé sans suppuration de la cornée ni de l'œil entier; rien de semblable jusque-là n'avait été observé à cet hôpital.

Au dernier congrès d'Amsterdam, M. Snellen a lu un travail important qui conclut à l'utilité des pratiques suivantes:

Le lavage préalable à l'acide phénique au centième, tant du

1. Lucas-Championnière, *Chirurgie antiseptique*, 2e édit.; Paris, 1880.

Digitized by Google

champ de l'opération que de tout ce qui vient en contact avec ce champ (mains de l'opérateur et de ses assistants, éponges, etc.), le nettoiement des instruments à l'alcool, ne doivent être négligés dans aucune opération sur la cornée.

L'emploi de la pulvérisation offre des difficultés absolues dans les opérations à la cornée et est remplacé avec succès par un courant d'air purifié par l'acide phénique.

Comme pansement antiseptique et occlusif, il suffit d'employer des pièces de linge imbibé de vaseline et de coton purifié. Les préparations antiseptiques irritantes, qui augmenteraient la sécrétion de la conjonctive et des glandes palpébrales, ne doivent point être employées.

Dans un intéressant article de son *Recueil d'ophtalmologie* (novembre 1879), M. Galezowski a montré comment il avait mis en œuvre les préceptes de la méthode. D'une manière générale, il emploie comme antiseptique une solution d'acide phénique au millième. Les lavages des yeux sont faits le plus souvent avec des solutions d'acide borique. En outre, il n'emploie que des pièces de pansement préalablement désinfectées. Ces précautions lui ont déjà donné d'excellents résultats.

Tous ces préceptes sont bons, et pourtant la méthode peut être suivie de plus près encore.

D'abord toutes les précautions, générales et extérieures au malade, lavage des instruments, mains, etc.; doivent être prises, comme pour les autres opérations, avec des solutions fortes.

Les opérations intéressant les milieux transparents ne comportent pas de grands lavages à l'acide phénique, mais une solution borique même concentrée est parfaitement tolérée. La pulvérisation peut être faite à condition d'éloigner suffisamment le pulvérisateur et d'employer un liquide plus faible.

Le pansement ne saurait être antiseptique, dans ces cas, que si on fait l'occlusion; et dès lors une seule substance est tout à fait sans inconvénient : le lint à l'acide borique. Je l'ai employé de cette façon, et pour ces cas je le préfère à la gaze phéniquée.

Digitized by Google

On l'emploie, selon les indications, sec ou préalablement trempé dans une solution aqueuse d'acide borique.

Les opérations à faire sur la conjonctive nécessitent à peu près les mêmes précautions contre l'action irritante d'un antiseptique violent.

Mais si l'œil est détruit comme pour l'énucléation, si l'opération se fait en dehors de l'œil, autoplastie par exemple, l'acide phénique reprend ses droits. Cependant je conseille de combiner son emploi avec celui de l'acide borique.

Pour l'énucléation, par exemple, je lave largement la cavité d'énucléation avec la solution forte, puis je fais un pansement avec le lint borique. J'ai autrefois placé la boulette classique sous la paupière, faite avec du lint borique. Aujourd'hui je crois encore meilleur de ne rien mettre entre les paupières et de faire le pansement borique par-dessus, jusqu'à cicatrisation parfaite, ce qui est très rapide.

Pour les petits traumatismes des paupières et des bords ciliaires, je recommande l'emploi de l'onguent borique sur des linges fins, en mettant dessus, soit un imperméable, soit une couche de lint borique, suivant que l'on veut un pansement humide ou sec.

En suivant ces préceptes, on verra que l'application à la chirurgie oculaire est possible et même facile. Il faut se rappeler, en effet, qu'on n'est pas menacé ici par de grandes quantités de liquide se putréfiant sur les pièces de pansement; on fait donc de l'antisepsie à moins de frais. Mais il aut se souvenir aussi que les culs-de-sac conjonctivaux ne peuvent guère être purifiés absolument. L'acide borique et la vaseline sont encore des meilleurs agents à employer simultanément ou successivement. On imagine combien est désirable l'absence absolue de suppuration dans la chirurgie oculaire et on conçoit que ce but doive être poursuivi sans relâche.

LUCAS-CHAMPIONNIÈRE.

Digitized by Google

DE L'HERPÈS FÉBRILE DE LA CORNÉE

Par le Dr GODO

(*Suite.*)

A une phase plus avancée, cette membrane devient terne, opaline, blanchâtre, comme infiltrée, surtout en certains points. Si on l'examine alors attentivement, on remarque tantôt de petites ulcérations, à bords déchiquetés, tout à fait superficielles et agglomérées comme les vésicules auxquelles elles ont succédé. Tantôt le contenu des saillies vésiculeuses est devenu trouble, lactescent, et l'on constate l'existence de véritables vésico-pustules, plus volumineuses, et comme prêtes à se rompre sous la pression du liquide séro-purulent qu'elles renferment. Dans le premier cas, la rupture des vésicules s'est produite sans que leur contenu ait subi la transformation granulo-graisseuse, et il n'en est résulté tout d'abord qu'une simple desquamation épithéliale. Dans le second, au contraire, le liquide intravésiculaire a éprouvé cette modification, et lorsque la vésicule se rompra, il restera à sa place un véritable ulcère. Il va sans dire que ces différentes formes peuvent se trouver réunies et qu'elles ne changent en rien le fond de la maladie.

Ainsi constitués, les désordres vont toujours en s'aggravant, surtout si un traitement rationnel n'intervient en temps opportun. Les ulcérations s'accroissent et gagnent en superficie jusqu'à se confondre ; en certains points elles augmentent aussi de profondeur, attaquent par places les couches sous-jacentes de la cornée, ce qui constitue un ulcère rongeant réel, avec tous les symptômes propres à cette maladie. Les lésions et les troubles locaux deviennent alors tellement importants et tellement graves que nous les étudierons plus loin d'une façon spéciale sous le titre de complications.

En résumé, il résulte de cette étude que l'on pourrait établir quatre périodes dans l'évolution aiguë de cette affection : 1° une période d'invasion caractérisée par la fièvre et les symp-

Digitized by Google

tômes généraux qui l'accompagnent; 2° une période d'éruption, marquée par l'apparition d'un plus ou moins grand nombre de saillies vésiculeuses; 3° une période de suppuration; le contenu des vésicules, de limpide qu'il était, devient séro-purulent; 4° une période de desquamation et d'ulcération: les vésico-pustules se rompent et laissent à leur place de petits ulcères superficiels.

A l'appui de la description précédente nous citerons deux observations que nous avons recueillies personnellement, et nous dirons quelques mots de la nature de la maladie.

Observation I. — Joséphine T... âgée de 51 ans, d'une bonne santé habituelle, se présente le 10 septembre 1879 à la clinique de M. Galezowski.

La malade raconte qu'elle tousse depuis deux semaines environ. Mais, il y a cinq jours, elle a été prise de mal de gorge et en même temps elle a ressenti un violent frisson dans la soirée du 6 septembre. Nuit agitée, insomnie.

Le lendemain il lui survint quelques vomissements bilieux et des nausées avec soif vive, inappétence complète, faiblesse générale et courbature qui la forcèrent à garder le lit.

Le 8 septembre, c'est-à-dire avant hier, elle a éprouvé des maux de tête violents et a ressenti des picotements et des élancements dans l'œil gauche, qui est devenu très enflammé. Depuis leur apparition, les douleurs céphaliques, sans diminuer d'intensité, se sont fixées dans la région temporale et circumorbitaire du côté gauche : elles s'exaspèrent la nuit et empêchent la malade de dormir.

Aujourd'hui 10 septembre, nous constatons encore des signes manifestes de fièvre et d'embarras gastrique, bien que la malade accuse une amélioration sensible dans son état général. La soif a un peu diminué, mais la langue est pâteuse, l'appétit nul, la peau est chaude, le pouls est fréquent, à 90 pulsations. T. 38°, 7.

L'œil gauche est atteint d'entropion et est le siège de vives souffrances qui se traduisent par une sensation de brûlure et de cuisson. En ouvrant de force les paupières qui le recouvrent, on note une vascularisation considérable de la conjonctive; la photophobie est très marquée. La cornée est transparente; en l'examinant à la loupe on distingue un groupe de cinq ou six vésicules situées à sa partie interne et longeant son bord sclérotical. Une autre élevure vésiculeuse se voit isolément vers la partie supérieure de cette membrane. Ces saillies sont hémisphériques, plus petites qu'un grain de millet; elles sont parfaitement limpides et ne révèlent leur

Digitized by Google

présence à l'œil nu que par l'aspect rugueux qu'elles donnent à la cornée au niveau de leur agglomération.

En présence de ces symptômes, M. Galezowski porte le diagnostic suivant :

Herpès fébrile de la cornée gauche, entropion spasmodique, et prescrit pour traitement l'application de cinq sangsues à la tempe gauche; l'instillation, le matin, d'une goutte d'un collyre au sulfate d'atropine. Porter des lunettes, teinte foncée, en forme de coquille. Un purgatif salin, sulfate de magnésie, 30 grammes ; laver les yeux à l'eau de laitue chaude. Prendre chaque soir un paquet de sulfate de quinine, 30 centigrammes.

Le 13, les symptômes généraux ont cessé ; les symptômes locaux sont à peu près les mêmes. Continuer le traitement, et pommade au précipité jaune; paquets de sulfate de quinine.

Le 16, légère érosion de la cornée, l'entropion a disparu ; la rougeur de la conjonctive a diminué. La malade elle-même constate qu'elle va beaucoup mieux.

Le 20, vascularisation de la conjonctive et larmoiement moins intenses ; la cornée est légèrement troublée.

Le 26, guérison complète ; cependant la cornée n'a pas retrouvé toute sa transparence.

Observation II. — Homme de 27 ans, toujours bien portant. Nous ne retrouvons dans ce malade aucune trace de manifestations dartreuses ou rhumatismales.

Vers la fin du mois d'août il a été pris de bronchite. Quelques jours après, un violent frisson, accompagné de nausées, d'anorexie et de courbature, le força d'interrompre son travail. En même temps il ressentit aux mains, à la cuisse gauche, au front et à la face comme des démangeaisons et des picotements, et il ne tarda pas à s'apercevoir que ces différentes régions devenaient le siège d'une éruption de boutons. Pour caractériser cette éruption, hâtons-nous de dire qu'actuellement on en retrouve encore des traces manifestes, notamment à l'aile droite du nez, où l'on distingue nettement plusieurs vésicules d'herpès réunies en groupe, recouvertes de croûtes jaunâtres et en voie de dessiccation. Sur les autres parties atteintes on constate des plaques rougeâtres, entourées d'un liseré épidermique mince, sec, irrégulier, à bords demi soulevés. Le mouvement fébrile qui accompagna ces manifestations cutanées devint assez intense pour forcer le malade à garder lit du 2 au 5 septembre.

C'est dans le courant de cette période fébrile qu'un matin le malade se réveilla en remarquant que l'œil droit était collé et que la vue était trouble de ce côté. Il ressentait en outre dans cet œil une

Digitized by Google

douleur irritante semblable à celle que produirait la présence de graviers. La conjonctive était très rouge et très enflammée, les mouvements du globe oculaire très pénibles.

Cependant, sans cette gêne du côté de la vision et sans de violents maux de tête qui se déclarèrent en même temps, le malade ne ressentirait aujourd'hui aucun malaise général. La fièvre a disparu, l'appétit est revenu; mais notre homme y voit de moins en moins et souffre considérablement de son œil et de la région frontale péri-orbitaire, voilà pourquoi il se présente à la consultation (11 septembre 1879).

Tout s'est localisé. La conjonctive oculaire du côté droit présente une rougeur inflammatoire très intense; une sécrétion muco-purulente obscurcit le champ de la vision; des mucosités restent adhérentes aux cils et remplissent l'angle interne de l'œil; la photophobie est considérable. La cornée a perdu sa transparence, elle est trouble et blanchâtre dans sa partie inférieure et interne.

A ce niveau on constate facilement à l'œil nu et plus manifestement avec une loupe l'existence de quatre ou cinq pustules distendues par un liquide opalescent; de plus, on remarque en bas, à un millimètre environ de ces saillies, mais sur la conjonctive, deux ou trois éminences vésiculeuses un peu plus volumineuses, mais transparentes.

A l'angle de la mâchoire inférieure du côté droit il existe un ganglion tuméfié du volume d'une petite noisette, et à la pression du doigt on découvre en avant de l'oreille, au-dessous de l'arcade zigomatique, une nodosité douloureuse qui n'est autre chose que le ganglion pré-auriculaire engorgé.

Traitement.— Instiller trois gouttes par jour d'un collyre au sulfate neutre d'atropine; pommade au précipité jaune matin et soir. Prendre chaque soir un paquet de sulfate de quinine, de 30 centigrammes. Eau de Vichy aux repas.

15 septembre. Aucune amélioration; les vésico-pustules situées sur la cornée se sont rompues; il reste à leur place de petits ulcères peu étendus, peu profonds, à bords irréguliers; ils ont une tendance manifeste à se réunir et à ne former qu'une seule et même ulcération. Les vésicules qu'on avait aperçues sur la conjonctive ont disparu sans laisser de traces.

L'aspect de la cornée est plus terne et plus trouble que les jours précédents, et la vascularisation de la conjonctive semble plus considérable. Sensibilité extrême à la la lumière; larmoiement abondant.

On prescrit un purgatif salin et l'application d'un bandage compressif. Pommade au précipité jaune.

Le 17, légère amélioration, excessive dilatation de la pupille, les ulcérations sont restées stationnaires.

Digitized by Google

On cesse les gouttes d'atropine, qu'on remplace par l'instillation de deux gouttes d'un collyre à l'ésérine (0gr,02 de sulfate neutre d'ésérine pour 10 grammes d'eau distillée).

Le 20, il s'est produit un changement appréciable. La pupille est encore fortement dilatée; la vision est toujours peu nette, mais il existe moins de photophobie. La conjonctive est beaucoup moins injectée. La cornée a un aspect plus brillant, les tâches blanchâtres diminuent. Les ulcères se cicatrisent, il ne reste plus qu'une étroite et superficielle érosion.

On se borne à continuer le traitement.

Le 25, la guérison est complète; à peine distingue-t-on encore quelques points grisâtres sur la cornée.

Pendant toute la durée du traitement on n'a pas discontinué l'usage du sulfate de quinine.

L'observation qui va suivre a été recueillie par le Dr Guinoiseau :

Observation III. — Louise S..., âgée de 44 ans, demeurant à Cheury (Seine-et-Marne), exerçant la profession de journalière. Les antécédents morbides sont nuls, la malade a joui jusqu'à présent d'une bonne santé habituelle, lorsque le 9 août dernier elle a été prise de courbature, avec fièvre, qui l'a obligée à quitter son travail.

Les jours suivants, la malade a eu de la céphalalgie, des frissons et un malaise général. Perte d'appétit, chaleur intense de la peau. La langue était blanche, la bouche pâteuse. Ces symptômes ont persisté le 10, le 11 et le 12.

Le 13, la céphalalgie, le frisson et le malaise ont considérablement diminué, et le même jour la malade s'est aperçue qu'elle souffrait de l'œil droit. Il y avait photophobie, sensation de graviers dans l'œil droit. En même temps il y avait injection vive de la conjonctive palpébrale et bulbaire. Ces symptômes ont été en augmentant pendant trois jours ; pendant les huit jours suivants la malade a continué à souffrir, mais les douleurs et la rougeur étaient moins intenses.

Elle nous arrive aujourd'hui, 23 août, au onzième jour de la maladie de l'œil. L'état général de la malade est bon; les symptômes fébriles ont disparu; elle a 37°,8 de température axillaire; la langue est encore un peu blanche.

Nous trouvons l'œil droit dans l'état suivant :

Il y a rougeur des conjonctives palpébrales; la conjonctive bulbaire est injectée, mais d'après la malade elle le serait moins que ces jours passés.

Digitized by Google

L'état de la cornée présente un intérêt tout particulier. Dans la moitié interne de la cornée, et plus particulièrement vers le centre, on observe à sa surface une série de petites ulcérations analogues à des piqûres d'épingles. Ces ulcérations ressemblent en tous points aux ulcérations qui succèdent aux vésicules d'herpès. Quelques ulcérations sont disséminées; un plus grand nombre est réuni en groupe de cinq ou six.

Traitement. — 0gr,40 de sulfate de quinine en quatre paquets, de plus, insufflation de sulfate de quinine à la surface de la cornée.

L'insufflation de la poudre de sulfate de quinine dans l'œil a provoqué des douleurs intenses et de la conjonctivite, ce qui nous obligea de la suspendre dès le lendemain, pour soumettre la malade au traitement par le bandage compressif. Sous l'influence de ce seul moyen, un mieux sensible s'est déclaré, la malade ne souffre point, l'œil n'est point rouge, et aujourd'hui, 30 septembre, nous n'avons pu constater qu'une légère ulcération superficielle en voie de cicatrisation.

D'après tout ce qui précède, on voit qu'il existe incontestablement un lien de parenté intime entre l'herpès fébrile en général et l'herpès fébrile de la cornée. Cette dernière affection n'est qu'une dérivation directe de la première, ou plutôt elle n'en est qu'une manifestation particulière et localisée. Leur nature est identique.

Or, suivant certains auteurs, par la marche de ses symptômes, par son processus pathogénique, l'herpès fébrile proprement dit, envisagé abstraction faite du siège de l'éruption, se rapproche sensiblement des fièvres éruptives.

Morton, dans son *Synopsis febrium*, place cette maladie à côté de la fièvre varioleuse; dans leur *Abrégé pratique des affections de la peau*, Cazenave et Schedel (1838) signalent les rapports qui existent entre l'herpès, la varicelle et la vaccine, rapports justifiés, selon eux, « non seulement par la lésion élémentaire, mais encore par la fièvre qui accompagne souvent ces affections et en fait de véritables maladies éruptives ». Comme nous le verrons, la marche des vésicules herpétiques de la cornée et l'évolution pathologique des pustules varioleuses de la conjonctive présentent, dans certains cas, une grande similitude. On peut donc établir un rapprochement entre les fièvres éruptives et l'herpès cornéen.

Digitized by Google

D'autre part, sous la dénomination de fièvre herpétique M. Parrot réunit plusieurs états morbides mal définis, tels que la fièvre éphémère, la synoque, l'embarras gastrique fébrile, la fièvre angioténique et l'angine herpétique de M. Gubler, et range aussi cette maladie parmi les fièvres éruptives. D'après ce professeur, ces divers états morbides ne sont que des manifestations d'une maladie unique qui, suivant la constitution médicale et les prédispositions individuelles, se localise sur tel ou tel organe et présente un ensemble de symptômes en rapport avec cette localisation spéciale.

L'herpès fébrile cornéen, tel que nous l'avons décrit, se prête merveilleusement à l'application de ces vues théoriques.

M. Hardy et la plupart des auteurs pensent que l'herpès fébrile est habituellement symptomatique, sans nier toutefois la possibilité d'une éruption herpétique fébrile essentielle. Lorsque ce phénomène pathologique se développe dans le cours d'une maladie, il ne s'accompagne pas de symptômes généraux ; on n'observe pas de recrudescence fébrile ni d'aggravation de la maladie préexistante. Mais il est des circonstances où les faits ne sont pas aussi tranchés et où il est très difficile de reconnaître si la fièvre est due à l'herpès ou à une autre maladie dont l'éruption herpétique ne serait qu'un symptôme. Lorsque l'herpès fébrile de la cornée se développe à l'occasion d'un coryza, d'une simple bronchite, par exemple, l'incertitude est grande, parce qu'il y a coïncidence dans l'apparition des phénomènes morbides et complexité dans leur succession. Un grand nombre de cas que nous avons observés rentrent dans cette catégorie, ainsi que le fait suivant, recueilli par M. Chapel :

Observation IV. — J... M..., 45 ans, cordonnier, se présente à la consultation le 1er octobre 1879.

Il y a deux ans, il a été traité pour un abcès de la cornée gauche dont il a été entièrement guéri et dont il ne reste aucune trace apparente.

Le dimanche 28 septembre il fut pris de frisson vers 5 heures du soir et il ressentit un malaise général qui l'obligea de se coucher. Sommeil agité ; sueurs nocturnes.

Digitized by Google

Le lendemain, 29 septembre, il se réveilla avec un mal de gorge assez intense, que M. Galezowski attribue à une éruption vésiculeuse sur le pharynx. Fièvre et anorexie; grande lassitude ; céphalalgie.

Le jeudi suivant, 2 octobre, l'œil gauche est devenu rouge, larmoyant et douloureux ; ce jour-là le malade s'est aperçu que son mal de gorge avait diminué et même disparu; il remarqua en même temps que la fièvre avait cessé.

Aujourd'hui (6 octobre) on constate une vive inflammation de la conjonctive, et dans la partie inféro-interne de la cornée il existe un semis de vésicules formant un demi-cercle périkératique. Douleurs circumorbitaires très accusées, revenant par crises toutes les après-midi.

On peut attribuer la fièvre qui est survenue chez ce malade à la génèse de l'angine; mais on doit remarquer que la poussée vésiculeuse qui s'est produite du côté de la cornée s'est effectuée sans le moindre mouvement fébrile, ce qui semblerait indiquer que l'éruption a été plutôt l'effet ultime que la cause première de la pyrexie. Quelles que soient les interprétations, c'est à cette variété de cas que nous avons décrits jusqu'alors qu'on paraît pouvoir appliquer le nom d'herpès fébrile cornéen idiopathique.

DE L'HERPÈS FÉBRILE CORNÉEN SYMPTOMATIQUE.

Herpès fébrile de la cornée dans la pneumonie. — Nous voudrions passer immédiatement à des faits moins discutables, plus positifs dans leur valeur représentative ; mais nous allons encore nous trouver dans le domaine des faits litigieux.

Il y a quelques années, nous aurions pu affirmer que l'éruption herpétique qui apparaît dans la pneumonie franche constitue un phénomène simplement critique, et rappeler ces paroles de M. Gubler : « L'éruption herpétique des lèvres est si habituelle dans la péripneumonie, qu'il suffit de voir quelques groupes coïncider avec une rougeur vive des pommettes pour annoncer à distance une fluxion de poitrine. »

Aujourd'hui nous sommes bien loin du point de départ, surtout si l'on veut s'en rapporter à M. le Dr Lagout. Poussant à l'extrême l'essentialité de l'herpès fébrile, ce médecin

Digitized by Google

considère comme une maladie herpétique toute pneumonie dans le cours de laquelle cette manifestation de vésicules se produit sur les lèvres; il y aurait d'après lui une pneumonie herpétique comme il y a une angine herpétique.

Mais sans nous laisser entraîner par ces considérations spéculatives, nous dirons tout de suite que l'on rencontre dans certains cas de pneumonie non seulement l'herpès labialis, mais encore l'herpès conjonctival et cornéen, simultanément réunis.

Observation V. — M. F..., 34 ans, est pris le samedi 13 janvier 1877 d'une pleuro-pneumonie à droite, avec fièvre et point de côté.

Lundi 15, une éruption vésiculeuse se montre sur la lèvre supérieure droite et l'aile du nez. Cette éruption ne fut précédée d'aucun phénomène subjectif; mais en même temps qu'elle apparurent des douleurs dans la moitié droite du crâne et derrière l'oreille.

Le mardi 16, l'éruption gagne la racine du nez.

Le mercredi 17, elle se montre au côté interne de la paupière inférieure, sur le bord palpébral, au côté externe de la même paupière et sur la supérieure du même côté.

Le samedi 20, les croûtes ont succédé aux vésicules, elles sont jaunâtres, petites, adhérentes; au-dessous d'elles existe une petite tache rose.

Les paupières sont rouges, œdématiées; la conjonctive est enflammée; on voit quelques vésicules sur le globe oculaire. (Thèse de Paris: *de l'Herpès palpébral.*)

Observation VI. — Marie C..., âgée de 21 ans, est admise d'urgence, salle Saint-Jean, à l'hôpital Saint-Louis, service de M. le professeur Hardy, le 25 mars 1875.

Au moment de son entrée, la malade est sous le coup d'une fièvre intense; elle accuse une douleur du côté droit au niveau de l'hypocondre, un peu de mal de gorge et de la gêne de la respiration. A l'examen de la gorge, on ne constate rien d'anormal, si ce n'est une légère rougeur des amygdales.

A l'auscultation de la poitrine, respiration soufflante surtout à l'inspiration à la base du poumon droit, tant en avant qu'en arrière; résonnance exagérée de la voix; pas de matité, pas de râles, pas de crachats. Fièvre vive, T. 40°; 120 pulsations.

Le 26, l'examen de la poitrine donne à peu près les mêmes résultats qu'hier; le bruit de souffle est peut-être un peu plus accusé; légère submatité à la base du poumon droit, la voix est légèrement nasonnée. T. 39°,8, pouls 120.

Digitized by Google

Le 27, au matin, on constate une éruption d'herpès disposée en deux groupes, l'un sur la lèvre inférieure, l'autre sur la lèvre supérieure. Les vésicules occupent le bord libre des lèvres, empiétant un peu sur la face cutanée. T. 38°,9. Légère conjonctivite à droite, probablement due à une éruption de quelques vésicules d'herpès développées sur le bord libre de la paupière inférieure, au niveau de l'angle externe de l'œil. T. 37°,2, pouls 90.

1er avril. La conjonctivite accusée il y a 3 jours a très sensiblement diminué; les vésicules qui occupaient l'angle externe de l'œil droit sont remplacées par une petite croûte noirâtre. Aux lèvres plus de vésicules, mais croûtes brunes; aucune nouvelle éruption ne s'est produite, la malade est complètement apyrétique.

Quelques jours après l'examen de la poitrine ne revèle aucune altération. Marie C... demande à partir en convalescence. (Thèse de Paris : *de l'Herpès fébrile.*)

Comme l'herpès labialis est l'éruption vésiculeuse la plus fréquente dans la pneumonie; comme elle est de règle, pour ainsi dire, dans cette affection, lorsqu'il y a manifestation éruptive, et comme d'un autre côté l'attention est surtout absorbée par l'importance de la maladie principale, il n'est pas étonnant que des cas analogues à ceux que nous venons de rapporter aient été passés sous silence, d'autant plus qu'ils sont exceptionnels. Aussi ne tirons-nous de ces faits qu'une conséquence restreinte et de forme hypothétique.

Cependant, d'après Horner, ces exemples seraient loin d'être aussi rares. Observant sur un assez grand nombre de malades atteints d'affections catarrhales des voies respiratoires, il a vu l'herpès cornéen survenir seul chez sept d'entre eux, et chez trente et un cette éruption a coïncidé avec l'herpès labialis et nasalis. Dans ces trente-huit cas, l'éruption vésiculeuse a toujours fait son apparition au moment où la maladie avait atteint son apogée. (Horner, *loc cit.*)

Rapport de l'herpès fébrile de la cornée avec la menstruation. — L'on sait depuis longtemps que l'établissement, la perturbation et la disparition de cette importante fonction physiologique s'accompagnent fréquemment de désordres pathologiques variés qui ont pour siège l'organe de la vision.

Digitized by Google

On a vu survenir à chaque époque menstruelle des poussées de blépharite, de kérato-conjonctivite; l'iritis, l'irido-choroïdite, l'atrophie choroïdienne supplémentaires des règles ont été signalées à la suite de la suppression, de l'irrégularité de l'écoulement menstruel. La ménopause peut également donner lieu à différentes affections oculaires qui atteignent tantôt les membranes externes, tantôt les parties internes du globe oculaire.

En second lieu, l'influence de la menstruation sur les éruptions herpétiques est de notion vulgaire : « Plusieurs femmes (Brierre de Boismont) sont averties de l'approche de leurs règles par des éruptions de vésicules, de pustules. » M. Danlos ne croit pas devoir insister sur l'éruption d'herpès dans la coïncidence avec les menstrues; c'est, d'après lui, un fait tellement connu que quelques médecins appellent même cette éruption *herpès menstruel*. Dans un travail intéressant sur l'herpès guttural en général, et principalement dans ses rapports avec la menstruation, M. Bertholle arrive aux mêmes conclusions.

Nous trouvons donc chez la femme une double prédisposition à la maladie fébrile cornéenne, puisque les accidents menstruels l'exposent d'une part aux affections oculaires et d'autre part aux éruptions herpétiques.

Observation VII. — Mme P... du Loroux (Loire-Inférieure), est âgée de 26 ans; elle paraît jouir d'une bonne constitution et a toutes les apparences de la santé. Depuis qu'elle est mariée jamais elle n'a été malade et elle a deux enfants bien portants. Ses règles ont apparu vers l'âge de 15 ans, elles ont toujours été régulières et faciles.

L'écoulement dure en moyenne trois jours et s'établit sans provoquer de malaise. Depuis deux ans, cependant, la malade a remarqué qu'à chaque époque, un peu avant que les règles ne viennent, elle ressent un picotement, une chaleur incommodes; en même temps se manifeste unpe u d'hyperhémie avec tuméfaction du bord ciliaire des paupières.

Puis, l'éruption des règles se faisant, tout disparaît peu à peu, tout s'apaise; il est à remarquer que les poussées de blépharite se font tantôt à gauche, tantôt à droite, mais elles coïncident toujours

Digitized by Google

avec les époques. La dernière fois, au moment de ses règles, 22 janvier, Mme P... constata que le picotement qu'elle ressent périodiquement chaque fois n'était pas borné cette fois-ci aux paupières; la sensation qu'elle éprouvait lui avait fait croire qu'elle avait reçu un grain de sable dans l'œil. Le besoin de cligner les paupières se faisait sentir plus fréquent qu'à l'état normal. Dès le lendemain apparut un peu de photophobie avec larmoiement. C'est alors qu'elle se présente à la clinique. A l'examen de l'œil on peut constater que quelques vésicules s'étaient développées sur le limbe de la conjonctive à l'union de la sclérotique et de la cornée. Tout autour, la muqueuse était légèrement injectée et gonflée. Pour favoriser la rupture des vésicules et hâter la guérison, la pommade à l'oxyde jaune fut employée, et le surlendemain la rougeur commençait à s'effacer, et bientôt les petites ulcérations qui succédèrent à la rupture des vésicules se réparèrent sans laisser de traces.

Cette dernière observation a été empruntée à la thèse de Lerat (1878); dans ce même travail sont rapportées des observations de catarrhe conjonctival chronique invétéré, avec poussées aiguës à l'époque des règles, de même que des kératites ulcéreuses survenant dans les mêmes circonstances.

Ce sont là des affections oculaires de nature exanthémateuse, liées à la menstruation et coïncidant, du reste, avec des éruptions cutanées qui reconnaissent la même cause.

L'observation suivante est empruntée au *Recueil d'ophtalmologie* (octobre 1878); elle est due à M. Despagnet, chef de clinique de M. Galezowski :

Observation VIII. — Mme T... agée de 32 ans, d'une bonne constitution, toujours bien réglée, n'a jamais souffert des yeux, lorsqu'à la suite d'une chute dans l'escalier, le 12 août 1878, elle a vu apparaître ses règles avec une abondance inusitée.

Des pertes considérables, de même que la secousse de la chute, amenèrent vers le 18 août des accès de fièvre assez intenses, qui l'obligèrent de garder le lit pendant cinq à six jours (du 18 au 24 août).

Elle eut à la suite quelques boutons d'herpès à la lèvre supérieure, à la moitié gauche de cette lèvre; et en même temps son œil gauche devenait un peu rouge et douloureux dans ses mouvements. Par moments, elle éprouvait dans cet œil la sensation d'un corps étranger et une photophobie intense.

Vers le 30 août la malade perdait encore beaucoup de sang; mais

Digitized by Google

depuis l'écoulement a diminué graduellement et il a presque cessé depuis le 2 septembre.

Au moment où elle se présenta à la consultation du 4 septembre nous avons pu constater l'état suivant : les paupières étaient légèrement enflées et à demi fermées, le globe de l'œil offrait une injection périkératique de moyenne intensité. La cornée présentait à sa partie centrale et un peu supérieure une ulcération large, irrégulière, tout à fait superficielle, qui avait beaucoup de ressemblance avec une érosion. L'œil est un peu sensible au toucher, mais il n'y a pas de douleurs péri-orbitaires.

Les circonstances dans lesquelles la maladie a pris naissance et sa concomitance avec les boutons d'herpès labialis nous permettent de poser le diagnostic d'herpès fébrile de la cornée avec ulcération consécutive.

Le traitement que l'on prescrit se compose de lotions chaudes, d'une lotion boratée et de l'application d'un bandage compressif en permanence. Dès le sixième jour on constate déjà une amélioration très notable ; mais le huitième jour on voit apparaître une très grande injection périkératique, ce qui nécessite l'application de sangsues à la tempe, puis on reprend la compression de l'œil. Cette déplétion sanguine a eu les conséquences les plus heureuses : l'amélioration était presque instantanée, tous les accidents se sont amendés rapidement, et le 27 septembre la guérison était presque complète.

Observation IX. — Mademoiselle Marie L..., âgée de 26 ans, a toujours joui d'une bonne santé habituelle, bien qu'elle paraisse d'une constitution lymphatique. Ordinairement bien réglée.

Dans le commencement du mois d'août 1879 elle a été obligée de faire un long voyage en chemin de fer. Pendant le trajet il lui survint un écoulement sanguin qu'elle attribua à l'apparition de ses règles, bien que ce ne fût pas pour elle exactement l'époque du flux menstruel. A la suite de vives contrariétés l'écoulement s'arrêta, et elle éprouva brusquement des frissons, de la fièvre et de la courbature, en un mot un malaise général qui dura presque huit jours, jusqu'au 10 août.

C'est alors qu'elle ressentit dans l'œil gauche des douleurs irradiantes, des élancements, puis, un peu plus tard, une sensation de brûlure intolérable due à l'inflammation de la conjonctive.

Soignée par un médecin du pays, elle fut soumise au traitement suivant : application de sangsues à la tempe gauche, purgatif salin, cataplasmes de fécule de riz sur l'œil et collyre au sulfate de zinc.

Au bout de trois semaines, vers le 4 septembre, elle revint à Paris sans être entièrement guérie de son affection oculaire, mais ne se ressentant plus d'aucun malaise général.

Digitized by Google

La malade se présente à la clinique le 25 septembre. Elle raconte que cette fois-ci ses règles ont tardé à venir. L'écoulement, très peu abondant, dura deux jours à peine, du 14 au 16 septembre.

C'est vers cette époque qu'elle fut prise de nouveau d'un malaise général analogue à celui qu'elle a accusé précédemment : frisson, fièvre, peu d'appétit, courbature. fréquentes envies de vomir, céphalalgie intense et sueurs nocturnes,

Ces troubles dans la santé générale ont débuté le 17 septembre et se sont prolongés jusqu'au 22.

Pendant cette période de pyrexie il est survenu sur le front, au milieu du sourcil, et sur la joue du côté gauche, ainsi que dans les deux narines, une éruption vésiculeuse dont on constate encore aujourd'hui la présence. Des croûtes jaunâtres recouvrent les vésicules, qui reposent sur une base rouge, arrondie, en groupes confluents.

De plus l'œil gauche est le siège d'une photophobie intense. La conjonctive est médiocrement injectée ; mais sur la cornée, vers le bord interne, on remarque trois petites saillies agglomérées d'un liquide trouble et opalin, mais distinctes par un sommet triacaminé.

En avant du tragus, on sent à la pression que le ganglion pré-auriculaire est tuméfié.

On ordonne comme traitement d'instiller alternativement matin et soir une goutte d'un collyre à l'ésérine et d'un collyre à l'atropine. Prendre un paquet de sulfate de quinine, 0gr,40 chaque soir.

Le 27, les troubles dyspeptiques sont revenus. La conjonctive est plus enflammée; les abcès cornéens sont plus apparents et plus distendus; la cornée est blanchâtre dans sa partie correspondante.

Quant aux vésicules herpétiques disséminées sur la moitié gauche de la face, elles sont en voie de cicatrisation. A l'intérieur des narines, elles ont laissé à leur place des excoriations recouvertes de croûtes noirâtres. On observe en outre un engorgement polyganglionnaire très accusé, occupant la région mastoïdienne et le tiers supérieur de la surface du sterno-cléido-mastoïdien.

On prescrit le sirop d'iodure de fer à l'intérieur et la pommade au précipité jaune localement. On enjoint de continuer surtout l'usage du sulfate de quinine.

Le 30, amélioration légère. Les symptômes locaux ont peu varié. — On prescrit l'application d'un bandage compressif.

3 octobre. Diminution de la rougeur de la conjonctive, photophobie presque nulle; les lésions cornéennes ont à peine laissé comme traces quelques taches perlées. — Guérison.

Ainsi donc, les troubles de la menstruation, les phénomè-

Digitized by Google

nes généraux qui forment le cortège de l'herpès cornéen conservent, ici encore, la physionomie habituelle qu'ils présentent encore dans les autres variétés d'herpès.

Et de plus nous pouvons ajouter que dans ces circonstances l'herpès cornéen semble jouir de la même influence critique que les herpès siégeant sur la face, le pharynx ou sur les organes génitaux.

En un mot, il y a dans ces différents cas même processus morbide et même résultante des forces pathogéniques.

Mais, si l'on tient compte de la relation intime qui existe entre la menstruation et la lactation, il ne répugne pas d'admettre comme corollaire que l'herpès fébrile cornéen se produise lorsqu'une cause quelconque vient à troubler la sécrétion lactée. L'herpès fébrile proprement dit, c'est-à-dire abstraction faite du siège des vésioules, a été maintes fois observé dans ces circonstances, et nous croyons que l'on peut sans témérité pousser l'analogie du raisonnement jusqu'à penser que la maladie cornéenne se développe dans les mêmes conditions.

L'observation suivante est en complète harmonie avec cette manière de voir :

Observation X. — Mme X... est accouchée, il y a six semaines, d'un enfant qu'elle a nourri au sein pendant les huit jours qu'il a vécu. Le 17 juin, à la suite du chagrin qu'elle ressentit de la perte de son enfant, elle fut prise de frisson, de fièvre et d'un malaise général avec perte d'appétit. Il lui est survenu aux lèvres une éruption de boutons qui a disparu, en laissant des plaques cicatricielles rougeâtres encore visibles. Cet état fébrile dura jusqu'au 25 juin environ. Pendant ce temps la sécrétion lactée s'est arrêtée.

Aujourd'hui, 2 juillet, la malade se plaint de son œil droit, qui est très enflammé et qui ne peut supporter la lumière. La conjonctive est fortement hyperhémiée, la cornée a perdu sa transparence dans sa partie supéro-interne, où elle est grisâtre, trouble, dépolie et parsemée de petites ulcérations superficielles assez semblables à des piqûres d'aiguille réunies en groupe. Une ulcération principale, plus profonde, à bords déchiquetés, se voit vers le centre de la cornée. Douleurs circumorbitaires intenses.

Traitement. — Purgatif salin ; instiller alternativement une

Digitized by Google

goutte d'un collyre à l'atropine et d'un collyre à l'ésérine, paquets de sulfate de quinine; bandage compressif.

Incontestablement il s'agit ici d'un herpès cornéen fébrile arrivé à la période ulcérative; l'éruption vésiculeuse qui s'est produite sur les lèvres l'indique aussi bien d'ailleurs que la disposition spéciale des points en voie de desquamation sur la surface cornéenne.

De l'herpès fébrile cornéen dans la fièvre intermittente. — Nous avons constaté souvent une éruption herpétique cornéenne consécutive à des accès de fièvre intermittente. Cette constatation fut même le point de départ de nos investigations. Sur près de 40 cas d'herpès fébrile cornéen qu'il nous a été donné d'observer cliniquement, nous avons reconnu qu'un tiers au moins des malades atteints de cette affection était tributaire de la pyrexie paludéenne. Il est clair que nous ne cherchons pas à faire de la statistique avec un chiffre aussi restreint. Nous ajouterons que le type de la fièvre intermittente se rencontrait rarement dans toute sa netteté pathologique. Mais, comme Trousseau nous l'a appris, la malaria a bien des degrés, et le masque qu'elle porte quelquefois lui communique bien des aspects variés. Pourtant, nous ferons remarquer que dans tous les cas auxquels nous faisons allusion l'on pouvait, à juste titre, accorder le nom de fièvre intermittente à l'état morbide que les malades accusaient : chez tous il y avait périodicité dans les accès fébriles. De plus, nous n'avons rangé dans cette catégorie absolument que les sujets qui avaient subi antérieurement une atteinte bien avérée de l'affection palustre: tantôt des commémoratifs précis, un diagnostic porté par un médecin, un traitement suivi au sulfate de quinine, nous révélaient la nature du mal préexistant; tantôt des symptômes manifestes nous démontraient la réalité de la maladie.

Enfin, parmi les faits de ce genre que nous avons recueillis nous ne citerons que les plus caractéristiques.

Observation XI. — Le nommé M..., chef de train, âgé de 29 ans, ancien soldat d'Afrique, est depuis une dizaine d'années sujet

Digitized by Google

à des accès de fièvre intermittente qui lui reviennent périodiquement vers le mois d'août. Il souffre de la vue pour la quatrième fois. Il déclare que le début de l'affection oculaire a toujours été le même et a toujours coïncidé avec le retour de sa pyrexie.

C'est ainsi qu'en août 1878, pour ne citer que le cas le moins ancien, il fut soumis pendant six semaines aux atteintes répétées d'une fièvre intense, suivie de transpirations abondantes, qui le força d'interrompre son travail. En même temps, l'œil droit devint le siège d'une vive inflammation. Le médecin de la compagnie le traita pour une fièvre intermittente et lui prescrivit le sulfate de quinine, en même temps qu'il combattait l'affection oculaire par l'application de sangsues et par les collyres.

Aujourd'hui, 8 septembre 1879, le malade raconte qu'il a éprouvé, depuis trois semaines et plusieurs fois par semaine, des frissons suivis de chaleur et de sueurs, qui ne lui laissent aucun doute sur le retour de son ancienne maladie fébrile. Les accès ne sont pas toujours très réguliers dans leur réapparition, et de plus ils varient souvent d'intensité; mais ils n'en sont pas moins des manifestations irrécusables de l'infection palustre.

Après un accès plus violent que les autres, le malade se réveilla, le 29 août, en ressentant de vives douleurs dans la tête et dans l'œil gauche, qui lui parut très rouge et très enflammé. Le médecin de la compagnie lui prescrivit à nouveau l'application d'un vésicatoire derrière l'oreille, un purgatif salin et des paquets de sulfate de quinine.

Les accès fébriles sont depuis moins fréquents et semblent vouloir disparaître; mais l'œil est fortement atteint; les douleurs circumorbitaires s'exaspèrent pendant la nuit; la photophobie est très accusée et la conjonctive est très vascularisée; la cornée est trouble en certains points, surtout vers sa partie externe et supérieure. A la loupe on observe à ce niveau un groupe de petites vésicules opalescentes situées le long du limbe de la cornée; vers la partie centrale, la surface cornéenne est dépolie, érodée, et on remarque une légère ulcération superficielle, à bords irréguliers.

On prescrit de continuer l'usage du sulfate de quinine et d'instiller quatre fois par jour une goutte d'un collyre à l'atropine. Pommade au précipité jaune. Porter des lunettes teinte foncée.

Du 8 au 17 septembre rien à signaler, si ce n'est une diminution de fréquence et d'intensité dans les accès fébriles.

Le 19, la fièvre intermittente a cessé. Les maux de tête ont diminué; la conjonctive est moins enflammée. L'ulcération cornéenne est restée stationnaire; les vésicules ont disparu, mais à leur place il reste une petite surface desquamée. La photophobie est toujours très intense.

Digitized by Google

On ordonne un collyre à l'ésérine et l'application d'un bandage compressif. Continuer les paquets de quinine, trois par jour.

Le 25, amélioration sensible ; la photophobie a diminué ; la céphalalgie ne se fait plus sentir qu'à de rares intervalles. Les ulcérations sont en voie de cicatrisation et la cornée reprend sa transparence. Quelques jours après, guérison complète.

Observation XII. — Homme de 49 ans, joaillier. A parcouru pour les soins de son commerce le littoral de la Méditerranée, notamment l'Algérie et la Grèce, où il a séjourné plusieurs années.

Il y a deux ans, en 1877, il fut obligé de rester à Londres pendant trois mois, retenu par une fièvre intermittente grave, qui dura des premiers jours d'avril au commencement de juillet. Les accès fébriles furent d'abord biquotidiens ; mais sous l'influence d'un traitement énergique au sulfate de quinine à haute dose (1gr,50 à 2 gr. par jour), le nombre des atteintes diminua. Vers la fin de sa maladie il fut pris d'une inflammation qui atteignit tour à tour les deux yeux : une taie blanchâtre que l'on voit encore vers la partie externe de la cornée gauche témoigne de la gravité de cette affection oculaire.

De retour à Paris depuis onze mois, il n'a ressenti jusqu'à ces derniers temps que de vagues atteintes de fièvre ; on lui a fait des injections hypodermiques au bromhydrate de quinine qui l'ont beaucoup soulagé (prescriptions du Dr Maugras, 17 août 1879).

Le 25 août, il se présente à la clinique, parce qu'il ressent des maux de tête intolérables et que son œil droit est devenu larmoyant, douloureux dans ses moindres mouvements et qu'il ne peut supporter la lumière. La conjonctive est vivement enflammée, la cornée est trouble et offre dans sa partie interne, au niveau du méridien horizontal, un groupe de petites ulcérations étoilées, peu profondes, au nombre de quatre ou cinq, situées entre le bord sclérotical et le champ papillaire, en ligne demi-courbe.

En outre, on observe sur la lèvre supérieure et sur les ailes du nez de véritables vésicules d'herpès, recouvertes de croûtes jaunâtres. Le malade assure qu'il est sujet à de pareilles éruptions depuis qu'il est en proie à la fièvre intermittente.

D'après les antécédents, d'après la présence des vésico-pustules qui siègent sur la face et d'après la disposition des ulcérations cornéennes, il est aisé de reconnaître qu'il s'agit ici d'une affection herpétique de la cornée consécutive à des accès de fièvre intermittente. Aussi prescrit-on de continuer les injections hypodermiques au bromhydrate de quinine, d'instiller alternativement une goutte d'ésérine ou d'atropine (eau distillée 10 gr., sulf. n. d'atropine 0gr,02, collyre n° 1 — eau distillée 10 gr., sulf. n. d'ésérine 0gr,02, col-

Digitized by Google

lyre n° 2), l'application d'un vésicatoire volant à la tempe droite et l'usage d'un bandeau compressif. Quinze jours après l'institution de ce traitement, le malade était guéri de son affection oculaire.

Sans multiplier les exemples, nous nous bornerons à relater les deux faits suivants, dont nous devons la communication à l'obligeance de M. Galezowski, qui les a observés dans sa clientèle particulière.

Observation XIII. — M. X..., natif de la Guadeloupe, âgé de 36 ans, a été atteint, il y a quatre ans, de la fièvre intermittente. Les accès ont perdu graduellement de leur première intensité et de leur fréquence du début; mais ils reviennent périodiquement à chaque printemps. Depuis longtemps déjà, mais surtout depuis dix-huit mois qu'il habite Paris, le malade a remarqué que sa vue allait toujours en s'affaiblissant. Appelé à lui donner ses soins le 17 octobre 1878, M. Galezowski diagnostique une amblyopie toxique nicotinique.

Sous l'influence d'un régime hygiénique bien dirigé, l'acuité visuelle s'est notablement améliorée. Mais vers le mois de juin la fièvre intermittente fait sa réapparition. Les accès, d'abord assez violents, se succèdent avec irrégularité pendant deux septénaires; puis il survient à la face une éruption vésiculeuse qui semble modifier heureusement la marche de la pyrexie, en lui ôtant de son intensité. Mais à peine ce changement s'est-il opéré que le malade ressent une très vive inflammation dans l'œil droit (27 juin). La photophobie est considérable et les régions temporale et péri-orbitaire du côté droit sont le siège de souffrances intolérables. Sur la périphérie de la cornée on voit une série de petites vésicules rangées en cercle. La conjonctive est fortement injectée; l'iris fonctionne paresseusement.

Malgré un traitement énergique (saignées locales, vésicatoires, instillation d'ésérine et de duboisine), malgré l'emploi du bromhydrate de quinine à haute dose, la cornée s'ulcéra. D'abord presque linéaire, l'ulcération, faisant des progrès, prend une forme de croissant et occupe toute la partie interne de la membrane cornéenne. Depuis l'application d'un bandage compressif (5 juillet) elle semble rester stationnaire (19 août).

Enfin, après diverses alternatives d'amélioration et d'aggravation, la guérison de la cornée est obtenue (13 octobre). Mais il reste à l'endroit de l'ulcère une taie opaque, et à ce niveau l'iris est adhérent.

Observation XIV (résumée). — M. T..., 42 ans, demeurant à

Digitized by Google

Châtel (Maine-et-Loire), a ressenti pour la première fois, il y a deux ans, les atteintes de l'infection paludéenne. L'invasion du mal fut brusque, les accès furent violents et se répétèrent fréquemment pendant six mois consécutifs, en s'accompagnant de troubles fonctionnels variés. Les plus importants se manifestèrent du côté de l'encéphale, et à la suite de convulsions il s'établit une dilatation permanente de la pupille droite, avec chute de la paupière supérieure du même côté.

Ce malade, qui est en traitement à Paris depuis quelque temps, a été pris le 2 juin d'un frisson prolongé bientôt suivi de chaleur et de sueur. C'était le retour de la fièvre intermittente; à partir de ce jour jusqu'au 16 juin les accès revinrent régulièrement, avec une moyenne intensité.

Vers cette époque ils cessèrent rapidement, soit sous influence du traitement, soit à l'occasion d'une éruption herpétique qui se développa en quantité aux lèvres, aux ailes du nez, à la paupière inférieure gauche, et qui se propagea jusqu'à la cornée du même côté.

Les troubles oculaires provoqués par cette apparition de vésicules sur la membrane cornéenne s'accompagnèrent de phénomènes inflammatoires peu prononcés. Ils furent de courte durée et disparurent au bout d'une dizaine de jours.

Traitement. — Ésérine et atropine en instillation; vésicatoires volants.

Le 30 août, la fièvre intermittente fit un retour offensif et se manifesta par des attaques irrégulières, qui se succédèrent jusqu'au 17 septembre.

A ce moment, une nouvelle éruption d'herpès labialis et nasalis se produisit, mais sans atteindre cette fois les membranes oculaires. Depuis le 25 septembre les accès fébriles ne sont pas revenus.

Il n'y a rien d'étonnant à ce que l'on rencontre, à une certaine période de la fièvre intermittente, l'éruption herpétique de la cornée, si l'on songe que cette éruption est de même nature que l'herpès labialis, dont elle est quelquefois la compagne, et si l'on se rappelle la solidarité, la corrélation intime que nous avons établies entre les diverses manifestations de l'herpès fébrile. Ne sait-on pas, en effet, que la fièvre intermittente est l'une des maladies qui s'accompagnent le plus fréquemment de l'éruption d'herpès? Cette coïncidence a été notée par Hippocrate : *Febres in quibus ulcerantur labia fortassis intermittentes.* Actius émet la même opinion, en accordant de plus à cette éruption une valeur critique favorable :

Digitized by Google

In febricantibus assidue fiunt pustulæ circa labia et nasum, juxta febris solutionem. Enfin cette idée trouve sa confirmation dans les écrits de la plupart des auteurs qui se sont occupés soit de l'herpès, soit de la fièvre intermittente. Il nous suffira d'évoquer les noms de Griesinger, de Hertz, de Thévenot, de Gintrac, de Nepple surtout : tous décrivent un exanthème herpétique survenant dans la fièvre intermittente, apparaissant avec un à-propos discutable, décisif suivant les uns, équivoque suivant les autres, mais constituant néanmoins un épiphénomène fréquent.

Ici encore n'est-ce pas avec raison que nous avons, dans nos recherches, pris pour guide la comparaison des différentes variétés d'herpès fébrile, et tenté d'en opérer le rapprochement, pour démontrer la filiation nosologique de l'affection cornéenne que nous étudions ?

Aussi, tout en tenant un compte rigoureux des faits, tout en admettant que l'herpès symptomatique de l'infection paludéenne a pour siège de prédilection l'orifice buccal et l'orifice nasal, nous croyons-nous en droit d'affirmer que les vésicules herpétiques peuvent, dans ces mêmes conditions pathologiques, se développer sur la surface cornéenne et présenter la même valeur séméiologique.

Herpès fébrile de la cornée, suite de traumatisme. — Nous aurons recours aux mêmes procédés d'induction pour analyser le fait suivant. Assez complexe dans son ensemble, présentant une succession de phénomènes assez variés en apparence, au fond il nous paraît néanmoins reproduire fidèlement l'empreinte originelle qui caractérise la maladie cornéenne dont nous nous occupons.

Observation XV. — M. B..., 47 ans. Autrefois charpentier, actuellement marchand de vins. En 1876, il lui est tombé sur la jambe gauche une pièce de charpente qui détermina un vaste décollement de la peau et probablement une abrasion de la crête du tibia. La plaie guérit d'abord facilement ; mais plus tard elle se rouvrit et il se produisit un ulcère, avec suppuration intarissable. Comme les forces du malade allaient toujours en déclinant, l'amputation du membre fut jugée nécessaire et pratiquée par M. Mar-

Digitized by Google

chand, le 4 février 1879. Il survint après l'opération une fièvre qui ne dura que 3 ou 4 jours; puis tout rentra dans l'ordre et la cicatrisation suivit une marche rapide.

Cependant, vers le quatrième septénaire, au commencement d'avril, un mouvement fébrile intense se manifesta subitement, et en même temps quelques troubles gastriques éclatèrent. Ces symptômes morbides furent de courte durée; mais lorsqu'ils cessèrent l'œil gauche devint le siège d'une vive inflammation. M. Marchand prescrivit des purgatifs réitérés, un collyre à l'atropine, des compresses d'eau chaude, et tous ces accidents disparurent sans que la guérison du moignon fût entravée, puisque l'amputé pouvait marcher avec une jambe de bois sept semaines après l'opération.

Deux mois plus tard, dans le courant de juin, le malade souffrait d'un adéno-phlegmon qui occupait la région inguinale correspondant à la jambe amputée. Nouvelle intervention de M. Marchand et nouvelle opération.

Quelques temps après, vers le 6 juillet, le matin même où le malade essayait de sortir pour la première fois, il fut saisi d'un frisson intense, suivi de chaleur et de sueurs profuses, avec nausées et vomissements. Traitement au sulfate de quinine et purgatifs salins.

Comme la première fois, ces phénomènes fébriles se dissipèrent assez rapidement, mais leur terminaison fut marquée par l'apparition d'une inflammation considérable de l'œil gauche. Aujourd'hui on retrouve encore dans cet œil les traces cicatricielles d'un abcès cornéen, c'est-à-dire une taie opalescente située vers la partie interne de la cornée (Galezowski).

Il y a environ 12 jours, le malade a remarqué qu'il s'était formé un petit abcès dans le voisinage de la cicatrice qu'il porte dans l'aine gauche. L'abcès vint à percer, mais le lendemain une fièvre violente se déclara (8 septembre). Bien que la suppuration soit tarie, la fièvre revient chaque soir, précédée de frissonnement et accompagnée de sueurs; mais ces symptômes sont moins accusés qu'au début et tendent à disparaître.

Aujourd'hui, 20 septembre, le malade se plaint surtout de son œil droit, dont il souffre beaucoup depuis une semaine. Vascularisation intense de la conjonctive, cercle périkératique très développé; œdème des paupières; douleurs péri-orbitaires lancinantes et larmoiement continuel. La cornée est trouble, infiltrée, surtout dans sa moitié externe, où l'on remarque un groupe de trois ou quatre abcès saillants et superficiels. En même temps, on note sur la narine gauche et vers la commissure des lèvres quelques vésicules herpétiques confluentes en voie de dessiccation.

Traitement. — Paquets de sulfate de quinine, deux par jour, de 30 centigrammes chacun; instiller alternativement une goutte

Digitized by Google

des collyres d'atropine et d'ésérine ; 5 sangsues à la tempe droite. Bandage compressif.

Du 22 au 30 septembre, rien de particulier à noter. On continue le traitement, pommade au précipité jaune, purgatif salin et vésicatoire volant.

Le 2 octobre, les vésico-pustules ont disparu, laissant à leur place une surface irrégulière, large de 2 millimètres, dépourvue de son épithélium. A ce niveau la cornée est opacifiée. L'état général du malade est satisfaisant. L'appétit est bon et la fièvre ne revient plus.

Le 7, l'ulcération cornéenne s'est comblée ; mais la cornée n'a pas recouvré sa transparence.

Dans cette triple manifestation de troubles oculaires succédant avec persévérance à une affection traumatique continue, il est clair qu'il existe là une coïncidence plus que fortuite. Si l'on peut douter de la nature des deux premières atteintes, la troisième est tellement éclatante que toute obscurité disparaît. Ne peut-on pas rationnellement ranger ces accidents oculaires sous la dépendance d'une seule et même cause, et par cette cause n'est-il pas permis de les rattacher à la catégorie des phénomènes herpétiques que M. Verneuil a observés dans certains cas de traumatisme et qu'il a si bien décrits? D'après l'éminent professeur, le traumatisme est une cause pathogénique de l'herpès, comme il provoque l'érésipèle, le tétanos, ou tout autre accident des plaies.

Évidemment, dans le cas que nous venons de citer, il ne s'agit pas des deux premières variétés d'éruption herpétique établies par le savant chirurgien. Il ne saurait être question ici ni de l'herpès centrifuge qui se développe sur le trajet périphérique d'un nerf lésé, ni de l'herpès de voisinage qui se manifeste, par exemple, dans une amputation sur les lambeaux qui sont innervés par des rameaux nés au-dessus de la section.

Ces deux premières variétés appartiennent d'ailleurs au zona. Les travaux de MM. Charcot, Brown-Séquard, Mongeot, Couyba, Hybord établissent en effet que le zona est toujours lié à une irritation soit des nerfs sur lesquels siège l'éruption, soit des centres nerveux eux-mêmes.

Mais n'est-on pas fondé à penser qu'on se trouve en face d'un cas d'herpès traumatique à distance ? « Cette troisième

Digitized by Google

variété d'herpès traumatique, qu'elle se produise aussitôt après la blessure ou pendant le travail de réparation, est toujours consécutive à des phénomènes généraux plus ou moins intenses et qui rappellent parfaitement ceux de l'herpès fébrile. (Ambland, thèse de Paris.)

(*A suivre.*)

Académie de médecine

Séance du 23 mars 1880

M. Maurice Perrin, au nom d'une commission dont il fait partie avec M. Giraud-Teulon, donne lecture d'un rapport sur un travail de M. le docteur Javal ayant pour titre *les Livres scolaires et la myopie*. On est généralement d'accord, dit M. le rapporteur, pour reconnaître que l'enfant ne naît pas myope, mais seulement prédisposé à la myopie, et que cette dernière, qu'elle soit accidentelle ou héréditaire, qu'elle soit attribuée à un défaut de résistance de la coque oculaire, à une irritabilité morbide de la membrane vasculaire, à un état anormal de l'appareil d'adaptation, ou enfin à un défaut primordial dans l'équilibre des puissances motrices du bulbe, se développe sous l'action simultanée d'efforts de convergence et d'accommodation exagérés ou trop longtemps soutenus.

L'hygiène appliquée à la prédisposition consiste donc essentiellement à régler le travail de convergence et d'adaptation, en d'autres termes, à empêcher l'œil de regarder de trop près.

Pour atteindre ce but, il faut la réalisation de trois conditions principales: d'abord que l'acuité visuelle soit suffisante, ensuite que l'éclairage soit bon, enfin que l'objet de travail, c'est-à-dire le livre de classe, soit bien confectionné et imprimé en caractères dépassant le *minimum de la visibilité*. M. Javal, dans son mémoire, s'est borné à l'étude de cette dernière condition. En raison de l'importance pratique de la question et de son opportunité, M. le rapporteur a cru devoir l'envisager à ses différents points de vue.

Il s'attache à établir en particulier quelles doivent être les meilleures conditions de l'éclairage d'une salle d'études pour les enfants, et quels doivent être les meilleurs caractères d'imprimerie des livres qu'on met entre leurs mains. Mais il ne suffit pas, dit-il, pour prévenir le développement de la myopie, d'avoir un excellent éclairage et des livres bien imprimés; il faut encore que l'attitude des élèves prédisposés à la myopie soit l'objet d'une surveillance

Digitized by Google

attentive, dans le but de les empêcher de se rapprocher trop pour lire et surtout de se courber pour écrire. Il est de remarque que les myopes ou ceux qui sont prêts à le devenir se rapprochent de l'objet du travail plus que ne le comporte la portée de leur vue; en d'autres termes, ils ne travaillent pas à la distance de leur *remotum*. Ils aiment à voir de plus près, et l'on peut dire que cette fâcheuse tendance, quelle qu'en soit la cause, constitue la plus grande difficulté que l'on ait à vaincre pour opposer une digue à l'accroissement du nombre des myopes. On a fait quelques efforts dans cette voie, on a modifié le mobilier scolaire, on a mieux réglé la hauteur réciproque des bancs et des tables, on a recommandé la surveillance la plus attentive. Tout cela est insuffisant. La seule mesure qui puisse inspirer confiance, c'est l'adoption de tables pourvues d'appareils mécaniques s'opposant à l'invincible tendance qu'ont certains enfants à se rapprocher outre mesure.

Il faut encore, dans chaque maison d'éducation, une surveillance active qui contrôle chaque jour, et presque à chaque instant, l'état de l'éclairage, qui observe l'attitude des écoliers; il faut aussi une direction médicale compétente qui, au commencement de chaque année, détermine l'état de la vue de chaque écolier, lui impose les verres reconnus nécessaires, et s'assure, en outre, par des inspections fréquentes et inattendues, que les mesures prescrites sont exécutées.

M. le rapporteur propose : 1° d'adresser une lettre de remerciements à M. le docteur Javal, en l'engageant à continuer ses travaux; 2° de transmettre son mémoire à M. le ministre de l'instruction publique.

Ces conclusions sont adoptées; en outre, suivant la proposition de M. Giraud-Teulon, l'Académie décide que le rapport de M. Maurice Perrin sera également adressé à M. le ministre de l'instruction publique.

M. Bouley demande à M. Maurice Perrin une explication sur une proposition émise dans son rapport, à savoir, que l'on ne naît pas myope, mais seulement avec des dispositions à le devenir; jusqu'ici M. Bouley avait la conviction, basée sur les notions les moins contestables de la pathologie comparée, que la myopie est héréditaire de père en fils dans certaines familles.

M. Chatin dit qu'il est devenu myope à dix-huit ans; tout le monde sait que le goître, par exemple, est héréditaire, mais qu'on ne l'a qu'à la puberté.

M. Jules Guérin a vu, dans une famille de sept personnes nées d'un père myope et strabique, cinq enfants atteints de myopie et de strabisme. L'un d'eux, qui ne pouvait rien distinguer à deux mètres de distance, fut opéré par la section des quatre muscles droits;

Digitized by Google

quatre jours après l'opération, il pouvait voir à soixante ou quatre-vingts mètres.

Ce fait démontre d'une manière éclatante, suivant M. Jules Guérin, la vérité de cette proposition qu'il a émise depuis longtemps, à savoir, que la myopie résulte de la rétraction des muscles droits de l'œil et qu'on peut la guérir par la section de ces muscles.

L'influence de l'éducation dans le développement de la myopie ne saurait être contestée; l'insuffisance de longueur des muscles due à la rétraction ou à l'arrêt de développement de ces organes s'accentue avec les années, par la répétition d'un acte fonctionnel qui les maintient dans cet état de raccourcissement, comme la lecture à trop courte distance, et grâce à cette répétition, la myopie, qui n'était d'abord qu'à l'état rudimentaire et en quelque sorte temporaire, se développe et devient permanente.

M. Blot demande comment on a pu constater que l'enfant, à sa naissance, n'est pas myope.

M. Maurice Perrin répond qu'on s'est assuré que l'enfant, à sa naissance, n'est pas myope, par l'absence du signe anatomique de la myopie, le staphylome postérieur, et par l'absence également, chez le nouveau-né, des conditions dioptriques propres à ce trouble de la fonction visuelle.

M. Larrey, à propos de ce qui a été dit relativement à l'hérédité de la myopie, fait remarquer qu'il ne faut pas confondre l'hérédité avec la congénitalité; la myopie est héréditaire, mais elle n'est pas congénitale.

M. Giraud-Teulon ajoute que lorsque la prédisposition existe chez des enfants, le vice de conformation ou le trouble fonctionnel s'établit fatalement si l'on n'a pas le soin d'éloigner les causes qui président au développement de la myopie, par exemple la lecture habituelle à une trop courte distance. En d'autres termes, les conditions extérieures du développement de la myopie faisant défaut, l'enfant ne deviendra pas myope, malgré sa prédisposition à ce vice fonctionnel; il le deviendra fatalement si ces conditions existent.

BIBLIOGRAPHIE

NOTES D'OPHTALMOLOGIE

Par le Dr ROMIÉE (de Liège).

Ces notes contiennent quelques intéressants articles que l'auteur a publiés en 1879 dans les *Annales de la Société médico-chirurgicale de Liège*.

Digitized by Google

I. — Le premier travail se rapporte à l'*ophtalmie purulente des nouveau-nés*. L'auteur croit que les conditions dans lesquelles on administre ordinairement le baptême sont une cause fréquente de l'ophtalmie purulente des nouveau-nés.

Nous ne partageons point l'opinion de l'auteur, et nous pensons que la cause de l'ophtalmie se trouve uniquement dans l'inoculation du pus vaginal de la mère.

Mais nous nous associons complètement à l'idée émise par l'auteur au sujet de la négligence souvent très grande des parents pour soigner cette maladie. On a assez souvent l'occasion d'être consulté pour des enfants de quelques semaines qui ont perdu un œil ou les deux yeux par suite d'une ophtalmie purulente.

Ces accidents doivent être rapportés le plus souvent à la négligence des parents, qui appellent trop tard le médecin ou qui exécutent mal les prescriptions, ou encore à cette circonstance, que les sages-femmes, ignorant le danger, rassurent entièrement les parents sur l'innocuité de l'affection, ou enfin, ce qui est rare, je me plais à le dire, au fait que les médecins ont soigné trop mollement une affection qui demande un traitement énergique.

M. Romiée fait instiller le collyre au nitrate d'argent au 1/150e, une goutte toutes les quatre heures; si la cornée offre un commencement d'ulcération, il préfère au nitrate d'argent le sulfate de zinc au 1/100e, ou le bichlorure de mercure, 0gr,05 pour 30 grammes.

L'affection, dans des cas rares, peut se transformer en conjonctivite chronique : toutefois, quand elle se prolonge ou qu'elle semble résister à l'efficacité des moyens employés, *la cause en est souvent due à l'état général, soit de l'enfant, soit de la mère, état général qui laisse à désirer*.

C'est là un point essentiel du traitement qui est omis par les auteurs et qui est fort important, comme le remarque très justement l'auteur, et le médecin devra donc s'occuper attentivement des conditions hygiéniques de l'enfant et de la nourrice.

Plusieurs autres observations sont intéressantes à signaler :

II. — *Observations de sarcome et de mélano-sarcome de la choroïde*, entr'autres un sarcome énucléé par l'auteur chez un enfant de trois ans, récidivé deux mois après l'opération.

III. — *Menstruation, son influence sur la marche de la conjonctivite phlycténulaire*.

IV. — *Névro-rétinite avec phénomènes cérébraux suivie de guérison*. Cette affection a été observée sur un jeune homme de 17 ans, atteint de vomissements, céphalalgie, paralysie de la sep-

Digitized by Google

tième paire, et d'une névrite optique double, et qui fut guéri par des vésicatoires aux tempes, des ventouses sèches, l'iodure de potassium et le calomel et d'autres dérivatifs sur le tube intestinal.

Nous recevons la circulaire suivante de M. le professeur Quaglino, et nous la publions dans l'espoir que ce gracieux appel sera entendu par plusieurs de nos confrères :

6e CONGRÈS OPHTALMOLOGIQUE INTERNATIONAL DE 1880

Comité organisateur. Milan, via S. Andrea, 13.

Milan, le 20 février 1880.

Très honoré confrère,

La Section d'ophtalmologie du Congrès médical international qui a eu lieu l'année passée à Amsterdam, exprimait à l'unanimité son désir que le Congrès ophtalmologique international de 1880 se réunisse en Italie, et M. le professeur Snellen, président du comité, chargeait le professeur Quaglino de choisir la ville et de fixer le temps de la prochaine réunion. — Le soussigné voulut bien prendre sur lui la tâche, et fixa Milan pour siège du Congrès, qu'on tiendra dans les quatre jours premiers du prochain mois de septembre. En conséquence on vous prie, Monsieur, de vouloir bien donner votre adhésion par lettre. Dans une seconde circulaire on donnera des indications sur le bureau d'inscription et sur les salons pour les séances. Le Comité fera tout son possible afin que les honorables confrères soient accueillis convenablement et puissent trouver chez nous une hospitalité cordiale et fraternelle.

Agréez, etc.

Le Président, A. QUAGLINO.

Le Gérant : GERMER BAILLIÈRE.

PARIS. — IMPRIMERIE ÉMILE MARTINET, RUE MIGNON, 2.

Digitized by Google

COMPTE RENDU DE LA CLINIQUE

DE M. LE DOCTEUR GALEZOWSKI

Depuis le 1er novembre 1878 jusqu'au 1er novembre 1879.

Par le docteur PARENT
Chef de clinique.

Mon intention n'est pas de dérouler aux yeux du lecteur toutes les affections qui ont été soignées à la clinique pendant ce laps de temps. Ce serait un travail trop vaste, au-dessus de mes forces et qui d'ailleurs fatiguerait par sa longueur; je me contenterai de donner un tableau résumé des affections qui ont été traitées, et je dirai en outre quelques mots des traitements et des procédés opératoires employés par mon maître M. le Dr Galezowski.

Près de huit mille nouveaux malades (exactement 7973) ont été soignés à la clinique pendant ces douze mois, et si l'on admet pour chaque malade, une moyenne de dix à douze consultations, on arrivera au chiffre de quatre-vingt à cent mille malades qui viennent se faire traiter chaque année dans cette clinique; chiffre énorme et qui explique bien l'étonnement qu'éprouvent les médecins français et étrangers qui la visitent; tous sont surpris de la richesse et de la variété des matériaux d'étude. Telles affections que les auteurs du Handbuch Grœfe et Sœmisch classent comme rares ou même très rares se voient assez fréquemment à cette clinique, et toute personne qui suit régulièrement la consultation de M. Galezowski peut voir en moins de six mois défiler devant elle toute la pathologie de l'œil. Les tableaux qu'on lira plus loin montreront, en effet, indépendamment des maladies courantes, quelques cas pathologiques curieux, que dans un établissement moins fréquenté on aurait peu de chance de rencontrer. C'est ainsi que durant cette année il s'est présenté un cas de coloboma du

Digitized by Google

nerf optique, dont M. Galezowski a d'ailleurs publié l'observation ; puis un cas d'exsudation organisée dans le corps vitré, assez semblable à celui qui est représenté dans le travail de Leber (Handbuch Græfe et Sœmisch, tome V, page 666), plusieurs cas de coloboma de la choroïde et de l'iris ; un cas de persistance de l'artère hyaloïde sous forme d'un cordon brun s'étendant de la papille à la cristalloïde postérieure.

Dans un autre cas, le diagnostic était plus difficile ; on voyait comme un amas de vaisseaux provenant de la papille et s'avançant à peu près jusqu'au milieu du corps vitré. L'un de ces vaisseaux avait donné lieu à une hémorragie dont les débris obscurcirent assez longtemps le corps vitré. M. Galezowski essaya à plusieurs reprises, mais en vain, de provoquer la pulsation dans ces vaisseaux. S'agissait-il, ou de vaisseaux de nouvelle formation dans le corps vitré, ainsi que l'Atlas ophtalmoscopique de Jæger en donne un exemple, ou bien d'une anomalie de l'artère hyaloïdienne qui n'aurait, chez cette femme, persisté qu'en partie, ainsi que Pagenstecher en a représenté un exemple dans son Atlas planche 36 fig. 4? Il était difficile de trancher la question. La vue de cette malade redevint excellente dès que l'hémorragie fut résorbée.

Chez une autre femme âgée de 40 ans on voyait dans la région de la macula une plaque blanc-bleuâtre à peu près large comme deux diamètres papillaires. Cette altération n'avait rien de commun avec les plaques blanches de la rétinite albuminurique ; elle ressemblait davantage à ces exsudations maculaires et péri-maculaires qu'on trouve souvent dans les rétino-choroïdites syphilitiques ; mais je dois faire remarquer que l'œil de cette femme, parfaitement transparent, n'offrait aucune trace de choroïdite ou de rétinite syphilitique, ce qui rendait le diagnostic singulièrement embarrassant. Un moment, et au début M. Galezowski avait pensé à une tumeur commençante ; mais les examens ultérieurs montrèrent que cette plaque blanc bleuâtre, assez nettement limitée et très probablement exsudative, rétrogradait plutôt qu'elle ne progressait.

Comme autres cas intéressants, je mentionnerai un gliome

Digitized by Google

de la rétine, cinq cas d'embolie de l'artère centrale, deux cas d'embolie partielle, quatre cas de rétinite albuminurique. Onze fois le sarcome ou le mélano-sarcome de la choroïde ont été observés à différentes périodes de leur évolution; dans un cas entre autres, observé chez une femme déjà âgée venue de l'Auvergne, on put voir la tumeur dans sa première période d'évolution. C'était un mélano-sarcome du volume d'une noisette et siégeant à la partie interne, immédiatement en arrière du cercle ciliaire; on voyait admirablement cette tumeur, à travers la pupille dilatée, tant à l'éclairage latéral qu'à l'ophtalmoscope.

Je mentionnerai encore un cas de goître ex-ophtalmique, un cas de tumeur de l'orbite, observé chez un cuirassier qui se fit opérer à la Charité, malheureusement avec insuccès (méningite consécutive à l'extirpation du contenu de l'orbite); deux beaux cas de synchisis étincelant et deux cas de polype des voies lacrymales. J'ajouterai enfin un grand nombre de traumatismes des plus variés; on en retrouvera le récit dans l'excellent travail de mon ami le docteur Yvert (des Blessures de l'œil; ouvrage récemment couronné par la société de Chirurgie). La plupart des observations de cet ouvrage sont empruntées à la clinique, et l'auteur les a observées et analysées avec le concours de M. Galezowski.

Cette grande richesse de matériaux est due aux nombreux malades qui sont adressés à M. Galezowski par les médecins de province et de la capitale; et c'est surtout cette catégorie de malades qui fournit les cas intéressants.

Voici d'ailleurs des affections classées par ordre méthodique.

PREMIER TABLEAU

AFFECTIONS DES PAUPIÈRES ET DU POURTOUR DE L'ORBITE.

Eczéma des paupières	47
Impétigo	3
Ecchymose sous-conjonctivale	31
Epithélioma	
Emphysème des paupières	
Follicule enflammé	13

Digitized by Google

Kyste dermoïde	8
— Sébacé	20
— Transparent du bord des paupières	4
— des glandes de Meibomius	2
Lithiase palpébrale	9
Lipome des paupières	2
Dystichiasis	4
Trichiasis	21
Orgelets	65
Chalagion	57
Corps étrangers	6
Brulûre de la paupière	9
Xanthélasma	2
Tumeur érectile	2
Angiome	7
Verrue simple	6
Verrue épithéliomateuse	1
Tic des paupières	16
Ectropion spasmodique	12
Ptosis traumatique	1
Névralgie sus-orbitaire et péri-orbitaire	22
Zona ophthalmique	4
Blépharite ciliaire glandulaire	239
— pytiriasique	56
Blépharo conjonctivite lacrymale	65
Ectropion lacrymal	58
Ectropion cicatriciel	7

Je ferai quelques remarques seulement au sujet de ce tableau.

L'eczéma des paupières chez les enfants strumeux, surtout quand il y a formation de nombreuses croûtes, est traité par M. Galezowski de la façon suivante. Les croûtes une fois enlevées, on badigeonne toute la surface mise à nu avec une solution de nitrate d'argent, ou même avec un crayon mitigé dont l'excès est neutralisé par une solution de sel marin; ce traitement est excellent et je l'ai vu souvent réussir là où avaient échoué les poudres desséchantes ou astringentes employées par d'autres confrères.

Relativement à l'épithélioma dont huit cas ont été observés à la clinique, je mentionnerai un malade atteint d'une large ulcération occupant toute la paupière inférieure gauche et le tiers supérieur de la joue du même côté ; ce malade avait été traité déjà par plusieurs chirurgiens qui tous avaient considéré cette ulcération comme de nature épithéliomateuse. M. Galezowski, en raison des antécédents et de la constitution du

Digitized by Google

malade pensa plutôt avoir affaire à une ulcération mi-scrofuleuse, mi-syphilitique (le malade portait des traces de scrofule et avait eu la syphilis). Un traitement à la fois mercuriel et iodique, combiné aux reconstituants fut institué, et il y a quelque temps M. Galezowski pouvait montrer à ses élèves cet homme complètement guéri.

Les kystes transparents du bord des paupières dont quatre cas ont été observés, puis excisés, ont fourni au docteur Yvert l'occasion de faire un de ses meilleurs articles dans le Recueil d'Ophtalmologie, article où après avoir passé en revue toutes les opinions exprimées sur cette question il explique très nettement le mode de formation et de développement de ces kystes.

Deux plaques de xanthélasma excisées par M. Galezowski ont aussi permis à un interne des hôpitaux de contribuer à l'étude anatomique de ces petites tumeurs cutanées (voir *Progrès médical*, année 1879).

Quant au tic des paupières, M. Galezowski parmi les seize cas qu'il eut à traiter en rencontra un des plus prononcés et des plus rebelles. L'homme qui en était atteint était un tailleur, âgé de 50 ans environ et qui jusque là n'avait pas eu la moindre trace de cette affection.

Sauf la section des nerfs sus et sous-orbitaire, je crois que tout fut essayé et rien ne réussit. La métallothérapie tentée avec différents métaux, fut elle-même impuissante : D'après les conseils de M. le professeur Charcot, à qui le malade fut présenté, il a été soumis à l'électrisation statique chez M. le docteur Vigouroux et il se trouve aujourd'hui très amélioré.

Les verrues sont toujours enlevées au moyen du cautère Paquelin.

Le trichiasis compliqué de déformation du cartilage tarse est aussi traité par le cautère Paquelin, avec lequel on brûle tous les tissus jusqu'au cartilage tarse ; la rétraction cicatricielle consécutive suffit habituellement pour ramener les cils en avant et redonner au cartilage sa forme normale.

La blépharite ciliaire glandulaire est combattue par les badigeonnages de teinture d'iode ou bien par les cautérisations avec le crayon de nitrate d'argent pur dont l'excès est neutra-

Digitized by Google

lisée par l'eau salée. Ce dernier mode de traitement m'a paru d'une manière générale beaucoup plus efficace que le premier; on pourrait croire que des cautérisations répétées avec la pierre infernale doivent amener rapidement une déformation du bord libre des paupières; mais il n'en est rien et ici encore il faut se défier des opinions préconçues. Dans les autres cliniques oculaires de Paris que j'ai suivies pendant un certain temps, j'ai vu bien des traitements de la blépharite ciliaire glandulaire; c'est ainsi que M. Gillet de Grandmont emploie en pommade le sel de Boutigny (composé d'iodure et de chlorure mercureux); un autre confrère emploie la pommade antiblépharitique de Hébra, à base de plomb, mais aucune de ces méthodes n'amène de résultats aussi rapides que les cautérisations au nitrate d'argent, combinées ou non avec l'épilation.

DEUXIÈME TABLEAU.

MALADIES DE LA CONJONCTIVE.

Conjonctivite catarrhale	1199
— purulente	26
— lacrymale	86
— granuleuse	46
— angulaire	61
— phlycténulaire	279
— scrophuleuse	31
— leucorrhéique	15
— blennorrhagique	13
— diphthéritique	2
Ophtalmie des nouveaux nés	98
Déchirure de la conjonctive	4
Coque de Millet	3
Autres corps étrangers de la conjonctive	3
Pinguecula	10
Ptérygion	18

Pour les affections catarrhales de la conjonctive, M. Galezowski préfère la méthode caustique à la méthode antiseptique employée par quelques auteurs; quelques gouttes d'atropine et même quelques sangsues, si l'inflammation est forte, sont associées aux cautérisations quotidiennes faites avec une solution de nitrate d'argent au quarantième et l'eau salée.

Digitized by Google

J'insisterai davantage sur la conjonctivite granuleuse pour laquelle M. Galezowski a préconisé et pratique encore un traitement particulier : l'excision du cul de sac, qui n'est d'ailleurs faite que dans les cas rebelles. Il est arrivé pour cette méthode de traitement, ce qu'on a vu dernièrement pour le pansement de Lister à la société de Chirurgie de Paris ; ceux qui en étaient les plus ardents adversaires étaient ceux qui ne l'avaient jamais pratiqué, et qui, poussant leur obstination jusqu'à l'extrême, refusaient même de le voir pratiquer dans le service de leurs confrères. Il serait puéril de refuter une à une toutes les objections qui ont été faites contre cette excision du cul de sac, je répondrai seulement à celle, qui, à mes yeux, a un semblant de vérité et qui consiste à dire que cette excision en faisant disparaître le cul de sac, mutile la paupière, en gêne plus tard les mouvements et finalement amène de l'entropion, déterminé ici par la rétraction du tissu de cicatrice. Je reconnais que cet accident se produit quelquefois, puisque des personnes l'ont vu, mais est-ce que dans tous ces cas rebelles, où la maladie dure des années, le cul de sac ne finit pas toujours par disparaître tant par le processus lui-même que par les cautérisations constamment répétées? Évidemment oui; il vaut donc mieux abréger la maladie en l'excisant de suite.

En agissant ainsi on évitera beaucoup plus sûrement les accidents de la cornée, (abcès, ulcère, perforation) qui amènent parfois la perte de l'œil, et qui en tout cas diminuent la cuité visuelle. D'ailleurs, en se conformant aux règles posées par M. Galezowski pour l'*excision* du cul de sac, on n'aura pas d'entropion consécutif (car jamais je n'ai vu cet accident à la clinique), et l'on ne sera pas ainsi dans la nécessité de faire une opération complémentaire en débridant l'angle externe des paupières. Pour montrer d'ailleurs combien, même parmi les oculistes, il règne encore une espèce de crainte non fondée relativement à l'excision du cul de sac conjonctival je rappellerai une des discussions du dernier congrès de Heidelberg où Hippel raconta avoir enlevé presque toute la conjonctive d'une paupière supérieure ayant subi la dégénérescence amyloïde. Plusieurs oculistes allemands, Artl

Digitized by Google

en tête, demandèrent immédiatement comment la paupière s'était comportée à la suite de cette opération et si l'œil resté en contact avec une paupière en quelque sorte privée de conjonctive ne s'était pas rapidement ulcéré et perdu. Grand fut leur étonnement quand Hippel leur déclara que l'œil de son malade était dans d'excellentes conditions; (6 mois après l'opération); puis le professeur Otto Becker vint en apportant une observation assez semblable à celle de Hippel, enfin M. Ed. Meyer parla de la pratique de M. Galezowski pour montrer qu'on peut sans danger pour les fonctions des paupières exciser une partie ou même la totalité du cul de sac conjonctival.

Dans la conjonctivite phlycténulaire M. Galezowski emploie la pommade à l'oxyde jaune, qui est incorporé dans de la vaseline, au lieu d'axonge, la formule habituelle est $\frac{0,05}{5}$.

Je trouve dans la statistique neuf cas d'ophtalmie blennorrhagique contre laquelle M. Galezowski emploie un traitement auquel j'ai vu donner les meilleurs résultats : il consiste en application de sangsues au début, pommade au nitrate d'argent et instillations d'ésérine; en outre il est fait une cautérisation légère matin et soir avec une solution de nitrate d'argent au quarantième et d'eau salée. Le dernier malade, un étudiant en médecine espagnol, qui a été ainsi traité a guéri sans la moindre altération de la cornée; chez un autre malade, un jeune homme de 18 ans; les deux cornées étaient déjà largement ulcérées et la perforation était proche, M. Galezowski prit alors le parti hardi de faire une iridectomie en pleine inflammation; cette opération enraya le processus ulcératif, et aujourd'hui ce jeune homme malgré ses deux leucômes et sa pupille artificielle jouit d'une bonne acuité visuelle.

Les deux seuls cas de conjonctivite diphtéritique observés se terminèrent par la destruction de la cornée et l'un deux même par la phtisie immédiate de l'œil; ils furent traités par les caustiques, puis par l'huile de cade, les lotions désinfectantes, mais M. Galezowski se propose de traiter les cas suivants par le benzoate de soude qui a si bien réussi à Graham Brown dans la diphtérie (voir Archives für experimentelle Pathologie) et à Dor qui l'emploie non seulement dans la conjonctivite

Digitized by Google

diphtéritique mais aussi dans la conjonctive blennorrhagique et dans l'ophtalmie des nouveau-nés (voir la discussion sur le benzoate de soude dans Bericht des ophtalmologischen Gesellschaft, Heidelderg 1879). Aujourd'hui que les micrographes trouvent des bactéries, des micrococcus des infusoires de toute espèce dans les secrétions virulentes, on doit imiter Lister et chercher les meilleurs désinfectants ; or le benzoate de soude est un désinfectant de premier ordre, et on fera bien de l'essayer dans la thérapeutique oculaire. Peut-être même que la méthode caustique, aujourd'hui encore si répandue dans le traitement des maladies externes des yeux sera de plus en plus remplacée par la méthode antiseptique.

Pour le moment M. Galezowski s'en tient encore à la méthode caustique dans le traitement de l'ophtalmie des nouveau-nés; je ne sais si la méthode désinfectante de M. Dor fait mieux, mais je puis assurer que la méthode qui est employée à la clinique fait fort bien; cette dernière consiste à passer au début deux fois par jour le pinceau trempé dans une solution de nitrate d'argent, dont l'excès est neutralisé par l'eau salée; quand la secrétion a diminué on passe le pinceau une fois seulement par jour; il va sans dire que de grands soins de propreté et des lavages fréquents sont recommandés aux personnes qui apportent l'enfant. La discussion du dernier congrès de Heidelberg sur l'ophtalmie des nouveau-nés est intéressante en ce sens qu'elle montre combien les méthodes de traitement varient encore avec les praticiens. C'est ainsi que Otto Becker se contente de faire appliquer sur les yeux des compresses mouillées qui facilitent l'écoulement du pus et empêchent toute rétention. D'autres emploient de préférence les désinfectants tels que l'acide salycilique, l'acide phénique, le benzoate de soude, l'eau chlorée, etc.; d'autres enfin ont recours aux caustiques.

Quant à Arlt, il établit deux catégories d'ophtalmie des nouveau-nés : l'une bénigne, qui guérit avec quelques soins de propreté sans qu'aucun médicament soit nécessaire; l'autre maligne ou plus grave qui nécessite l'intervention du médecin et selon lui l'application de solutions caustiques qui diminuent

Digitized by Google

la secrétion purulente, le gonflement de la conjonctive et sauvent ainsi la cornée.

M. Galezowski qui est à même d'observer sur un terrain aussi vaste que le célèbre professeur de Vienne tient une conduite analogue, et peut se flatter, ainsi qu'il le fait souvent constater à ses élèves, de ne jamais perdre un œil de nouveau-né, si l'enfant lui est amené dans les premiers jours de la maladie.

Je n'ai rien de particulier à dire sur le ptérygion que M. Galezowski dissèque avec un couteau de Beer, et qu'il transplante, après avoir raclé la surface cornéenne, dans la partie supérieure ou inférieure de la conjonctive.

TROISIÈME TABLEAU.

MALADIES DE LA CORNÉE ET DE LA SCLÉROTIQUE.

Kératite granuleuse	76
— Strumeuse	72
— phlycténulaire	397
— interstitielle	182
— vasculaire	35
— glycosurique	2
— ponctuée	14
— traumatique	8
Pustule variolique de la cornée	1
Herpès fébrile de la cornée	33
Abcès de la cornée	389
Abcès de la cornée avec hypopion	13
Ulcère superficiel	235
— rongeant	18
Nécrose générale de la cornée	7
Brûlure de la cornée	8
Blessure de la cornée	68
Corps étranger de la cornée	293
Leucome central de la cornée	35
— périphérique	4
— vasculaire	24
— adhérent	47
— ulcéré	13
— enflammé	7
Nuage de la cornée	12
Taies centrales des deux cornées	169
Staphylome général de la cornée	40
Staphylome partiel	17
— pellucide	2
Scléro-Kératite	18
Sclérite et périsclérite	29
Pustule scléroticale	6
Blessure de la sclérotique	7

Digitized by Google

Quelques remarques seulement au sujet de ce tableau. Dans la kératite interstitielle, M. Galezowski pratique fréquemment, aujourd'hui, l'iridectomie, opération qui abrège singulièrement la durée de cette maladie généralement si longue ; les douches oculaires, la pommade jaune ou le calomel, les modificateurs généraux et les reconstituants complètent le traitement.

Quant à la kératite glycosurique que M. Galezowski a décrite, je crois le premier, on en trouvera les observations détaillées dans le *Recueil d'ophtalmologie*. La principale particularité de cette affection est surtout cette insensibilité plus ou moins complète que présente la cornée. L'herpès fébrile de la cornée qui figure dans le tableau pour trente-trois cas, a fourni à M. Godo l'occasion d'une excellente thèse, où se trouvent relatées des observations empruntées pour la plupart à la clinique. Cette thèse complète très-bien le travail original de Horner sur cette question et l'article qui y est consacré par Sœmisch (dans le *Handbuch*, IVe vol., p. 233).

Relativement à la kératite ponctuée, sur laquelle le professeur Leber a fait dernièrement une si intéressante communication, M. Galezowski prétend avoir observé plusieurs fois, sur la cristalloïde antérieure, des dépôts semblables à ceux que l'on voit sur la membrane de Descemet ; on sait que c'est un point encore très controversé.

Les abcès de la cornée avec hypopion, ainsi que les ulcères rongeants, ont été généralement traités par la kératotomie (procédé de Sœmisch plus ou moins modifié suivant les cas) ; parfois, quand cette dernière opération n'amenait aucune amélioration, une iridectomie était faite, et souvent j'ai pu en constater les bons effets. Mais malgré la kératotomie, malgré l'iridectomie, il est arrivé que des yeux se sont perdus ; c'est dans ces cas où, par les moyens habituels, on ne peut arrêter le processus ulcératif et prévenir la fonte totale de la cornée, que la méthode désinfectante est peut-être appelée à jouer un grand rôle. On se souvient de cette curieuse observation de kératite rapportée par Leber, dans l'avant dernier volume des archives de Grœfe. Tout échouait devant un processus qui détruisait peu à peu la cornée ; Leber fait la kératotomie, qui

Digitized by Google

n'arrête en rien la maladie ; il examine alors le pus fourni par cette cornée au microscope, et trouve une quantité considérable de champignons appartenant au genre aspergillus ; la méthode désinfectante est immédiatement appliquée, et elle réussit. Des expériences de fructification entreprises sur des cornées d'animaux, dans lesquelles on inoculait ce pus et ce champignon, reproduisirent des kératites en tout semblables à celles de son malade, et les désinfectants seuls pouvaient enrayer la maladie. Peut-être jusqu'ici n'a-t-on pas fait assez dans cette voie pour traiter les ulcères rongeants et les kératites suppuratives à marche rapide.

Le staphylome général de la cornée est habituellement amputé au niveau de la jonction scléro-cornéenne, et un seul fil est passé tout autour de la conjonctive, préalablement un peu libérée ; de cette façon on perd moins de corps vitré, et la conjonctive n'est jamais coupée, comme elle l'est souvent quand on met plusieurs fils et qu'on les lie directement. Il y a longtemps que Bowman a recommandé de mettre un seul fil, passé en zigzag, tout autour de la conjonctive ; aussi suis-je étonné de voir des praticiens faire encore différemment.

Aucune opération n'a été faite pour diminuer la conicité des deux staphylomes pellucides qui figurent dans le tableau. Un oculiste allemand est arrivé à faire construire des verres concaves conoïdes, qui amélioraient beaucoup la vue des personnes atteintes de kérato-cone ; dans le même but je me suis, de mon côté, adressé à plusieurs opticiens de Paris, pour obtenir des verres concaves paraboliques, mais aucun ne voulut se charger de ma commande.

QUATRIEME TABLEAU.

MALADIES DU CRISTALLIN.

Cataracte sénile	395
— traumatique	24
— molle	10
— congénitale	7
— polaire postérieure	10
— pierreuse	2
— zonulaire	2

Digitized by Google

Cataracte glaucomateuse	4
— capsulaire	1
Luxation du cristallin	3
Sub luxation	2
Luxation sous-conjonctivale	1

Un grand nombre des cataractes qui figurent dans ce tableau ont été opérées à la clinique ; c'est donc par plusieurs centaines[1] que les extractions y sont faites annuellement. Le procédé que suit M. Galezowski consiste à faire un lambeau cornéen assez près de la sclérotique, occupant le tiers supérieur de la cornée et combinée avec l'iridectomie. Excepté dans les cataractes molles, le kystitome n'est pas employé, et l'ouverture de la capsule est faite au moyen du couteau, immédiatement après la ponction. Si l'opérateur n'était pas exercé, ce procédé aurait l'inconvénient d'exposer à la piqûre de l'iris au moment de faire la contreponction et même à sa section par le couteau au moment de terminer le lambeau cornéen, mais avec une main habile et opérant rapidement, il a l'avantage de supprimer un temps assez ennuyeux et parfois difficile chez les opérés à arcade sourcilière saillante, ou qui remuent beaucoup, je veux parler de l'introduction du kystitome dans la chambre antérieure. L'œil opéré est immédiatement pansé avec un linge trempé dans une solution d'acide borique (1/100e). Pas d'instillations d'éserine ou d'atropine après l'opération. Le bandeau est levé vingt-quatre heures après, et si la chambre antérieure est bien reconstituée, l'œil est laissé libre avec un bandeau flottant une partie de la soirée, et le bandeau réappliqué pour la nuit. Même traitement les jours suivants, et si tout continue à aller bien, le bandeau est bientôt enlevé pendant toute la journée, et l'œil seulement recouvert d'un voile protecteur.

Depuis le temps que je suis le chef de clinique de M. Galezowski, c'est-à-dire depuis le mois de mai dernier, je n'ai vu qu'un seul phlegmon de l'œil après l'extraction de la cataracte ; les iritis ont été beaucoup plus fréquentes sans doute, mais quelques-unes seulement ont résisté au traitement ins-

1. Exactement 198.

Digitized by Google

tité, et ont occasionné une obstruction pupillaire complète. En somme, les résultats ont été très satisfaisants, et on n'a eu à déplorer que quelques pertes complètes, tant celle qui était due au phlegmon dont j'ai parlé plus haut, que celles qui furent la conséquence d'irido-choroïdite postopératoire grave. Aucun œil ne fut perdu par suite de perte du corps vitré, et cet accident n'eut lieu que trois fois. Ce petit nombre relatif de perte du corps vitré tient probablement à ce que M. Galezowski ne se rapproche pas trop de la sclérotique, et qu'il prend soin de retirer l'écarteur dès que l'iris est excisé. De cette façon, l'écarteur ne reste que très peu de temps, et il ne peut agacer le malade, qui sans cela réagirait par des contractions plus ou ou moins violentes, condition si favorable pour la sortie du corps vitré. Le cristallin est amené au dehors par la simple pression du doigt. Dans une autre clinique de Paris, que j'ai fréquentée durant huit mois, je n'ai vu également cet accident que bien rarement, aussi ai-je été étonné de lire, dans le compte-rendu de la clinique de Knapp, paru dernièrement dans les *Archives*, für Augenheilkunde, que cet oculiste si distingué avait eu dix pertes de corps vitré sur un total de cent extractions, ce qui donne la proportion énorme d'un dixième ; cette même statistique est, en outre, peu flatteuse au point de vue des résultats : on y voit, en effet, dix pertes totales sur cent opérations, plus un œil perdu par irido-choroïdite sympathique, ce qui donne onze yeux perdus sur cent. Les accidents que Knapp a eus en plus grand nombre que M. Galezowski sont dus sans doute au procédé qu'il emploie (procédé de Græfe un peu modifié); faisant la section assez périphérique et près du corps ciliaire, il s'expose d'autant plus à la perte du corps vitré, à la cyclite et enfin à l'ophtalmie sympathique. Le procédé à lambeau ordinaire, combiné avec l'iridectomie, paraît être plus avantageux. D'ailleurs, aucun des oculistes de Paris, élevés à l'école allemande, ne pratique plus le procédé de Græfe, et l'on a pu dire avec raison que, du procédé de Græfe pour l'extraction de la cataracte, tout a disparu ; son couteau seul survit.

J'ajouterai quelques mots sur la discision des cataractes se-

Digitized by Google

condaires que M. Galezowski pratique avec une aiguille en faux, longue de 7 à 8 millimètres. Avec cette aiguille, on coupe comme avec une serpette les opacités secondaires, en en faisant pour ainsi dire le tour, et on les rabat d'un côté de la pupille; cette manœuvre, qui serait inexécutable avec une aiguille plus petite, est assez délicate, mais elle réussit presque toujours à libérer le champ de la pupille.

On peut aussi se servir de cette aiguille en faux pour les cas d'obstruction pupillaire complète postopératoire, ainsi que Græfe l'a déjà recommandé au congrès de Heidelberg en 1869; mais l'aiguille falciforme donne ici de moins bons résultats que dans le premier cas, car souvent, derrière l'iris, il y a des masses exsudatives épaisses qui se laissent difficilement sectionner, et quand l'aiguille réussit à les couper, la réaction inflammatoire qui suit l'opération rebouche parfois l'ouverture faite. Il est évident que pour ces cas particuliers un procédé qui n'exerce aucun tiraillement sur l'iris est préférable, et peut-être serait-il bon de revenir aux anciens procédés de l'iritomie et de l'irido-ectomie. tels que les pratiquait Maunoir au commencement de ce siècle. Maunoir, précédé déjà dans cette voie par Heuermann et Janin, ouvrait la cornée avec un couteau à cataracte, et introduisait ensuite des ciseaux avec lesquels il sectionnait l'iris. L'iridoectomie consistait à sectionner l'iris, avec les ciseaux, aux deux angles de la plaie, ce qui formait un lambeau irien en forme de V renversé; ce lambeau était ensuite attiré au dehors et excisé (Voir à ce sujet: *Histoire de l'Ophtalmologie*, par Hirsch, dans le 7e vol. du Handbuch, p. 456).

Ces deux procédés ont été remis dernièrement en honneur, et au lieu de ciseaux simples, on a proposé l'usage de pinces-ciseaux. Mais cette manière de faire expose à la perte du corps vitré, et il faut qu'un praticien soit bien habile pour qu'il accomplisse tous les temps de l'iridoectomie sans perdre une quantité assez notable de l'humeur vitrée. Il serait peut-être mieux de renoncer aux ciseaux, et je me hasarde à faire la proposition suivante :

On pourrait faire l'iritomie en introduisant sous l'iris un

Digitized by Google

couteau étroit ayant une fente en son milieu. Ce couteau servirait de point d'appui à l'iris et l'empêcherait d'être tiraillé au moment où l'on en fait la section. Passant alors l'aiguille falciforme de M. Galezowski à travers la partie antérieure de la cornée et la fente du couteau, on sectionnerait l'iris tout le long de cette fente. De cette façon, l'iris et les couches exsudatives qui le tapissent ne pourraient plus s'enfoncer sous l'action de l'aiguille, et il y aurait beaucoup moins de tiraillement, et par conséquent d'inflammation consécutive.

L'iridoectomie serait faite de la même façon; seulement, au lieu d'un couteau étroit, on prendrait un couteau triangulaire portant une fente tout le long de son bord, et après avoir introduit l'aiguille falciforme dans cette fente, on formerait un lambeau triangulaire beaucoup plus commodément qu'avec des ciseaux. Retirant alors le couteau, on attirerait ce lambeau au dehors pour l'exciser. On s'exposerait ainsi beaucoup moins à la perte du corps vitré, qui est inévitable dans l'iridoectomie pratiquée avec les ciseaux ou les pinces-ciseaux.

Des cataractes de toute espèce ont été observées (noires, adhérentes à l'iris, capsulo-lenticulaires, zonulaires, polaires, etc.). Il y a eu aussi deux cas de cataracte crétacée.

Un seul cas de luxation sous-conjonctivale a été vu, mais le malade refusa de se faire enlever le cristallin hernié sous la partie supéro-interne de la conjonctive.

CINQUIÈME TABLEAU.

MALADIES DU CORPS VITRÉ.

Hémorragie dans le corps vitré	22
Flocons du corps vitré	30
Mouches volantes	32
Synchisis étincelant	2

Pour faciliter la résorbtion des épanchements du corps vitré, on fait des injections de nitrate de pilocarpine (0,50/10 cinq gouttes par injection), et dans la plupart des cas ce médicament parut abréger la durée de la maladie.

Digitized by Google

SIXIÈME TABLEAU

MALADIES DE L'IRIS ET DE LA CHOROIDE.

Iritis sans cause bien définie	73
— rhumatismale	40
— séreuse	11
— syphilitique	51
— traumatique	4
— suppurative	8
— sympathique	1
— chronique avec synéchies postérieures	10
Hernie de l'iris	10
Atrésie pupillaire	5
Condylome de l'iris	2
Irido-kératite	8
Irido-cyclite	5
Irido-choroïdite	37
Choroidite atrophique	45
— spécifique	18
— exudative	3
Blessure du cercle ciliaire	3
Colobome congénital de l'iris et de la choroïde	1
Colobome de la choroïde	2
Déchirure de la choroïde	3
Sarcome de la choroïde	11

Je rappellerai en quelques mots, à cause de son intérêt, l'histoire d'une blessure du corps ciliaire. Un ouvrier forgeron avait reçu à l'œil, disait-il, un éclat de métal quelques semaines auparavant. A l'extérieur, aucune saillie visible, aucun corps proéminent; il y avait seulement une vive rougeur et une cataracte traumatique en pleine évolution. M. Galezowski explore avec une sonde toute la région ciliaire, et sent un bruit de métal à un certain endroit. A l'aide d'un couteau et d'une pince, il est obligé de disséquer, en quelque sorte, les couches les plus superficielles de la sclérotique, de façon à libérer l'extrémité de ce morceau de métal ; enfin, il est assez heureux pour saisir, avec une pince, cette extrémité, et retirer du corps ciliaire et du cristallin opacifié une paillette de fer, longue de 7 millimètres et large de 2.

Les injections de pilocarpine ont été faites aussi dans un certain nombre de choroïdites, tantôt avec plus, tantôt avec moins de succès.

Digitized by Google

SEPTIÈME TABLEAU.

Glaucome absolu	15
— aigu	8
— hémorragique	2
chronique dans un œil	13
— chronique dans les deux yeux	14

M. Galezowski n'ayant jamais cru que la sclérotomie pouvait remplacer l'iridectomie dans le glaucome, n'a pas eu à battre en retraite, ainsi que ceux qui, d'abord enthousiastes de ce nouveau procédé, se sont vus forcés de l'abandonner. La sclérotomie, dans ses résultats, ressemble assez à l'énervation. Dans cette dernière opération, soit que la section optico-ciliaire ait été incomplète, soit que les nerfs préalablement sectionnés se réunissent en partie, ainsi qu'il y en a des exemples, il n'y a pas de sécurité pour le malade contre l'ophtalmie sympathique; de même la sclérotomie, de l'aveu de la plupart des praticiens qui l'ont essayée, est un moyen palliatif plutôt que curatif, et elle ne protège pas longtemps un œil contre le retour des accidents glaucomateux. Quoique MM. Mauthner et de Wecker aient pu faire pour donner à cette opération droit de cité dans la chirurgie oculaire, elle est condamnée à disparaître comme méthode générale de traitement dans le glaucome; tout au plus sera-t-elle conservée pour le glaucome absolu encore douloureux et pour le glaucome hémorragique.

Au dernier congrès de Heidelberg, plusieurs oculistes ont attaqué la sclérotomie, après en avoir obtenu de mauvais résultats, et personne n'a cru devoir en prendre la défense.

HUITIÈME TABLEAU.

MALADIES DE LA RÉTINE.

Décollement de la rétine	57
Hémorragie de la macula	14
Embolie de l'artère centrale	5
Gliome de la rétine	1
Rétinite hémorrhagique	20
Rétinite albuminurique	4
Rétinite exsudative	2
Rétino-choroïde pigmentaire	16
— — spécifique	5
Tâches exsudatives de la macula	3

Digitized by Google

Dans le décollement de la rétine, M. Galezowski a pratiqué plusieurs fois la ponction avec un couteau, et les résultats obtenus concordent assez avec ceux qu'a publiés Hirschberg, dérnièrement, sur le décollement de la rétine. Presque toujours, il y a une amélioration momentanée, mais souvent le décollement se reproduit et l'on est dans l'impossibilité d'en entraver la marche progressive. Mais dans quelque, décollements au débuts, il a pu obtenir des résultats satisfaisants par les dépétions sanguines et le décubitus dorsal. C'est ainsi que chez une jeune couturière de 18 ans il fut assez heureux pour obtenir le réaccolement de la rétine, grâce au décubitus dorsal seul, prolongé pendant trois semaines. Cette jeune fille, qui revient encore de temps à autre à la clinique, ne présente qu'un petit affaiblissement du champ visuel à la partie supérieure. La rétine adhère de nouveau à la choroïde, mais la couche des cônes et des bâtonnets de la partie décollée a dû souffrir.

NEUVIÈME TABLEAU.

TROUBLES DE LA VUE ET AMAUROSE.

Amblyopie toxique alcoolique	68
— sans lésion et sans cause déterminée	18
— congénitale	13
— nicotinique	6
— simulée	5
— glycosurique	2
— hystérique	1
— épileptique	1
Hémiopie homonyme	5
Héméralopie sans lésion	3
Asthénopie réflexe	49
Migraine ophthalmique	5
Scotome central	3
Scotome périphérique	1

Une femme parente d'un médecin, et présentée par lui, était atteinte d'hémiopie homonyme avec migraine ophtalmique. Très intelligente, elle put décrire très exactement ce qu'elle ressentait pendant ses accès. L'attaque commençait sous forme de migraine, peu à peu les troubles de la vue apparaissaient et la malade voyait ces lueurs et zigzag, allant constamment croissant du centre à la périphérie et qui ont été si bien dé-

Digitized by Google

crites par Irving dans son travail sur la migraine. En outre, a malade voyait disparaître toute une moitié du champ visuel. Cette hémiopie durait de dix minutes à un quart d'heure, et peu à peu la moitié disparue des objets considérés, reparaissait entourée d'une auréole dorée.

Quant aux personnes simulant l'amblyopie et demandant un certificat pour un motif quelconque je me suis servi pour découvrir leur supercherie des différents procédés indiqués par les auteurs; mais celui qui m'a paru le plus avantageux, parce qu'il ne nécessite aucun instrument spécial et qu'en même temps il permet de distinguer la simulation complète de l'exagération, est le procédé de Arlt. Il consiste à prendre les trois verres 0°, 25 positif, 0°, 25 négatif et un verre concave fort qui empêche toute vision nette pour l'œil devant lequel il est placé. Ayant ces trois verres en main, on fait d'abord lire l'échelle au malade, les deux yeux ouverts, puis on passe successivement devant le bon œil 0°, 25 positif, puis 0°, 25 négatif et pendant que le malade continue à lire on passe le verre concave fort. Très généralement le malade n'étant pas sur ses gardes lit encore quelques lettres avec l'œil pretendu amblyope et l'on a ainsi du même coup dévoilé la simulation et constaté le degré d'acuité visuelle qui reste au malade. Ce procédé m'a paru plus avantageux que celui de Stilling qui exige un verre coloré et une échelle colorée.

Parmi les 49 cas d'asthénopie réflexe qui figurent dans le tableau, le plus grand nombre était dû aux dents cariées, ou bien au larmoiement. Presque toujours ces malades étaient améliorés après l'extraction des dents cariées ou bien après le passage des sondes.

DIXIÈME TABLEAU

MALADIES DU NERF OPTIQUE.

Atrophie de papille	104
Névrite optique	29
Névro-rétinite spécifique	6

Sous la rubrique atrophie de papille se trouve comprise la terminaison d'affections bien diverses du nerf optique. C'est

Digitized by Google

ainsi qu'il y a parmi ces 104 atrophies de papille plusieurs cas d'atrophie à la suite d'embolie, d'autres à la suite de névrite, d'autres à la suite de traumatisme ou bien encore à la suite de suppression des règles à l'âge de la ménopause. Le plus grand nombre appartiennent à l'ataxie et à la syphilis. Un cas d'atrophie assez intéressant et consécutive aux fièvres pernicieuses fut observé chez un abbé revenant de l'île Bourbon. Les papilles étaient déjà complètement blanches, les artères petites, entourées d'un liseré blanchâtre formé par leur parois dégénérées. Si je m'en rapporte à l'article que Leber a consacré dans le Haudbuch (5e volume, page 960) à l'amaurose à la suite de fièvres intermittentes, ces atrophies de papille généralement consécutives à des névrites produites par des accès pernicieux, sont rares. M. Galezowski qui depuis 20 ans observe sur un champ si vaste n'en a rencontré que trois cas; mais il est possible que les médecins de marine voyant beaucoup de personnes revenant des colonies observent cette affection plus souvent. Un certain nombre de ces atrophies de papille ont été soignées par les injections de pilocarpine et je dois dire que je n'ai pas remarqué les excellents résultats que M. Gillet de Grandmont et quelques autres auteurs se flattent d'avoir obtenu avec le même médicament. D'ailleurs la pilocarpine ainsi que le salycilate de soude tombe déjà en désuétude et après avoir tout guéri il se trouve en somme qu'elle guérit fort peu de chose. Dans les derniers congrès qui ont eu lieu tant en France qu'à l'étranger, de nombreuses communications ont été faites, sur cet agent thérapeutique, et toutes tendaient à démontrer que sa puissance curative avait été singulièrement exagérée. Cependant je répèterai ici ce que j'ai dit plus haut, les injections ont paru produire un bon résultat dans certaines formes de choroïdite et dans les épanchements du corps vitré dont elles accélèrent la résorption.

ONZIÈME TABLEAU.

MALADIES DES VOIES LACRYMALES

Larmoiement	212
Tumeur lacrymale	78

Digitized by Google

Fistule du sac lacrymal	9
Catarrhe du sac lacrymal	50
Phlegmon du sac lacrymal	12
Déviation des points lacrymaux	23
Point lacrymal inférieur double	5
Obstruction du canal lacrymal	8
Oblitération du sac	1
Blessure du canalicule lacrymale	2
Polype sortant du point lacrymal	2

Tout larmoiement ancien est traité par l'incision du conduit lacrymal et le cathétérisme, que M. Galezowski pratique avec des sondes de plus en plus grosses et présentant à leur extrémité un renflement olivaire. Les phlegmons sont ouverts en avant assez largement, puis on incise le conduit et on passe la sonde. Parfois quand le cathétérisme présente des difficultés on se sert d'une sonde fine en acier. Jamais on ne se sert de la sonde conique de Weber, ni du couteau de Stilling, et on n'emploie pas davantage la dilatation forcée de Cooper de Londres. M. Galezowski a renoncé presque complètement à ses sondes en crosse qui étaient laissées à demeure (cathéterisme permanent) et il ne les emploie que dans les cas très rares où les autres méthodes de traitement ont échoué.

Dans les cas de catarrhe chronique du sac il est fait souvent des injections modificatrices de la muqueuse (généralement au nitrate d'argent). Enfin, pour guérir les tumeurs lacrymales anciennes accompagnées de distension et d'épaississement des parois du sac il pratique d'abord l'excision d'une partie de la paroi antérieure du sac, et fait ensuite le cathétérisme comme d'habitude.

Je n'ai encore vu chez lui qu'une seule fois la destruction du sac avec les caustiques et jamais l'extirpation de la glande lacrymale.

DOUZIÈME TABLEAU.

MUSCLES DE L'ŒIL.

Strabisme convergent	98
— congénital	2
— convergent alternant	2
— divergent	2

Digitized by Google

Paralysie 3e paire	31
— des deux 4e	2
— de la 4e	5
— de la 6e paire	33
— du petit oblique	3
— faciale	8
Insuffisance du droit interne	3
Paralysie du droit interne	3
Contracture de la 6e paire	1
— du droit interne	6
— spasmodique de la 7e paire	2

Ici encore les injections de pilocarpine associées ou non à l'électricité ont été essayées pour combattre les diverses paralysies, quand ces dernières n'avaient pas pour cause l'ataxie locomotrice. En cas de strabisme très prononcé la correction est habituellement répartie sur les deux yeux et combinée en outre avec l'avancement du muscle affaibli.

TREIZIÈME TABLEAU.

ANOMALIES DE LA RÉFRACTION ET DE L'ACCOMMODATION.

Hypermétropie	127
Myopie	201
Presbytie	185
Astigmatisme	66
Anisométropie	17
Mydriase	17
Paralysie de l'accomodation	5
Myosis (spinal)	3
Nystagmus congénital	12
Asthénopie musculaire	7
Asthénopie accomodative	22
Asthénopie rétinienne	10

Je détermine habituellement les anomalies de réfraction de la façon suivante : Je me sers d'abord du procédé de M. Cuignet de Lille (procédé dit de kératoscopie plus commode que celui du déplacement des vaisseaux) pour voir de suite si l'œil est hypermétrope, myope ou astigmate ce qui est fait en un instant. Avec l'ophtalmoscope, à réfraction je détermine ensuite approximativement le degré de l'anomalie dont l'existence a été révélée par la kératoscopie et je termine l'examen en faisant passer quelques verres de la boîte qui contrôlent le résultat donné par l'ophtalmoscope.

Digitized by Google

L'astigmatisme a été déterminé tantôt par la méthode de Donders (fente sténopéique) tantôt avec les verres cylindriques de la boîte. Mais dans ces derniers temps je me suis servi du procédé de Javal, qui est plus expéditif que les deux premiers. C'est dans ce but que j'ai fait modifier l'optomètre Badal en le munissant d'un œilleton pivotant dans tous les méridiens, et pourvu de deux disques d'ophtalmoscope, fixées excentriquement et tournant sur eux-mêmes. Ces deux disques donnent toute la série des cylindres concaves, et dans le mouvement de rotation qu'on leur imprime ils ne peuvent jamais gêner le malade ainsi que cela arrivait avec les huit ailes de l'astigmomètre Javal. J'ai fait ajouter en outre à l'optomètre Badal un diaphragme qui augmente la netteté des images, et mettre un cadran horaire photographié, en positif, bien préférable aux épreuves négatives dont on se sert habituellement.

Pour permettre la détermination approximative de l'astigmatisme à l'image droite, je fais construire en ce moment un ophtalmoscope, qui outre la série des verres concaves et des verres convexes, donnera, d'une façon commode et dans tous les méridiens, la série des cylindres concaves, grâce auxquels on pourra déterminer et corriger l'astigmatisme séance tenante.

Quant à l'anisométropie je me suis inspiré surtout pour la corriger des travaux de Nagel et Mauthner, et j'ai pu le plus souvent rétablir la vision binoculaire, soit du premier coup, soit en plusieurs reprises, en égalisant de plus en plus les deux yeux. Chez la plupart de ces anisométropes il y avait de l'astigmatisme et le verre prescrit était généralement un sphéro-cylindrique combiné souvent à un verre prismatique pour la vision de près.

QUATORZIÈME TABLEAU.

AFFECTIONS DIVERSES

Atrophie de l'œil par suite de traumatisme	18
Atrophie de l'œil par suite de maladies diverses	18
Microphthalmie	7
Hydrophthalmie	11
Exophthalmie	6

Digitized by Google

Goître exophthalmique	1
Hyphéma	4
Yeux vairons	2
Tumeur de l'orbite	1

Je terminerai ce compte rendu en indiquant la façon dont M. Galezowski donne l'instruction aux élèves qui suivent sa clinique. Ses leçons beaucoup plus cliniques que théoriques sont distribuées comme il suit. Le lundi et le mercredi sont réservés aux maladies externes, le mardi et le jeudi il donne des explications sur les malades qu'on opère et sur les procédés opératoires qui seront employés ; le vendredi est consacré à l'examen ophtalmoscopique des maladies du fond de l'œil et il n'y a jamais moins de 30 à 40 malades pour cet examen. Le samedi enfin M. Galezowski traite des questions de réfraction et du choix des lunettes. Je suis chargé en outre avec M. Despagnet de faire aux élèves des démonstrations ophthalmoscopiques et de réfraction. M. Odon Guénau de Mussy est spécialement chargé de tout ce qui est relatif aux opérations et de l'examen micrographique des pièces.

Dr Parent.

DE LA PARACENTÈSE DE LA CHAMBRE ANTÉRIEURE

COMME TRAITEMENT DES ABCÈS ET ULCÈRES DE LA CORNÉE

Par le Dr MENGIN, de Caen.

De nombreuses indications thérapeutiques se présentent dans les affections également très nombreuses de la cornée, mais lorsqu'elle est le siège d'abcès ou d'ulcérations qui menacent de s'éterniser, ou ce qui est plus grave encore, d'amener à leur suite des complications dont la plus grave est la perforation de la membrane transparente, le traitement qui donne les meilleurs résultats est incontestablement la paracentèse de la chambre antérieure.

Ces affections s'accompagnent généralement d'une tension

Digitized by Google

plus grande du globe oculaire, fait que l'on constate facilement par la palpation; l'humeur aqueuse existe en plus grande quantité ou du moins sa filtration s'opère mal et la tension plus grande de la cornée résulte de cette augmentation de pression dans la chambre antérieure. On conçoit que dans ces conditions des processus pathologiques qui siégeront à sa superficie ou dans son épaisseur auront plutôt des tendances à s'aggraver qu'à se réparer, et c'est aussi par un effet de cette tension exagérée que souvent des collyres à l'atropine ou à l'ésérine ne sont plus absorbés. Le fait qu'une large application de sangsues à la tempe, produisant une détente dans l'œil permet au collyre de produire son effet, confirme pleinement l'exactitude de cette supposition.

L'éserine a tenté dans ces derniers temps de détrôner l'atropine qui donne cependant dans ces cas, et fréquemment, d'excellents résultats. Notre but n'est pas d'entamer cette discussion mais d'insister sur l'utilité très grande de la paracentèse de la chambre antérieure. Elle arrête souvent dès le début la marche des accidents dont les suites peuvent devenir fatales et compromettre définitivement la vision; en un mot, elle donne de résultats qu'on ne peut obtenir par aucun autre moyen.

Cette opération devra être tentée, d'autant plus volontiers, qu'elle est d'une innocuité absolue pour l'organe et qu'elle pourra être répétée un grand nombre de fois sans même laisser des traces dans l'endroit où elle aura été pratiquée.

Nous prétendons qu'il faut en user largement et souvent; mais de ce qu'un moyen thérapeutique donne de bons résultats, il ne s'en suit pas pour cela qu'il faille l'employer sans indications précises et en abuser. Ce serait faire tomber en discrédit un moyen utile et précieux.

Esquissons à grands traits les principales affections où il peut être employé, et voyons quelles sont ses indications dans ces différents cas.

1° *Kératite phlicténulaire, vésiculeuse, pustuleuse.*

Maladie de l'enfance, parcourant généralement son cycle en 3 semaines, représentée par 3 stades, période d'inflammation,

Digitized by Google

période d'état, période de réparation. Quand des complications ne surviennent pas, la phlictène ne tarde pas à se rompre et les tissus à se réparer. Mais sous l'influence d'un tempérament strumeux, du manque de soins, des mauvaises conditions ambiantes, cette phlictène peut durer un mois et plus; elle se transforme en une ulcération plus ou moins profonde, les bords sont déchiquetés irrégulièrement, le fond est inégal, la cornée à la périphérie est grise et trouble, et un blepharospasme vient souvent compliquer la photophobie.

A ce degré la pommade à l'oxyde jaune, le calomel en insufflations, les compresses chaudes, l'atropine et même l'éserine employés suivant les indications spéciales pourront amener une amélioration; l'agrandissement de la fente palpébrale en dehors pourra aussi produire un mieux sensible. Mais, si l'ulcération tarde à se combler et si les phénomènes inflammatoires persistent plus de quatre à cinq semaines à partir du début de l'affection, on ne devra pas hésiter, croyons-nous, à pratiquer la paracentèse, et si le besoin s'en présente, à la répéter les jours suivants.

On n'ignore pas que ces phlictènes peuvent quelquefois se transformer en de vastes abcès et que la paracentèse pratiquée dès que les symptômes s'aggravent peut les arrêter dans leurs marche progresssive. De plus une phlictène apparaît rarement sans être accompagnée d'une ou de plusieurs autres, et la ponction opérée dans l'endroit le plus malade aura pour effet par la détente consécutive qu'il produira, de modifier favorablement la marche des autres phlictènes. De la sorte on évitera, sinon les funestes inconvénients d'une vaste perforation, du moins la sclérose et le leucôme indélébile qui devait en résulter. Dans ces cas, une ou plusieurs ponctions suffisent généralement, un très petit nombre produit rapidement le résultat désiré. Nous n'avons donc pas à nous occuper pour le moment des signes qui indiqueront que l'on doit limiter le nombre des paracentèses.

Viennent ensuite les *kératites ulcéreuses* que nous rencontrons sous trois formes principales, chacune amenant des indications spéciales de traitement.

Digitized by Google

2° La première variété est l'ulcère superficiel, affection sans grande importance et qui souvent disparaît sans laisser de traces et sans attirer beaucoup l'attention du malade. Cet ulcère peut être spontané ou symptomatique d'un traumatisme léger, il siège de préférence à la périphérie et nécessite quelquefois un examen minutieux pour être reconnu. Mais en faisant regarder l'œil dans différentes directions, l'endroit où existe la perte de substance devient facilement apparent; et d'ailleurs l'examen à l'éclairage latéral viendra confirmer le diagnostic.

Cet ulcère ou plutôt cette ulcération qui s'améliore et guérit d'habitude facilement par un traitement approprié, peut d'autrefois se prolonger et même se transformer en un ulcère profond. La maladie restera stationnaire, un traitement rationel ne produira pas une modification sensible dans l'état local, mais des douleurs se manifesteront dans des rameaux de la cinquième paire; c'est lorsqu'une de ces conditions existe bien évidente ou que plusieurs sont réunies que la paracentèse sera indiquée: on devra ponctionner le centre de l'ulcère et répéter au besoin l'opération les jours suivants, s'il ne se produit pas un mieux sensible et rapide.

3° Les *ulcères profonds* ont une allure tout autre et une marche beaucoup plus rapide. Ils attaquent, à la fois la superficie et la profondeur de la cornée. Les bords de l'ulcère sont déchiquetés, abrupts, taillés à pic, et on reconnaît que la période aiguë et envahissante persiste tant que les couches de la cornée qui enveloppent l'ulcère ont une teinte gris blanchâtre.

Comme symptômes subjectifs, l'ulcère profond se présente sous deux formes différentes: ulcère sthénique et ulcère asthénique. Dans la première variété, il s'accompagne de douleurs très vives à caractère névralgique, avec photophobie extrême et hypersécrétion des larmes. Dans la seconde variété, ou ulcère asthénique, à marche indolente, les phénomènes revêtent un caractère beaucoup moins aigu et quelques-uns peuvent même faire complètement défaut.

Digitized by Google

Des traumatismes, des érosions superficielles, piqûres, plaies contuses; des affections graves des membranes profondes de l'œil, la paralysie du trijumeau : sont les causes les plus fréquentes de cet accident.

Des complications accompagnent souvent cette variété. Les plus redoutables sont les suivantes : quand l'ulcère, gagnant en profondeur, atteint les couches les plus profondes de la cornée et n'a plus ménagé que la membrane de Descemet, il se produit un keratocèle, et la perforation devient alors imminente. On prévoit les suites graves et multiples qui peuvent résulter de cet accident. La seconde complication à redouter est l'hypopion, et quand on constatera ou prévoira l'imminence d'une de ces deux complications on devra pratiquer la ponction. Tous les auteurs sont d'un avis unanime à ce sujet, et nous pouvons même ajouter un troisième symptôme dont la présence devra déterminer la paracentèse, sans hésitation aucune; ce dernier symptôme est la persistance et l'intensité des douleurs ciliaires. Dans ce dernier cas, la ponction de la chambre antérieure devient un moyen que l'on peut qualifier d'héroïque, et les exemples de ce genre sont nombreux dans la pratique.

4° *L'ulcère serpigineux*, qui s'attaque à la fois aux couches superficielles et profondes de la cornée, se distingue du précédent en cela qu'il progresse toujours dans une direction déterminée, et qu'il s'accompagne presque constamment d'hypopion. Il est très important de diagnostiquer cette forme dès ses premières manifestations et d'en prévoir le caractère malin, car ses débuts ne s'accompagnent que de symptômes peu alarmants en apparence.

Il se montre généralement dans les parties centrales et dans la direction où il progresse, l'ulcère est taillé à pic, comme à l'emporte-pièce. Les parties environnantes de la cornée sont gonflées, présentent une coloration blanc jaunâtre, sont infiltrées de pus; et à mesure qu'il s'avance dans une direction, les parties les premières atteintes tendent à se régénérer et à se combler.

L'hypopion est la règle presque constante et l'humeur

Digitized by Google

aqueuse, dès le début, est louche et laisse voir, à l'éclairage latéral des flocons muqueux.

Ici, une ponction au centre de l'ulcère est souvent impuissante, sinon à diminuer la marche envahissante du mal, du moins à l'arrêter complètement, car la chambre antérieure se réforme promptement et le pus se reproduit presque immédiatement.

Tous les moyens employés jusqu'à ce jour doivent céder le pas au procédé de Sœmisch dont l'efficacité est incontestablement supérieure. Ce procédé consiste à fendre l'ulcère dans son plus grand diamètre. Introduisant un couteau de Græfe dans la chambre antérieure, à un millimètre du bord de l'ulcère, et, dans le tissu sain, on fait la contre-ponction du côté opposé et de la même manière, à un millimètre environ du bord de l'ulcère; puis, par un mouvement de va-et-vient, on sectionne les tissus altérés. Un bandage compressif est alors appliqué, et toutes les vingt-quatre heures, à l'aide d'un stylet mousse, on rouvre la plaie, permettant ainsi de s'écouler au dehors à l'humeur aqueuse qui entraîne avec elle le pus et les substances septiques.

Avant que l'on employât ce mode de traitement, le pronostic était toujours fort grave et la perte de l'organe atteint était presque régulièrement le mode de terminaison de cette maladie. Inévitablemement, une perforation très vaste se produisait dans la cornée; quelquefois une iritis ne tardait pas à se manifester dès le début, se propageait au corps ciliaire et se terminait par une irido-cyclite purulente.

Bien entendu, ce traitement chirurgical s'accompagne d'autres indications thérapeutiques, telles que : applications de compresses tenues à une température élevée, instillation d'atropine, compression, nettoyage et lavage de l'œil fréquents, avec des solutions antiseptiques. En un mot, on cherchera à diminuer les symptômes inflammatoires, à arrêter les progrès de l'ulcération et à activer le travail réparateur. Mais la paracentèse devra être considérée comme le moyen le plus actif et le plus puissant, elle devra être employée, dès le début, ou au plus tard dès que le pus apparaîtra dans la chambre antérieure.

Digitized by Google

5° *Les abcès de la cornée*, bien que se terminant quelquefois par un ulcère, débutent d'une tout autre façon. Dans l'endroit qui va devenir le siège d'un abcès, la cornée perd d'abord sa transparence, la couche épithéliale s'altère, la surface perd son brillant et devient terne et rugueuse. Un point blanchâtre se dessine enveloppé d'une auréole grisâtre, et la formation du pus ne tarde pas à suivre. L'abcès est formé par la destruction des éléments cellulaires de la cornée, en même temps que les cellules environnantes se segmentent et prolifèrent.

Dès que ces abcès ont une certaine étendue et une certaine gravité, ils s'accompagnent presque toujours d'hypopion; le pus souvent n'est pas dans la chambre antérieure, il a fusé entre les lames de la cornée où il se présente sous la forme d'un arc plus ou moins long dont la concavité est tournée en haut. Il se distingue du véritable hypopion par l'aspect suivant : souvent la collection reste à une certaine distance de la sclérotique, et le niveau du pus ne se déplace pas quand on fait mouvoir l'œil ou la tête du malade.

Ici encore, dès que l'affection devient menaçante et dès qu'il y a formation et migration de pus, une paracentèse est indiquée, car la marche de ces abcès est toujours rapide, et, si la guérison ne survient pas promptement, des désordres graves ne tardent pas à se produire et à amener des lésions irrémédiables.

Dans ces abcès, il suffira de ponctionner le centre de la partie malade sans faire une large section comme dans les cas d'ulcères serpigineux. Cette paracentèse devra être faite sans retard dans les abcès d'origine traumatique, dès que l'abcès, gagnant en profondeur, on remarquera le trouble de l'humeur aqueuse et le début d'un hypopion. Un retard, même de quelques heures, pourrait entraîner des complications de la plus haute gravité.

Ces ponctions devront être répétées une, deux ou plusieurs fois jusqu'au moment où la lésion entrera franchement dans une phase de réparation et d'amélioration. Il ne faudrait pas cependant abuser de ces ponctions, et nous croyons que l'on

Digitized by Google

sera averti qu'on doit les suspendre momentanément ou définitivement lorsque le lendemain ou le surlendemain de l'une d'elles, on trouvera à la palpation une tension du globe oculaire manifestement au-dessous de la moyenne,

Cette règle pourra être observée, et dans ce dernier cas, et également dans ceux que nous avons mentionnés plus haut, et qui sont justiciables du même mode de traitement.

Nous n'étudierons pas la question de savoir si l'on doit bannir absolument dans ces ulcères les instillations d'atropine pour les remplacer par des instillations d'éserine fréquemment et généreusement répétées. Ce dernier médicament, de l'avis de certains ophtalmologistes, aurait une action héroïque dans les affections de la cornée. Il diminuerait la tension oculaire, il diminuerait également, par la contraction des vaisseaux, les secrétions conjonctivales, et réduirait la diapédèse en général.

L'atropine, au contraire, augmenterait la tension par l'élargissement des vaisseaux, ainsi que la sécrétion conjonctivale.

L'éserine serait donc un remède curatif capital dans les affections cornéennes, et l'atropine jouerait un rôle analogue dans les maladies de l'iris.

Sans entrer dans cette discussion qui sans doute est loin d'être terminée, nous nous permettrons de dire que nous avons vu maintes fois l'atropine produire une amélioration presque instantanée dans de nombreuses affections cornéennes.

Un autre mode de traitement a également été préconisé dans ces derniers temps. Nous voulons parler de la sclérotomie qui a donné des résultats fort beaux dans les mains de ceux qui la préconisèrent. Mais son usage n'est pas très répandu et n'est pas encore admis dans la pratique de tous les oculistes. Aussi nous avons cru jusqu'à présent devoir nous en tenir à la ponction de la cornée dans la partie malade, et à l'opération dite de Sœmisch dans les ulcères rongeants; cette manière d'agir donnant de forts beaux résultats. Dans les ulcères rongeants, on fait pénétrer le couteau dans le tissu sain

Digitized by Google

des deux côtés de la lésion, et on pourrait objecter qu'il restera une petite cicatrice linéaire blanchâtre, indice du passage de l'instrument. Mais cette cicatrice est, en réalité, très peu de chose en comparaison des opacités que laissent généralement ces ulcères; et ici, plus que jamais peut-être, on doit redouter le mal et non le moyen employé pour le guérir.

La paracentèse empêchera la déchirure irrégulière et les conséquences funestes qui résultent d'une perforation spontanée, car les désordres produits dans la cornée généralement amincie sur une large surface amèneront, sinon un staphylôme considérable avec hernie de l'iris, du moins une large synéchie qui offrira pour l'avenir de graves inconvénients. Un de ces inconvénients, qui sera une menace perpétuelle, consistera dans les tiraillements de l'iris qui peuvent produire une série de complications dont la plus grave sera un glaucôme secondaire.

Puis, si on est appelé à faire une pupille artificielle, soit dans un but antiinflammatoire, soit dans un but optique, le lieu d'élection de cette pupille pourra offrir de grands inconvénients. Enfin maintenant que l'on sait tout l'avantage que l'on peut retirer du tatouage au point de vue esthétique, et qu'on sait combien cette pratique est inoffensive si elle est faite dans certaines conditions, on sera appelé souvent à la pratiquer.

Or, en cas de leucôme adhérent, on sait que l'iridectomie préventive est obligatoire, et si l'adhérence a eu lieu sur une vaste surface, l'iridectomie pourra n'être qu'un moyen insuffisant pour se préserver des complications qu'on a vu survenir en pareil cas; force est au médecin, en ce cas, de s'abstenir et au malade d'être privé de cette intervention si utile qui devait lui épargner une difformité des plus désagréables. Des exemples de ce genre ne sont pas précisément rares dans la pratique journalière.

Enfin, ferait-on à la paracentèse le reproche de donner quelquefois lieu à des projections de l'iris dans la plaie où cette membrane resterait fixée et prendrait des adhérences définitives; nous répondons à cela que cet accident arrive fort

Digitized by Google

rarement si on a pris soin d'instiller préalablement et surtout après la ponction, quelques gouttes d'une forte solution d'atropine ou d'ésérine, suivant les indications de chaque cas. Puis on évitera cet accident si on prend soin de retirer l'instrument très lentement pour que l'évacuation de l'humeur aqueuse se fasse très doucement. Ensuite, avec un stylet mousse, il sera facile de repousser l'iris en arrière dans le cas où on le soupçonnerait d'avoir des tendances à rester accolé à la plaie. Et enfin, en supposant que cet accident survienne, il n'y aura qu'un petit point de contact entre les deux membranes. L'iridectomie, qu'on pourra être appelé à faire dans la suite, se fera dans de meilleures conditions et on ne sera jamais empêché de pratiquer ultérieurement un tatouage.

DOCTEUR MENGIN.

DU TRAITEMENT DE LA SCLÉRITE

ET DE LA SCLERO-KERATITE.

Par le docteur GALEZOWSKI

Les inflammations de la sclérotique ou de son enveloppe capsulo-tendineuse, constituée par la capsule de Tenon, ne sont pas très rares. On les voit se produire surtout chez les adultes entre trente et cinquante ans, chez les personnes atteintes de rhumatisme, de la goutte et quelquefois même de rhumatisme blennorrhagique et de la syphilis. Lorsqu'on recherche les différents symptômes du rhumatisme, on ne tarde pas à les retrouver dans les antécédents des malades soit que les accidents rhumatismaux aient existé déjà à une période antérieure dont les articulations ou les muscles, soit qu'ils existent simultanément dans l'œil et les différentes autres parties de l'organisme. Dans des cas exceptionnels, la sclérite est le premier phénomène morbide et apparent du rhumatisme. Nous avons vu, en effet des malades atteints

Digitized by Google

d'une sclérite n'avoir éprouvé jamais dans leur vie d'accidents rhumatismaux, mais quelques mois et même quelques semaines après l'inflammation de l'œil, le rhumatisme apparaître sous forme d'une arthrite sèche, ou sous une autre forme quelconque.

Mais si le diagnostic n'est pas difficile à établir, il n'en est pas de même avec le traitement, car l'inflammation des tissus blancs fibreux, dont se compose la sclérotique et la capsule de Tenon, est très tenace, et résiste souvent à tous les moyens.

Mes propres recherches établies à ce sujet sur un grand nombre de malades m'ont permis d'établir une méthode de traitement qui dans la majorité des cas donne l'excellents résultats.

Il importe d'abord de faire une distinction complète entre *la sclérité et la scléro-kératite*. Lorsque l'inflammation se déclare à une certaine distance du bord cornéen, elle se complique rarement d'iritis, la maladie est souvent très rebelle, résiste souvent pendant des mois entiers au traitement, mais elle guérit à la longue et sans laisser aucune trace ni dans l'aspect extérieur de l'œil ni dans la vue. Lorsque au contraire, l'inflammation de la sclérotique prend pour point de départ une portion quelconque voisine de la cornée, il en résulte au bout d'un temps plus ou moins court des complications des plus sérieuses du côté de la cornée et de l'iris, et qui peuvent entraîner une cécité plus ou moins complète dans un temps donné, si on n'intervient pas chirurgicalement.

Examinons d'abord la première forme de maladie sclérite isolée et sans complications.

A. SCLÉRITE RHUMATISMALE.

Cette affection est ordinairement indolente, au début et n'occasionne aucune espèce d'inconvénient au malade, au point que le malade ne se doute même pas de son existence. Cette inflammation se présente sous forme d'une saillie rouge violacée, occupant une portion plus ou moins étendue

Digitized by Google

de la sclérotique. L'œil est douloureux au toucher, par moment il est larmoyant, mais la vue n'est nullement affectée. Une crise première durera de deux à trois mois et se dissipera soit spontanément soit sous l'influence d'un traitement approprié.

La guérison est rarement définitive, et nous voyons le plus souvent la maladie au bout de quelques années prendre une intensité souvent beaucoup plus grande. Lorsqu'on recueille tous les renseignements sur les antécédents on verra que l'individu a eu dans sa vie plusieurs crises plus graves les unes que les autres, et qui ont alterné avec des accès de rhumatisme musculaire ou articulaire. La persistance de ces accidents et les récidives souvent repétées peuvent amener à la longue des complications du côté de l'iris et de la cornée, comme on peut juger par l'observation suivante.

Obsevation I. — (N° 8684 de mon livre d'observations). — M. S... âgé de 52 ans vint me consulter le 4 avril 1877, pour une sclérite double, dont il fut atteint pour la première fois en 1874. A cette époque les yeux étaient enflammés d'une manière tellement violente pendant cinq ou six mois, qu'on a dû, luiappliquer à plusieurs reprises des sangsues. Lorsque les yeux étaient guéris, il fut pris d'accidents rhumatismaux très intenses, dans les genoux, et puis dans les articulations du pied, dont il n'a pu se débarrasser, qu'après plusieurs mois de traitement.

Au mois de janvier 1877, le malade fut pris de rhumatisme diaphragmatique des plus intenses, avec des défaillances constantes de difficultés de respiration, et même par moments, avec des difficultés de déglutition. Ces accidents ont duré plus de six semaines, et au moment où le malade se considérait comme guéri, les yeux se sont enflammés, et c'est à ce moment qu'il est venu me consulter. A l'examen, je constate que les deux yeux sont rouges, injectés; dans chaque œil la sclérotique présente des boursouflures par place, et des saillies semblables aux tumeurs. La pupille présente des adhérences partielles par suite des accidents précédents d'iritis; des dépôts pigmentaires s'observent sur les différentes parties de la capsule. Le malade a été soigné depuis le mois de janvier par un confrère de Paris, au moyen des déplétions sanguines locales et de l'instillation d'atropine, mais sans succès.

Ayant reconnu la cause rhumatismale de la maladie; j'ai prescrit au malade l'usage alternatif d'atropine et d'ésérine, j'ai fait prendre

Digitized by Google

deux douches de vapeur sur les yeux au moyen de l'appareil vaporisateur de Lourenzo, je lui ai fait appliquer tous les huit ou dix jours un vésicatoire volant aux deux tempes, et j'ai administré deux grammes de salicylate de soude à l'intérieur par jour. Sous l'influence de ce traitement, les accidents oculaires se sont amendés très rapidement, et le 16 juillet, la guérison était complète.

La sclérite et périsclerite peuvent se développer quelquefois chez les enfants lymphatiques et strumeux, chez lesquels les douleurs rhumatismales et souvent même les épanchements synoviaux sont dus à la scrofule. La maladie dans ces cas est plus rebelle que chez d'autres individus, et elle est surtout sujette à des complications du côté de la cornée, comme on peut s'en rendre bien compte du reste par l'observation suivante, tirée de ma clientèle particulière.

Observation II. (N° 6487 de mon livre d'observation). — *Périsclérite double avec des récidives fréquentes, complication de la cornée, guérison.*

Mademoiselle A. âgée de dix ans, me fut amenée le 8 novembre 1875, pour consulter sur les deux yeux qui étaient rouges, injectés, et sensibles pour la lumière ; elle éprouvait des douleurs dans les yeux, des élancements, et souvent la sensation du gravier. A l'examen j'ai constaté une injection scléroticale péricornénne, formant trois foyers séparés dans l'œil droit et deux dans le gauche. La pupille se contractait régulièrement et il n'y avait aucune lésion ni dans l'iris ni dans les membranes profondes. C'était une périsclérite double, qui datait depuis le mois de septembre. L'enfant a été toujours faible et sans appétit. En septembre elle a eu des ulcères au nez, puis les douleurs sont survenues dans les épaules, les bras et les pieds, et ces douleurs se déplaçaient facilement. En outre, elle a eu comme des urticaires, des cloques, dans les pieds et les jambes. Nous avons prescrit des vésicatoires volants, l'atropine et l'iodure de potassium. Sous l'influence de ce traitement, elle s'est trouvée rapidement améliorée. Le 8 avril, les mêmes accidents, mais moins violents, sont revenus. Ce qui n'a pas empêché d'obtenir la guérison.

Les sclérites et les sclérokératites dans certaines de ses formes bénignes guérissent sans intervention chirurgicale, comme on a pu déjà juger par les observations ci-dessus rapportées. Parmi les moyens que j'ai vu dans ces cas réussir, je

Digitized by Google

dois signaler : 1° *instillation alternative d'atropine et d'ésérine;* 2° *Les vésicatoires volants* souvent appliqués au front et aux tempes; 3° *des douches oculaires de vapeur*; 4° *salicylate de soude* administré à l'intérieur à la dose de 2 à 4 grammes par jour; 5° Injections hypodermiques de pilocarpine; 6° Iodure de potassium dans la sclérite syphilitique.

1° *Instillation alternative d'atropine et d'ésérine.* Depuis longtemps l'atropine était recommandée contre la sclérite, justement à cause des complications très fréquentes du côté de l'iris ; mais ce collyre employé d'une manière isolée non seulement n'arrêtait pas la maladie, mais il avait le grave inconvénient de rendre la vue trouble chez les individus, qui, à part la rougeur scléroticale, n'accusaient aucun trouble visuel. Tout au contraire, en employant l'atropine le soir et l'éserine le matin, on évite cet inconvénient. D'autre part, en employant l'atropine et l'ésérine alternativement, on agit plus efficacement sur le système vasculaire de l'œil et on contribue à la résorption d'exsudats.

Pour donner des preuves incontestables de l'efficacité de ces deux collyres, je ne puis mieux faire que de rapporter les faits suivants :

Observation III. — Marquis de M..., souffrait depuis deux ans, d'une sclérite goutteuse, et l'oculiste qui le soignait, prescrivait l'atropine à chaque crise qui revenait la première année deux fois, et la seconde année trois fois dans l'année. Il vint me consulter en février 1873, je lui ai prescrit l'instillation d'atropine, deux fois par semaine, et une fois par jour, le collyre d'ésérine. Ce traitement parfaitement réussi, et depuis cette époqne, il n'a pas eu de crise nouvelle, jusqu'à ces jours.

Observation IV. — Madame D..., femme d'un opticien, souffrait d'une sclérite rhumatismale depuis trois ans, et l'atropine que son oculiste lui prescrivait ne faisait qu'exaspérer le mal. Je lui ai prescrit l'atropine et l'ésérine alternativement ainsi que les douches oculaires de vapeur à prendre deux fois par jour. Après avoir suivi ce traitement pendant cinq mois consécutifs elle a complètement guéri, au point que depuis quatre ans elle n'a eu que quelques accès légers, qui se sont dissipés très facilement après quelques jours de traitement.

Digitized by Google

2° *Vésicatoires volants.* Un des moyens les plus efficaces dans le traitement de la sclérite est incontestablement l'application des vésicatoires volants au pourtour de l'orbite tous les huit ou dix jours. Ce moyen réussit souvent à arrêter le mal sa plus forte évolution après que tous les autres moyens sont restés sans aucun effet. Je pourrais rapporter à l'appui des faits très nombreux où l'application des vésicatoires était on ne peut plus salutaire. Voici, entre autres, une observation :

Observation V. — *Sclérо-kérato-iritis, guérie par des vésicatoires.* — Madame B..., âgée de 33 ans, demeurant à Boulogne-sur-mer, est venue me consulter en septembre 1876, pour l'œil gauche dont elle souffrait depuis octobre 1875, après une grande frayeur qu'elle avait éprouvée en voyant son mari tué. Elle a été soignée par un oculiste pendant huit mois, elle éprouvait constamment des inflammations à la suite de l'instillation d'atropinie. La cornée est complètement opaque et l'œil est très rouge. En instillant les gouttes d'atropine, je me suis aperçu que l'œil devenait très rouge, et j'ai dû y renoncer. J'ai pris la décision d'appliquer des vésicatoires volants, successivement treize, un, deux ou trois par semaine. Ce n'est qu'après ce traitement qu'elle a été sensiblement améliorée. — 26 mars. Elle part aujourd'hui, et je constate que la cornée présente une tache dans sa moitié interne. L'iris est adhérent dans plusieurs points. La malade peut lire les caractères n° 4. L'œil s'injecte facilement, mais la malade ne souffre pas.

3° *Les douches de vapeur* administrées sur l'œil couvert d'une compresse, au moyen de l'appareil Loucenço, agissent très favorablement dans cette maladie, toutes les fois que l'iris n'est pas enflammé. Ces douches remplacent avec avantage les compresses chaudes ; leur action est très utile dans les sclérites, comme cela avait été démontré par mon excellent maître le docteur Desmarres père. Je les fais prendre huit fois par jour pendant dix à quinze minutes chaque fois.

4° *Le salicylate de soude* pris à l'intérieur agit d'une manière très favorable dans toutes les sclérites et plus particulièrement dans les sclérites rhumatismales. C'est à la dose de 2 à 4 grammes par jour que ce médicament réussit le mieux. Mais il serait dangereux et inutile de dépasser cette dose si on juge par le fait ci-dessous rapporté. Déjà en 1877 j'ai fait une communi-

Digitized by Google

cation à l'académie de médecine par l'intermédiaire de M. le professeur Sée, sur l'efficacité du salicylate de soude dans les sclérites. Depuis je me suis confirmé dans cette opinion que ce médicament agit mieux que tout autre pour combattre les accidents inflammatoires, de même qu'il prévient le retour des crises nouvelles.

Albert Robin [1] a démontré l'augmentation des matériaux solides, phosphates et carbonates sans que la quantité d'urée y soit modifiée. Selon Sée [2], au contraire, on observe une augmentation du taux de l'acide urique chez les individus atteints de gravelle et chez les goutteux.

Les recherches les plus récentes, faites par Lecorché et Talamon [3], démontrent d'une manière non douteuse que le salicylate de soude administré chez les rhumatisants à la dose de 8 grammes par jour, augmente dès le second jour la quantité d'urée dans les urines, de 28 à 47 grammes par jour. C'est donc en débarrassant le sang de la trop grande quantité d'urée que le salicylate modifie les accidents rhumatismaux et arrête l'inflammation de la sclérotique, en prévenant en même temps les rechutes, d'une manière absolue, ou au moins en éloignant d'une manière très sensible les accès les uns des autres.

5° *L'iodure de Potassium* rend de très grands services toutes les fois que la sclérite est de nature syphilitique, ou quelque fois chez les individus qui ne présentent pas des signes positifs du virus vénérien, comme on peut du reste s'en convaincre par le fait suivant :

Observation VI. — *Sclérite gauche avec iritis et kératite ponctuée. Antécédents syphilitiques, ancien rhumatisme. Guérison.* M. âgé de trente quatre ans vint me consulter le 20 décembre 1877, pour une sclérite gauche très intense avec iritis et kératite ponctuée. Le malade déclare qu'il a eu des accidents syphilitiques il y a 15 ans, dont il avait parfaitement guéri. Depuis 10 ans le ma-

1. A. Robin. Note sur l'acide salicycilique dans la fièvre typhoïde. *Gaz. Méd.* 1877, n° 6.
2. Sée — Études sur l'acide salicylique et les salicylates. (*Bulletin de l'académie de Médecine.* 1877 p. 705)
3. Lécorché et Talamon, *Revue Mensuelle* mars 1880, p. 192.

Digitized by Google

lade souffre de douleurs rhumatismales aux reins et aux jambes, qui s'aggravent surtout la nuit. Un ophtalmologiste, qui l'avait soigné pendant trois mois en 1877, donna le salicylate de soude à la dose de 8 à 10 grammes, ce qui lui amena des accidents graves cérébraux, dont il n'a guéri qu'après un traitement de plusieurs semaines.

L'existence d'une kératite ponctuée avec l'iritis et la sclérite m'a permis de supposer, qu'il s'agissait chez mon malade, d'une affection syphilitique et je lui ai prescrit en conséquence l'iodure de potassium à la dose de 2 et puis de 3 grammes par jour; l'intisallation d'atropine et d'éserine alternativement et les douches de vapeur. Sous l'influence de ce traitement, un mieux sensible s'est déclaré très rapidement, et déjà le 10 *janvier* nous avons pu constater une grande amélioration. — 16 *mars*. Une petite rechute nous oblige à appliquer quelques visicatoires volants à la tempe. 2 *avril*. La guérison est complète, la pupille s'est dilatée, les synéchires se sont rompues, la sclérite a guéri complètement.

6° *Des scarifications*, faites à de longs intervalles sur la surface gonflée et boursouflée de la sclérotique, agissent très efficacement dans certaines formes rebelles de la sclérite. Cette scarification doit être pratiquée perpendiculairement au bord cornéen sur toute l'étendue de la tumeur scléroticale et assez profond pour comprendre la sclérotique. On la pratique avec un scarificateur de Desmarres nne fois tous les 10 ou 12 jours souvent une seule scarification suffit pour arrêter les progrès du mal, comme on peut en juger par l'observation suivante :

Observation VII. *Sclérokérato-iritis. Vésicatoires volants, Scarifications. Guérison.* — Madame..., âgée de vingt-six ans, me fut adressée par M. le docteur Milot (de Montereau) au mois de mai 1877, atteinte d'une sclérite intense de l'œil gauche, occupant la moitié interne et supérieure, entre les deux muscles interne et supérieur. L'œil est en même temps atteint d'une légère hydrophtalmie congénitale. La cornée est trouble, dans la moitié correspondante, et il y a un peu d'iritis. La malade déclare qu'elle souffre de cet œil depuis l'âge de 6 ans, dans les dernières 10 années elle a eu six attaques très violentes. En 1866, l'attaque de sclérite a duré plus de 8 mois. Je prescris l'application de six vésicatoires volants à la tempe, la partie gouflée de la sclérotique. Sous l'influence de ce traitement, la malade a complètement guéri, ce que j'ai pu constater le 27 juillet 1877.

Digitized by Google

B. SCLÉRO-KÉRATO-IRITIS.

La seconde variété des sclérites, est celle dans laquelle la maladie se localise dans la région ciliaire et au voisinage du bord cornéen. Cette affection reste rarement localisée dans la sclérotique seule, mais elle s'étend progressivement à la cornée et constitue, si on ne l'arrête pas à temps, une sclérokératite avec ou sans iritis. Sous cette forme la maladie devient tenace, et elle résiste à tous les traitements qui réussissent si bien dans la forme précédente.

La maladie devient progressive, elle s'étend de la périphérie au centre de la cornée, et peut même envahir toute la cornée en y constituant une sorte d'opacification profonde, intersticielle, qui deviendra définitive.

C'est dans cette variété de sclérokératite que nous avons cru utile de recourir à une opération d'iridectomie, soit pendant la période aiguë, soit dans la forme chronique et invétérée de la maladie.

Tandis que tous les autres moyens restent sans aucune efficacité ou n'amènent que des améliorations passagères, l'iridectomie, au contraire, est un moyen souverain. Dès le lendemain, les douleurs cessent immédiatement, l'inflammation de la sclérotique diminue d'intensité, et, au bout de 10, 15 jours, lorsque la cicatrisation de la plaie est complètement terminée, le gonflement et la rougeur diminuent progressivement, l'œil guérit sans aucun autre traitement, et sans qu'il y ait à craindre pour l'avenir de nouvelles rechutes. Je vois depuis plus de trois ans, deux de mes malades, atteintes de sclérokératites graves, l'une a été opérée par moi en 1876, et l'autre en 1877 de l'iridectomie. La maladie a été arrêtée complètement et d'une manière instantanée, et, depuis cette époque ni l'un ni l'autre de ces deux malades n'ont pas éprouvé la moindre rechute.

Voici deux nouveaux cas d'iridectomie pratiqués par moi dans les circonstances analogues chez deux malades atteintes de sclérokerato-iritis. Ces deux observations sont recueillies par mon excellent ami, M. Despagnet, un de mes assistants.

Digitized by Google

Observation VIII. — *Scléro-kératite guérie par une iridectomie* (N° 51 781 du registre de la clinique). — Madame R..., 20 ans couturière, demeurant à Paris, se présente à la consultation le 17 septembre 1879. Son œil gauche a la paupière légèrement tuméfiée et à demi fermée. Le globe oculaire est rouge et l'injection péri-kératique a son maximum d'intensité à la partie externe et vers le diamètre horizontal. Là se trouve une grosse phlyctène faisant une assez forte saillie. La vascularisation qui l'entoure a gagné la cornée qui est un peu infiltrée dans cette partie externe. La photophobie est intense, l'œil larmoyant. La malade est strumeuse. On prescrit l'atropine et lésérine en instillation alternative, la pommade à l'oxyde jaune. Comme traitement général, l'huile de foie de morue. Le 28 septembre la photophobie est moins intense; mais la vascularisation cornéenne persiste, on ordonne les douches de vapeur avec l'appareil de Lourenco.

Depuis cette époque on a successivement des alternatives de mieux et de mal. Enfin vers le milieu de décembre la malade se croit guérie et ne revient plus.

Mais à la fin de janvier 1880 l'inflammation revient et nous ramène la malade. La cornée est toujours infiltrée à la partie externe et l'infiltration gagne la partie centrale. La phlyctène n'existe plus, mais dans toute la partie correspondante et externe par conséquent, la sclérotique s'est enflammée. Il y a une scléro-kératite. En même temps il s'est produit une douleur péri-orbitaire très intense. L'instillation alternative, des collyres d'atropine et d'ésérine, l'application successive d'une série de vésicatoires sur le front et la tempe, n'amènent que des améliorations passagères. Les douches de vapeur, le traitement général, tout est infructueux. Aussi M. Galezowski se décide à pratiquer l'iridectomie le 18 mars. L'opération, faite dans la partie opposée, c'est-à-dire interne, se passe très régulièrement. Le 3me jour la cicatrisation est complète. Dès le 5e jour la sclérite diminue ainsi que l'infiltration cornéenne. Tous les jours amène une amélioration nouvelle. On continue le traitement général et local prescrit antérieurement. Le 6 avril, la guérison est complète.

Observation IX. — *Irido-kérato-sclérite double, guérie par iridectomie.* Mademoiselle Joséphine M....., 25 ans, à Paris, est une jeune fille essentiellement scrofuleuse. La lèvre supérieure saillante, les glandes nombreuses engorgées qu'elle porte, les nombreuses ulcérations dont son nez et ses oreilles sont le siège, sont autant de preuves accusatrices de la diathèse, qui a aussi trouvé dans ses yeux un terrain complaisant pour ses manifestations. En effet, depuis l'âge de dix ans ses yeux sont enflammés et sont le siège de

Digitized by Google

nombreuses phlyctènes, qui tour à tour reviennent et disparaissent; mal soignée, cette inflammation pris une gravité et une étendue inusitée. Non seulement la conjonctive, mais la cornée, l'iris et même la sclérotique se sont enflammées. C'est dans cet état qu'elle vient à la clinique dans les premiers jours de janvier 1880. La photophobie est intense dans les deux yeux, qui sont sujets à des crises fréquentes de larmoiement. Les paupières sont œdématiées. Les conjonctives sont peu injectées, mais les cornées, siège de dépôts interstitiels, sont vasculaires. L'iris présente des synéchies postérieures. Les sclérotiques sont enflammées, et dans les deux yeux cette inflammatique est symétriquement disposée. C'est dans la partie externe de chaque œil qu'elle siège. Toute espèce de traitement est impuissant à modifier l'état de ses yeux. Aussi on décide l'iridectomie que l'on pratique le 12 février 1880. L'opération ne présente rien à signaler. Mais depuis cette époque, progressivement la sclérite des deux yeux se modifie avantageusement, les dépôts cornéens, et la vascularisation diminuent. Le 20 mars la sclérite est complètement guérie. Le 10 avril il ne reste que les synéchies postérieures. Les opacités cornéennes, ont presque disparu, et les quelques-unes qui restent, sont moins épaisses et plus tranparentes. Plus de vascularisation de la cornée et d'injection des conjonctives. La photophobie et le larmoiement ont cessé. L'acuité visuelle égale à 1/6 avant l'opération est de 1/2 le 10 avril. En somme succès complet.

Nous pourrions encore citer d'autres faits de ce genre, où l'opération a été pratiquée il y a plusieurs années avec un succès complet et sans la moindre récidive.

En se basant sur les résultats satisfaisants que nous avons obtenus jusqn'à présent, nous n'hésitons pas à proposer l'iridectomie comme le seul et unique remède efficace contre la sclèro-kératite.

DE L'HERPÈS FÉBRILE DE LA CORNÉE

Par le Dr GODO

(*Suite.*)

Complications. — Quelle que soit la forme de la maladie cornéenne, que cette affection soit simplement idiopathique ou qu'elle survienne secondairement à titre symptomatique,

Digitized by Google

elle est, dans tous les cas, soumise aux mêmes complications. Lorsque rien n'arrête le marche progressive de l'herpès cornéen, et que son évolution s'accomplit fatalement, la complication la plus ordinaire est la formation d'un ulcère rongeant. Résultant de la fusion qui s'est opérée entre les diverses petites ulcérations, d'après un mode pathogénique sur lequel nous ne reviendrons pas, il peut à son tour devenir le point de départ de terribles désordres. L'œil devient excessivement rouge, une injection péricornéenne forme une couche très épaisse s'étendant en profondeur jusqu'au tissu sclérotical ; un larmoiement continuel augmente l'irritation, la paupière supérieure devient enflée et cette enflure s'étend successivement à toute la joue.

La cornée ainsi affectée acquiert une très grande sensibilité, le moindre mouvement de la paupière provoque des douleurs très vives, des élancements des plus violents, puis viennent des névralgies périorbitaires qui s'étendent à toutes les branches de la cinquième paire; des douleurs qui se font sentir au front, à la tempe, à la joue, du côté du nez, dans les dents, de sorte que peu à peu toute la moitié de la tête devient endolorie. Ces crises névralgiques sont le plus souvent périodiques et s'aggravent surtout la nuit; chez d'autres malades elles reviennent trois ou quatre fois par jour, et, dans l'intervalle de ces crises, il s'établit une douleur vive, permanente, qui ne laisse point de répit au malade.

D'autres fois, sans que la scène pathologique soit profondément modifiée, les vésico-pustules se transforment en abcès d'abord superficiels, puis profonds. Ces épanchements formés de pus, de globules graisseux et de détritus celluleux tendent à s'infiltrer à travers les lames de la cornée et viennent constituer, à la partie inférieure de cette membrane, un arc jaunâtre concave en haut, désigné sous le nom d'onyx ou d'unguis. Ou bien le pus réussit à se frayer une route vers la chambre antérieure et vient en suivant des trajets sinueux e fistuleux s'accumuler dans sa partie déclive sous le nom d'hypopion. L'iritis coïncide fréquemment, pour ne pas dire constamment, avec ces infiltrations purulentes. Quelquefois cette phlegmasie

Digitized by Google

du diaphragme irien se produit pendant la marche envahissante de l'ulcère, et elle est alors la cause directe de l'hypopion.

Les conséquences de ces désordres sont faciles à prévoir: tantôt la plus grande partie des lames de la cornée est détruite, alors la couche la plus profonde ne peut résister à la pression de l'humeur aqueuse, il y a kératocèle ; tantôt la membrane de Descemet se rompt, et l'humeur aqueuse s'écoule au dehors; il y a fistule de la cornée; d'autres fois, l'iris vient faire saillie à travers la perforation de la cornée, il y a hernie de l'iris. La destruction complète de la cornée est rare. Voici un exemple des complications les plus ordinaires de l'herpès fébrile cornéen.

Observation XVI. — Mme B..., 48 ans, n'a jamais fait de maladie grave et a toujours joui d'une bonne vue. Le 19 juin 1878, elle a été prise d'une fièvre intense qui a duré une huitaine de jours et qui fut suivie ensuite d'un herpès de la cornée gauche avec iritis et des douleurs intenses périorbitaires vers le 1er juillet. Les sangsues, l'atropine et l'ésérine instillées alternativement; des cataplasmes, des vésicatoires volants, tout fut inutile, le mal s'aggravait sans cesse, et on a vu apparaître un hypopyon et un ulcère rongeur au centre de la cornée.

Le 2 août, une première paracentèse est pratiquée à travers l'ulcération centrale, l'hypopion est vidé, la malade se trouve soulagée; mais, au bout de cinq jours, il survient une nouvelle recrudescence avec hypopion nécessitant une nouvelle paracentèse, qui cette fois n'est même suivie d'aucune amélioration. La maladie a suivi sa marche progressive, et elle aboutit le 15 septembre à une perforation spontanée de l'ulcère avec hernie de l'iris que nous avons excisé.

Nous avons supprimé depuis tout traitement, et nous nous contentâmes d'une simple compression méthodique de l'œil. L'amélioration s'en est suivie, les douleurs sont aujourd'hui très peu vives la rougeur est bien moins intense et nous nous proposons de pratiquer prochainement une iridectomie optique.

En général, l'herpès fébrile de la cornée est loin de présenter cette gravité ; la terminaison que nous venons d'indiquer est heureusement exceptionnelle. Mais il importe de ne pas perdre de vue que c'est surtout au début que l'on peut con-

Digitized by Google

jurer le danger. Une fois que les complications ont éclaté, et elles surviennent quelquefois trois semaines après l'apparition des symptômes fébriles, un traitement bien dirigé peut triompher encore de leurs funestes conséquences et prévenir leur fâcheux dénoûment; mais dans ce concours de circonstances aggravantes, le pronostic est plus réservé et les chances de guérison plus variables.

Diagnostic. — L'herpès cornéen au début est facile à reconnaître. Tout au plus pourrait-on le confondre avec certains cas de zona ophthalmique, où l'éruption vésiculeuse est limitée à la cornée. Ce sont, en effet, des lésions identiques d'aspect, également constituées par de petits points saillants, hémisphériques, transparents, dus à des soulèvements de l'épithélium cornéen. Mais le zona est apyrétique; il ne récidive pas, et il provoque l'insensibilité de la cornée. La conjonctive elle-même dans un certain rayon autour de la cornée peut participer à cette anesthésie. Dans l'herpès cornéen, on ne rencontre aucun de ces signes.

En second lieu, l'herpès fébrile de la cornée est souvent accompagnée d'une éruption vésiculeuse aux lèvres, au nez, ou aux paupières; cette coïncidence sera un précieux élément de diagnostic, surtout au moment où la maladie atteindra la période ulcéreuse.

Mais dans le courant de cette phase, la confusion est surtout possible. Comme nous l'avons vu dans l'étude des complications, l'affection cornéenne perd à cette période son caractère distinctif. A cette époque de la maladie, les lésions herpétiques n'ont plus rien de spécial, elles ont disparu, laissant à leur place des altérations communes à d'autres affections. Sur cette physionomie indécise, on diagnostique vaguement une kératite, un ulcère rongeant (*ulcus rodens*), ou un abcès profond de la cornée. Oubliant que ces lésions ne constituent pas une maladie, mais les phases d'une maladie qu'il importe de définir, on prescrit un traitement insuffisant. Pour obvier à cet inconvénient et ne pas tomber dans la banalité thérapeutique, il est de toute nécessité de poser un diagnostic

Digitized by Google

complet, c'est-à-dire étiologique. Dans ces cas douteux, il faut prendre surtout en considération les circonstances suivantes:

1° Les antécédents qui se rapportent au développement de la maladie;

2° Les phénomènes fébriles généraux précédant de quelques jours ou de quelques semaines même l'évolution de la kératite;

3° L'insuccès du traitement lui-même qui pourra aussi mettre sur la voie du diagnostic exact.

D'après M. Galezowski, dont nous venons de rappeler les conseils, beaucoup d'affections rebelles et dont la résistance à toute médication ne saurait être expliquée ni par l'âge, ni par la constitution, ni par les maladies du sujet, doivent rentrer dans cette catégorie.

Traitement. — Si l'on a recours aux moyens qui sont généralement recommandés dans les inflammations aiguës de la cornée, la guérison est lente à obtenir et souvent même l'insuccès est complet. Les collyres astringents, la poudre de calomel en insufflation, les pommades mercurielles, l'atropine et l'ésérine en instillation, les fomentations chaudes, n'arrêtent pas les progrès de la maladie, l'ulcère se forme malgré tout et suit sa marche envahissante. En un mot, la médication antiphlogistique employée seule donne des résultats négatifs, quand elle n'est pas nuisible, surtout au début.

Plus tard, les moyens chirurgicaux sont à eux seuls également impuissants; la paracentèse qui amène généralement une détente complète dans la cornée et s'oppose aux progrès du mal dans un ulcère rongeant, loin de soulager, est suivie d'une aggravation marquée, comme nous l'avons vu dans l'obs. XVI.

La compression, au contraire, exerce sur le mal une influence assez favorable. Un bandage compressif bien appliqué réussit souvent à déterminer la répression des abcès et à modifier heureusement le processus morbide de l'ulcère cornéen. On peut associer à son action l'usage des topiques, mais son influence est prédominante et même indépendante des moyens locaux. Nous en trouvons un exemple dans l'obs. III.

Digitized by Google

Le fait suivant, en parfaite concordance avec les observations que nous avons citées, et l'expérience journalière, prouvent en même temps et l'inutilité de la méthode antiphlogistique seule et l'efficacité du traitement qui combat la nature de la maladie.

Observation XVII. — M. Lauvenart est un jeune homme de 18 ans qui a toujours joui d'une bonne santé.

Il y a un mois environ, il s'est présenté à l'hôpital Cochin pour une vive inflammation de l'œil gauche avec maux de tête violents. M. le Dr Després prescrivit un collyre au sulfate de zinc et l'application d'un vésicatoire à la tempe gauche.

22 septembre. Le malade a suivi ce traitement pendant une quinzaine de jours, se présentant régulièrement trois fois par semaine à la consultation. On essaya ensuite les insufflations de poudre au calomel. Mais malgré cette médication et malgré les applications réitérées de sangsues et de vésicatoires à la région temporale, l'affection oculaire alla toujours en s'aggravant. Effrayé de se savoir atteint d'un ulcère de la cornée, le malade vint à la clinique de M. Galezowski le 10 octobre.

La conjonctive est très enflammée, la photophobie des plus intenses; les paupières sont œdématiées, il existe un larmoiement continuel très abondant et très pénible. La cornée paraît trouble surtout dans sa moitié externe; vers la pupille on remarque un ulcère d'un millimètre de diamètre, profond, à bords réguliers, entouré de trois ou quatre petites ulcérations punctiformes, superficielles. De plus on note vers la queue du sourcil gauche et sur la région malaire des rougeurs cicatricielles disséminées; les narines sont à demi obstruées par des croûtes jaunâtres recouvrant des bases rouges et saillantes.

Les douleurs circumorbitaires sont intenses et reviennent périodiquement vers le soir.

Si l'on fait appel aux souvenirs du malade, il n'hésite pas à déclarer qu'il a senti, il y a quelques semaines, un violent frisson qui fut suivi d'un malaise général, d'une éruption de boutons à la face et sur les bras, et que c'est au milieu de ces troubles divers que son affection oculaire se manifesta.

On prescrit un vomitif, deux paquets de sulfate de quinine à prendre l'un à trois heures, l'autre à cinq heures du soir, tous les jours; l'instillation alternative d'ésérine et d'atropine; l'application d'un bandage compressif et des lotions chaudes à l'eau de guimauve.

Du 11 au 16 octobre, aucun changement à signaler si ce n'est l'apparition d'un furoncle sur la pommette gauche. La céphalalgie est continue, gravative. On ordonne des frictions sur les tempes avec

Digitized by Google

pommade. Vaseline, 10 grammes, chlorhydrate de morphine 0,10 centigrammes.

Le 18, légère amélioration; la conjonctive est moins rouge, les plus petites ulcérations se sont cicatrisées. On prescrit: pommade au précipité jaune; continuer le traitement.

A partir de ce jour des modifications n'ont pas cessé de se produire et de s'accentuer; la réparation de l'ulcère principal s'est opéré graduellement et vers le 27 octobre on ne voyait plus sur la cornée qu'une tache blanchâtre.

3 novembre, la cornée est redevenue complètement transparente; légère dépression au niveau de l'ancienne ulcère. Guérison.

En résumé, dans le traitement de l'herpès fébrile de la cornée, les collyres à l'ésérine, à l'atropine, etc., sont des adjuvants qu'il ne faut pas dédaigner; les vésicatoires volants, les dérivatifs, les saignées locales sont, dans certains cas, appelés à rendre d'importants services; la compression jouit d'une utilité incontestable et donne de très bons résultats; mais le médicament par excellence, c'est le sulfate de quinine. Employé à l'intérieur plutôt qu'en insufflations, qui sont trop irritantes, opportunément associé aux diverses ressources thérapeutiques que nous venons d'énumérer, il abrège toujours la durée de l'affection et hâte la guérison.

N'est-ce pas d'ailleurs l'agent thérapeutique qui répond le mieux à l'indication causale de la maladie? Tantôt l'affection cornéenne n'est-elle pas l'expression d'une fièvre essentielle, et tantôt, dans la majorité des cas, hâtons-nous de le dire, n'est-elle pas la manifestatiou symptômatique de l'infection paludéenne? Enfin dans le cours des complications, les douleurs circumorbitaires si fatigantes pour le malade n'affectent-elles pas souvent une forme soit rémittente, soit intermittente qui, en tous cas, rend l'affection dont elles dépendent parfaitement justiciable de la médication antipériodique? Dès lors, la prépondérance d'action des préparations quiniques n'est-elle pas facile à concevoir; et doit-on s'étonner de rencontrer dans le plus usité des fébrifuges l'arme thérapeutique la plus puissante, la plus apte à combattre l'herpès fébrile de la cornée?

Digitized by Google

DESCRIPTION DE L'ŒIL ARTIFICIEL

du Docteur H. PARENT.

Trois types d'yeux artificiels existent déjà; celui du docteur Rémy, celui du professeur Perrin et enfin celui du docteur Landolt. Les deux premiers, au moyen de cupules chromolithographiées ou bien encore peintes à la main, ont pour but d'apprendre à l'élève à reconnaître les principales maladies du fond de l'œil. Toutefois l'œil de M. Perrin a, sur celui de M. Rémy, l'avantage de reproduire les trois anomalies de réfraction au moyen de trois lentilles. Le première de ces lentilles donne l'hypermétropie, la deuxième, l'emmétropie et en la dévissant la myopie et avec la troisième on produit l'astigmatisme. Quant à l'œil de M. Landolt, qui est la réalisation de l'œil schématique de Listing, simplifié par Donders, il est surtout réservé aux expériences d'optique physiologique. Il ne peut guère servir à l'étudiant désireux de se familiariser avec l'examen de l'œil soit par le procédé de l'image droite, soit par celui de l'image renversée.

Je présente aujourd'hui au public médical un œil artificiel d'un nouveau type et qui, je l'espère, sera bien accueilli tant à cause de la simplicité de son mécanisme que par les services qu'il peut rendre.

Il se compose essentiellement de deux tubes s'engainant l'un dans l'autre. Le tube interne, qui porte la lentille, s'enfonce dans le tube externe au moyen d'un pas de vis qui fait décrire à la lentille une rotation complète dans l'espace de dix millimètres. Quand le tube interne est enfoncé à moitié, c'est-à-dire, quand le pas de vis a parcouru cinq millimètres de sa course, l'œil mesure exactement 22^{mm} ce qui correspond à l'axe antéro-postérieur de l'œil normal. On a donc alors l'emmétropie.

En vissant davantage, on raccourcit nécessairement l'axe,

Digitized by Google

et on produit différents degrés d'hypermétropie jusqu'à dix dioptries inclusivement, ce qui correspond à l'œil privé de cristallin. En dévissant au contraire on allonge l'axe de l'œil, et on produit différents degrés de myopie jusqu'à dix dioptries également. Une aiguille indicatrice, fixée au-dessus de la lentille, indique toujours sur le cadran E le degré d'hypermétropie ou de myopie engendré. Ainsi donc l'aiguille se trouvant



à la partie supérieure du cadran quand l'œil est à l'emmétropie on raccourcit l'axe de cinq millimètres en la tournant à droite, et au contraire on allonge ce même axe de cinq millimètres en tournant cette même aiguille à gauche. L'excursion de l'instrument fournit ainsi dix dioptries positives et dix dioptries négatives en tout vingt dioptries qui sont produites par une seule lentille.

Pour reproduire la troisième anomalie de réfraction, l'astig-

Digitized by Google

matisme, j'ai fait placer en avant de l'œil deux tringlettes superposées et contenant chacune deux verres cylindriques concaves. Ces deux tringlettes glissent dans des rainures de façon à donner tantôt un verre, tantôt un autre, et elles reposent sur une pièce mobile qui leur permet de prendre tous les méridiens possibles. Sans entrer dans de plus amples détails on comprend très bien qu'avec ces deux tringlettes on peut produire dans n'importe quelle direction, non seulement tous les degrés d'astigmatisme depuis une jusqu'à six dioptries, mais encore toutes les variétés de cette anomalie; c'est-à-dire l'astigmatisme hypermétropique, l'astigmatisme myopique et l'astigmatisme mixte. Le cadran, indépendamment de la graduation en dioptries en présente une autre en degrés indiquant toujours l'axe des verres cylindriques.

Les cupules sont au nombre de cinq; la première figure un œil normal avec papille et macula, de façon à faire voir leur rapport et leur distance réciproques. La deuxième représente un glaucome avec une excavation véritable de 1^{mm} de profondeur. Au moyen de cette cupule on démontre ce qu'on entend par déplacement parallactique, soit à l'image droite, soit à l'image renversée. Avec la troisième, qui représente une nevro-rétinite avec voussure de la papille, on obtient le déplacement parallactique en sens inverse de celui fourni par le glaucome ; ces deux cupules ont aussi pour but d'apprendre à apprécier la différence de profondeur de la papille et de la rétine, quand on examine l'œil à l'image droite dans ces deux maladies. La quatrième contient une épreuve photographique de caractères de trois grandeurs différentes et réduits 70 fois (cette épreuve est en positif sur verre).

Quand l'aiguille est au zéro de la graduation, c'est-à-dire à l'emmétropie, une personne emmétrope doit pouvoir lire ces caractères quand elle les examine à l'image droite; mais si elle fait un effort d'accommodation elle est obligée de faire passer dans son ophtalmoscope un verre correcteur concave correspondant à l'effort d'accommodation qu'elle a fait. Le but de cette cupule est donc d'apprendre à toute personne, désireuse de se familiariser avec le procedé de l'image droite, à

Digitized by Google

paralyser son accommodation, et en même temps à déterminer avec l'ophtalmoscope à réfraction, les degrés d'hypermétropie ou de myopie, qu'on produit à volonté avec l'aiguille de l'instrument.

Cette cupule qui est transparente sert encore à démontrer la théorie de l'image renversée; pour cela, il suffit d'éclairer l'œil en arrière au moyen d'une lampe ou d'une bougie, et de placer dans le porte-verre II, qui glisse sur la tringle I, une lentille convexe de 10 ou de 15 dioptries, et de recevoir sur un verre dépoli l'image réelle et renversée de l'épreuve photographique. On fait voir ainsi que l'image de l'emmétrope se trouve juste dans le plan focal de la lentille tandis que celle de l'hypermétrope, plus grande que celle de l'emmétrope, est située au delà de ce plan focal; qu'enfin celle du myope plus petite que les deux précédentes se trouve en-deçà de ce même plan focal.

On verra en outre que dans la myopie moyenne et forte l'image réelle et renversée de l'œil se produit sans aucune lentille, et qu'elle est d'autant plus petite que la myopie est plus forte; le punctum remotum est dans ce cas positif.

On peut encore montrer avec cette cupule ce qu'on entend par amplitude d'accommodation, par parcours d'accommodation, et la différence qui existe entre ces deux choses. On peut même en prenant l'aiguille indicatrice d'une main et en la faisant tourner de gauche à droite mesurer exactement son amplitude d'accommodation. Les deux positions extrêmes de l'aiguille donnent alors le punctum proximum et le punctum remotum.

La cinquième cupule contient un cadran horaire réduit 50 fois par la photographie (épreuve en positif sur verre). Quand cette dernière cupule est fixée à l'instrument on se sert des tringlettes pour produire différents degrés d'astigmatisme et on observe cet œil rendu astigmate, soit à l'image droite soit à l'image renversée. En examinant à l'image renversée au moyen d'une lentille de 15 dioptries par exemple et en recueillant l'image sur un verre dépoli, on constatera en faisant successivement avancer et reculer le verre que tantôt c'est une ligne

Digitized by Google

qui offre le maximum de netteté et tantôt une autre ligne perpendiculaire à le première. (Procédé de Javal pour diagnostiquer l'astigmatisme à l image renversée.)

Pour s'exercer à déterminer, au moyen de l'examen à l'image droite, le degré d'astigmatisme engendré, on pourra se servir avantageusement de l'ophtalmoscope que je viens de faire construire et qui indépendamment de la série des verres sphériques convexes et concaves donne la série des verres cylindriques concaves qui suffit pour déterminer et corriger tous les cas d'astigmatisme. Ces cylindres peuvent être placés dans tous les méridiens. Cet ophtalmoscope sera surtout avantageux quand on voudra examiner à l'image droite l'épreuve qui contient les caractères. Ceux-ci ne pourront être lus, qu'autant que l'astigmatisme qu'on aura engendré sur l'œil sera complètement neutralisé par les cylindres de l'ophtalmoscope.

Dr H. Parent.

ÉTUDES SUR LES CATARACTES

ET SUR LEUR TRAITEMENT

Par le Dr GALEZOWSKI[1].

c. Cataracte capsulaire pigmentaire.

Le voisinage et le contact de l'iris avec la capsule expose cette dernière à recevoir à sa surface des dépôts de pigment, et y constituer des taches plus ou moins épaisses, d'une teinte brunâtre. On les observe habituellement vers la partie centrale du cristallin et en face de la pupille sous forme d'un pointillé très fin disposé en cercle correspondant au bord pupillaire. Sous l'influence de l'inflammation de l'iris, la sur-

1. Voy. les livraisons de mars et d'avril.

Digitized by Google

face postérieure de cette membrane, qui est recouverte d'une couche très épaisse de pigment, y laisse des dépôts plus ou moins considérables des cellules épithéliales, dans les points les plus saillants, formés par les fibres radiées et musculaires de l'iris. Plus tard, les adhérences iriennes sont rompues, l'iris est dilaté par l'atropine, mais les dépôts pigmentaires se fixent définitivement et y constituent des taches brunes, sur la capsule, que nous désignons sous le nom *des cataractes pigmentaires acquises.*

b. Les cataractes pigmentaires acquises sont de deux sortes, ou pigmentaires simples ou pigmentaires mixtes, doublées d'un exsudat plastique fibriné plus ou moins épais.

Les cataractes pigmentaires acquises, celles qui résultent de l'inflammation de l'iris, et des adhérences qui s'établissent entre la capsule et cette dernière membrane, peuvent être aussi exemptes de toute adhérence, car l'iris peut se détacher de la capsule, soit spontanément, soit sous l'influence d'instillation du collyre à l'atropine.

On reconnaîtra ces dépôts par leur disposition régulière en cercle et par la conservation de la transparence au centre.

Il existe d'autres cas dans lesquels, indépendamment des taches pigmentaires, il existe des exsudats plastiques lorsque l'inflammation a persisté longtemps et que la pupille a pris des adhérences solides dans toute son étendue ; la cataracte, dans ces cas, n'est plus seulement pigmentaire, mais elle est exsudative, plastique, adhérente à l'iris et sillonnée des vaisseaux qui proviennent de l'iris. Ces cataractes exsudatives compromettent la communication de l'humeur aqueuse entre les deux chambres, elles rendent la vue trouble et peuvent à la longue entraîner une cecité complète par une altération consécutive du cercle ciliaire.

Les cataractes exsudatives ou membraneuses, comme on les appelle aussi, compromettent la nutrition de la lentille elle-même, qui devient peu à peu opaque, aussi bien le noyau que ses couches corticales.

On comprend dès lors, très facilement, qu'en présence de

Digitized by Google

pareils désordres secondaires qui peuvent se déclarer dans une cataracte pigmentaire mixte ou cataracte capsulaire exsudative, une iridectomie pratiquée de très bonne heure devient urgente, et plus tôt on la fait, plus on peut compter sur les résultats satisfaisants.

Il existe encore une autre variété de cataractes pigmentaires, ce sont les *cataractes pigmentaires congénitales*. Elles sont relativement très rares et c'est à peine si je les ai observées et signalées dans mes livres d'observations une quinzaine de fois. En examinant attentivement la surface antérieure du cristallin par l'éclairage latéral et à l'aide d'une loupe, on y découvre un pointillé brunâtre très fin, dans toute l'étendue pupillaire de la capsule, et quelquefois même au-delà de ces limites. Ces taches sont très serrées et elles forment un dépôt qui ne ressemble en rien aux synéchies postérieures. Disséminées d'un manière uniforme, en éventail, elles forment une membrane très mince et qui gêne à peine la vision. Le bord pupillaire est complètement libre, et l'iris ne présente aucune trace d'ancienne altération ; du reste, les renseignements que l'on recueille auprès du malade confirment cette supposition que ces cataractes ne sont que le résultat d'un processus pathologique remontant à une période quelconque de la vie fœtale. Selon toute probabilité, ces dépôts pigmentaires sont le résultat d'une adhérence qu'aura contractée la membrane pupillaire avec la capsule. Plus tard, cette membrane se résorbe et disparaît, mais les dépôts pigmentaires qui se sont produits à la surface, restent plus ou moins marqués à la surface du cristallin pour le reste de la vie.

L'observation suivante peut servir d'exemple de cette forme de cataracte pigmentaire.

OBSERVATION II.

Cataracte pigmentaire congénitale des deux yeux.

M. M..., âgé de 33 ans, vint me consulter le 5 mars 1872 et se trouve inscrit au n° 2291 de mon livre d'observa-

Digitized by Google

tions. Ses yeux se fatiguent et comme les deux yeux ne sont pas de la même force, il vient demander qu'on lui corrige la vue par des lunettes appropriées.

En examinant ses yeux, je constate que les deux cristalloïdes antérieures ne sont pas transparentes, dans toute l'étendue du champ pupillaire, il existe un dépôt brunâtre, pointillé, composé d'un nombre considérable de petits points bruns, et qui occupent au moins 5 à 6 millimètres de diamètre. Les contours de cette membrane pigmentaire ne sont pas bien limités.

Dans l'intervalle de chaque point brun, on peut apercevoir par places un petit voile fin grisâtre. A la partie supérieure de chacune de ces cataractes pigmentaires, on constate un point blanc, grand comme une tête d'épingle, ressemblant à une cataracte pyramidale. Malgré ces opacités, on peut voir le fond de l'œil très distinctement, et c'est à peine si la papille optique apparaît légèrement voilée par cette membrane capsulaire. L'acuïté visuelle est normale, l'œil droit est emmétrope, et le gauche myope de — 5°, mais il n'y a point de staphilome postérieur. L'iris est normal dans les deux yeux, et le bord pupillaire est complètement libre. Le malade déclare n'avoir jamais eu d'inflammation dans les deux yeux, jamais de rhumatisme ni de syphilis. Avec les lunettes n° 3° 50 concave à droite et un verre plan à gauche, le malade est guéri et lit facilement des deux yeux et à la distance de 23 à 25 centimètres.

Nous avons rencontré plus de quinze fois des cataractes de ce genre, et généralement la vue dans ces cas se trouve très bien conservée ; souvent les malades ne se doutent point de leur existence.

Les cataractes pigmentaires congénitales ne constituent donc, selon nous, aucune autre affection qu'une anomalie provenant d'un arrêt de développement et compliquée d'un processus inflammatoire intra-utérin. Et comme les anomalies de développement ne se rencontrent pas généralement isolées, ces dépôts pigmentaires se rencontrent presque toujours avec d'autres anomalies de conformation, soit dans le même œil soit dans son congénère.

Le fait suivant observé récemment dans ma clientèle particulière peut en servir d'exemple le plus concluant :

Digitized by Google

OBSERVATION.

Cataracte pigmentaire congénitale avec hypermétropie du même œil, amblyopie congénitale avec strabisme convergent de l'autre œil.

Monsieur M... âgé de 59 ans, vint me consulter, le 11 mars 1880, pour un affaiblissement progressif de la vue, qu'il accuse depuis plus de 15 ans, (n° 1406 de mon livre d'observations). Avant cette époque il jouissait d'une excellente vue, et il pouvait voir très nettement de loin comme de près.

A la suite d'un examen attentif nous avons pu constater l'état des yeux suivant : *L'œil droit* est hypermétrope de 2,50 dioptries, et étant en outre presbyte, il a besoin de se servir de 4,50 dioptries convexe pour la lecture. A l'aide de ces verres on obtient S=1. Néanmoins, lorsqu'on examine la surface antérieure du cristallin à l'aide d'une forte loupe et de l'éclairage latéral, on reconnaît facilement qu'il existe dans une étendue double du volume de la pupille des dépôtspigmentaires d'un aspect pointillé très fin, et ne faisant presque point de saillie à la surface. Le bord pupillaire est complètement libre et exempt de toute adhérence ; l'iris se contracte régulièrement. Le malade déclare n'avoir jamais souffert des yeux, si ce n'est il y a 38 ans, de l'œil gauche, à l'époque où on lui a pratiqué à deux reprises différentes la strabotomie. Cet œil louche encore, mais pas plus de 3 à 4^{mm}. L'intérieur de l'œil ne présente point de lésion, la papille et la rétine sont saines, le cristallin est tout à fait transparent le malade ne distingue de cet œil que les gros objets, mais il est incapable de reconnaître aucune lettre ni avec le tou sténopeïque ni avec des verres grossissants.

Il est incontestable que cet œil ne voit pas en raison d'un défaut de développement de la rétine et du nerf optique, et l'anomalie de l'œil gauche coïncide ici avec la cataracte pigmentaire de l'œil droit, qui est aussi congénitale.

Digitized by Google

c. Cataractes capsulaires disséminées.

Cette forme de cataracte est encore très peu connue, à cause d'une très grande ressemblance qu'elles présentent avec des cataractes disséminées lenticulaires, et il est très probable que les auteurs l'ont confondu avec ces dernières ou avec des opacités congénitales de la cristalloïde. Mais si on examine attentivement ces taches, rares, il est vrai, on se convainc facilement qu'il s'agit là réellement d'une altération acquise de la capsule, et qui se développe sous l'influence de certains phénomènes morbides constitutionnels.

Ces cataractes se présentent sous deux aspects différents, sous forme de taches rondes *blanchâtres*, on bien des dépôts *verdâtres*, irrégulièrs, allongés ou angulaires.

Les taches disséminées, blanchâtres, sont ordinairement très peu marquées, et se rapprochent par la couleur de la teinte grisâtre; à l'œil nu elles sont à peine visibles; par l'éclairage opthalmoscopique, même le plus faible, on ne les aperçoit point, tandis que, si on concentre sur toute la surface de la pupille un foyer lumineux avec une loupe, et que pendant ce temps on examine attentivement toute cette surface éclairée à l'aide d'un verre grossissant, par exemple à l'aide d'une loupe de 14 dioptries, on constatera des taches laiteuses ou blanc-grisâtres de un ou deux millimètres de diamètre, disseminées à la surface du cristallin et qui dépassent de beaucoup le champ pupillaire. Elles existent généralement dans les deux yeux, au nombre de 5 jusqu'à 12 dans chaque œil.

Ces taches capsulaires sont très probablement le résultat d'un travail inflammatoire qui envahit simultanément la surface postérieure de la cornée, les couches superficielles de l'iris et la capsule. Les anciens auteurs décrivaient cette forme particulière d'inflammation, occupant à la fois toutes ces membranes, sous le nom d'*aquo-capsulitis*, et je ne serais pas éloigné de croire, que cette *aquo-capsulitis* existe réellement, que les dépôts capsulaires, sont le résultat d'une

Digitized by Google

inflammation qui s'étend de l'iris à la capsule et y laisse des dépôts. J'ai rencontré presque toujours ces opacités disséminées chez les femmes, qui à la suite de dysménorrhée ou amenorrhée avaient accusées des iritis lentes et chroniques, et chez lesquelles on pouvait facilement constater des dépôts disséminés du côté de la membrane de Descemet et de la capsule. Dans ces derniers temps, nous avons observé avec MM. Yvert et Parent sur un malade de ma clinique, des taches disséminées non seulement sur la cristalloïde antérieure, mais en même temps des opacités analogues dans le segment postérieur du cristallin de deux yeux qui pourraient très bien occuper la capsule postérieure.

Mais si le fait de la propagation d'exsudats jusqu'au segment postérieur est un fait rare, l'existence d'opacités capsulaires disséminées dans la capsule antérieure, est un fait relativement plus fréquent. Je l'ai rencontré surtout dans certaines variétés d'iritis séreuses, où des dépôts analogues existaient simultanément du côté de la membrane de Descemet. L'iris était peu injecté et non adhérent, l'humeur aqueuse était louche, des nombreux points de keratite ponctuée s'observaient dans la partie inférieure de la cornée, quelquefois le corps vitré présentait des flocons plus ou moins nombreux, et la capsule était recouverte de nombreuses taches laiteuses.

Le fait suivant me paraît offrir tous les caractères de cette affection :

OBSERVATION.

Cataracte disséminée capsulaire avec kératite disséminée et iritis séreuse. Aménorrhée.

Mlle J..., âgée de vingt ans toujours mal réglée, perdit ses règles à l'âge de dix-neuf ans sans aucune cause appréciable, et cinq mois après, elle a été prise d'une inflammation très intense de l'œil gauche. Elle vint me consulter le 2 décembre 1872, le quarantième jour après le début (N° 2968 de mon livre d'observations). La jeune personne est très lymphatique, et d'une faible santé, sans que pour cela elle ait été atteinte d'une affection quelconque. Sa mère est bien portante et bien constituée, mais son père a une santé très faible, et il est sujet

Digitized by Google

aux bronchites chroniques, ce qui ferait supposer l'existence d'une prédisposition phymique.

La malade souffre beaucoup de névralgies périorbitaires, ainsi que de douleurs très vives dans l'œil. A l'examen, je constate une injection perikératique des plus intenses, avec œdème des paupières; la cornée présente de nombreuses taches blanchâtres, de la valeur d'une tête d'épingle; la chambre antérieure est louche, la pupille est dilatée par l'atropine qu'elle emploie, depuis le début de sa maladie il n'existe point de synéchies postérieures, mais le bord de la pupille paraît légèrement déchiqueté et privé par places de son rebord pigmentaire. A la surface antérieure de la capsule, on peut facilement découvrir à l'éclairage latéral et à l'aide d'une loupe, des nombreuses taches pointillées, blanc-grisâtres, très peu prononcées et qui ressemblent beaucoup aux taches de la cornée. Le fond de l'œil ne peut être éclairé que très difficilement, néanmoins on peut voir suffisamment pour juger que la masse du cristallin reste transparente. L'autre œil est sain, et la capsule cristallinienne est tout à fait transparente.

(*A suivre.*)

BIBLIOGRAPHIE

Contribution à l'étude du scotome scintillant ou amaurose partielle temporaire

Par le docteur RAFAEL LOPEZ BARALT.

L'étude de cette affection est de date récente; confondue avec les différents troubles oculaires qui accompagnent la migraine, elle fut d'abord étudiée, en 1875, par M. Dianoux, qui en fit une maladie oculaire indépendante de la migraine et ayant pour siège, l'appareil conducteur de l'œil. En 1878, nous en avons fait une des différentes formes de la migraine ophtalmique, ayant pour siège la rétine et l'appareil optique, et pour cause, l'irritation des filets nerveux vaso-moteurs des organes centraux visuels et de ses parties périphériques, produite par la névralgie d'une des portions de la 5e paire.

M. Lopez Baralt daus son travail inaugural, a voulu concilier, comme lui-même le dit, par l'étude des causes qui peuvent produire l'affection, ces deux opinions tout à fait opposées, l'une voulant faire de l'affection, une affection oculaire à part, l'autre, ne voulant l'accepter que comme une des phases de l'accès de migraine.

Digitized by Google

Il croit aussi que l'affection peut avoir pour siège, aussi bien la rétine que l'appareil optique, mais pour lui, l'irritation des filets vaso-moteurs des parties centrales et périphériques de l'appareil de la vision, a pour point de départ ; d'un côté, la souffrance du cordon sympatique ou du centre cilio-spinal en ce qui concerne le scotome scintillant qui accompagne la migraine, et de l'autre côté, l'irritation des nerfs de l'estomac et de l'intestin en ce qui a rapport au scotome scintillant, observé en dehors de la migraine. Cette irritation pouvant avoir comme on le voit, deux points de départ différents, se réfléchirait par l'intermédiaire des centres médullaires, sous forme d'incitation vaso-motrice jusqu'aux vaisseaux de l'appareil optique et de la rétine.

Mais laissons parler l'auteur :

« Cherchant à me rendre compte du mécanisme par lequel se produit le scotome scintillant d'origine réflexe intestinale ou stomacale, j'ai fini par admettre que c'est par l'intermédiaire de la moelle que l'irritation se transmet jusqu'aux vaisseaux de l'appareil optique.

Les cas observés par Rouget, Brown-Sequard et autres observateurs, des lésions graves de la cornée et du globe oculaire, à la suite des lésions traumatiques de la moelle ; les cas que nous observons tous les jours d'amblyopie et autres troubles visuels, lors de la sclérose des cordons postérieurs de la moelle, m'autorisent à croire, que dans le cas de souffrance de l'estomac et de l'intestin, l'irritation des nerfs de cet organe appartenant au pneumo-gastrique et au grand sympathique se transmet aux centres *médullaires* pour être réfléchie sous forme d'incitation vaso-motrice, jusqu'aux vaisseaux optiques.

Telle est la théorie que j'adopte pour expliquer le scotome scintillant, lié aux troubles de la digestion.

Le mécanisme serait à peu près le même pour le scotome scintillant accompagnant l'accès de migraine, seulement, l'irritation au lieu de partir de l'intestin pour se réfléchir par l'intermédiaire des centres moteurs de la moelle jusqu'aux vaisseaux de l'appareil optique, partirait du cordon cervical du grand sympathique ou du centre cilio-spinal, pour déterminer en même temps que le scotome scintillant, les divers troubles vaso-moteurs qui caractérisent l'accès de migraine.

On sait en quoi consiste cette singulière affection caractérisée en deux mots par un scotome, la plupart du temps périphérique et avec tous les autres caractères du scotome nerveux, suivis d'un scintillement en zigzags. M. Lopez Baralt donne dans sa thèse une planche explicative de la dernière attaque dont il a souffert dernièrement.

Digitized by Google

Il paraîtra dans quelque jours chez l'éditeur Doin l'Atlas d'anatomie pathologique de l'œil de MM. H. Pagenstecher et C. Genth, traduit sur l'édition allemande par le Dr Parent. Cet Atlas contient 38 planches avec 263 figures.

NÉCROLOGIE

Nous avons à déplorer la perte d'un de nos éminents confrères de Bordeaux, M. le docteur Guépin, ancien chef de clinique de M. le docteur Desmarres. Il a succombé à l'âge de 48 ans à une attaque d'apoplexie foudroyante. Sa mort laisse d'unanimes regrets parmi les nombreux amis que sa bienveillance avait su lui acquérir.

La science vient d'éprouver encore deux pertes bien sensibles, celle de l'illustre professeur Boll, décédé à Rome dans sa 31e année, et celle de Soelberg Wels, l'ophtalmologiste distingué de Londres, qui a succombé il y a quelques mois dans toute la force de l'âge.

Nous sommes redevables à Boll de l'importante découverte du rouge rétinien, sans compter ses nombreux ouvrages sur l'histologie.

Quant à Soelberg Wels, il a eu le mérite de vulgariser par son *traité des maladies des yeux* les découvertes modernes en ophtalmologie.

THÈSES SUR LES MALADIES DES YEUX

Faculté de médecine de Paris, depuis novembre 1879 jusqu'à février 1880.

VAGNET. — *De la kératite suppurative.*
VALUTE. — *Des ulcères de la cornée avec hyppopion chez les enfants.*
GOUPILLAT. — *Contribution à l'étude de la cataracte.*
GODOT. — *De l'herpès fébrile de la cornée.*
GAUMETOU. — *Des troubles oculaires dans la paralysie faciale.*
TARTIÈRE. — *Considérations sur la diplopie binoculaire.*
GROGNOT. — *De la congestion oculaire ou péri-oculaire aiguë.*
SIKORA. — *Etude clinique sur le traitement des ulcères rougeants de la cornée.*
CLEMENT. — *Contribution à l'étude du traitement de l'ectropion muqueux.*
MARY. — *Du nitrate d'aconitine dans le traitement des névralgies faciales.*
PUEL. — *De la dacryocystite et de son traitement.*
BERTHELOT. — *Traitement du pannus par l'inoculation blennorhagique envisagé particulièrement en France.*
GROSKOST. — *De l'action physiologique de la strychnine et de quelques uns de ses composés comparée à celle du curare.*
OUTIN. — *Contribution à l'étude de la canthoplastie externe.*

Le Gérant : GERMER BAILLIÈRE.

PARIS. — IMPRIMERIE ÉMILE MARTINET, RUE MIGNON, 2.

Digitized by Google

A PROPOS DE KÉRATOSCOPIE

RADCLIFFE LIBRARY UNIVERSITY MUSEUM OXFORD 30 JUN 30

A Monsieur le docteur Parent.

Mon cher Confrère,

Je vous aurais accusé plus tôt réception et lecture de votre ingénieux article sur la kératoscopie publié dans le fascicule de février 1880 de notre recueil d'Ophthalmologie si je ne m'étais malheureusement trouvé détourné par beaucoup d'occupations de service et de distractions personnelles. C'est toujours, pour un procédé nouveau d'exploration et de diagnostic, comme pour l'auteur principal de ce procédé une bonne fortune de voir l'un mis en pratique, étudié, et perfectionné, l'autre critiqué et éclairé, s'il y a lieu, par un confrère et collaborateur studieux, attentif et préoccupé avant tout de l'intérêt de la science et des malades. En publiant mes articles j'avais ouvert la voie à des études nouvelles et à la discussion; mon excellent élève et ami, le Dr. Mangin m'y a suivi et vous venez après, sinon avec des faits surajoutés aux précédents, du moins avec des réflexions et des explications qui ne peuvent qu'intéresser vos lecteurs, particulièrement M. Mangin et moi, et élucider la question.

En retour, mon cher confrère, permettez-moi de vous suivre dans votre discussion et de relever ce qu'à mon sens elle peut avoir de fautif ou, du moins, de vous soumettre ma réponse à vos objections sur divers points relatifs à l'exposition générale du sujet traité par nous sous le nom de kératoscopie, je crois que le mieux sera de vous suivre pas à pas.

Vous commencez par dire que ce que j'entends par éclairage direct a pris peu à peu, sous ma plume et celle du Dr. Mangin, le nom de kératoscopie. Soyez bien assuré que je ne l'entends pas ainsi, car la kératoscopie ne m'a jamais paru

Digitized by Google

et ne me paraît être qu'un des résultats de l'examen par éclairage direct et non cet éclairage lui-même, les autres résultats étant de reconnaître les altérations de la pupille, du cristallin ainsi que d'une grande partie du corps vitré et les anomalies de la réfraction par l'aspect visible ou invisible du fond de l'œil.

Quant à cet éclairage direct, non désigné comme procédé d'examen ophthalmoscopique dans les ouvrages de description et d'enseignement, je le reconnais depuis longtemps comme un procédé spécial, tant sous le rapport de l'instrumentation qui ne comporte que le miroir seul, que sous le rapport du manuel d'examen et des résultats indiqués par lui, de sorte qu'au lieu de trois procédés habituellement décrits j'en compte quatre qui sont l'éclairage latéral et le direct, l'image droite et la renversée, ayant tous leur instrumentation spéciale leur mode d'emploi et leurs déductions ou résultats. Mais ceci n'est qu'incident dans la question de la kératoscopie. Il reste donc bien entendu que je ne confonds pas cet éclairage avec elle.

Vous dites ensuite que le terme de kératoscopie, appliqué au diagnostic des anomalies de la réfraction, est impropre et qu'il en faudrait un autre tel que rétinoscopie ou *réfractoscopie* pour exprimer plus exactement la signification des phénomènes offerts par l'éclairage direct appliqué exclusivement à l'étude des ombres cornéennes,

Pour que ce terme fut impropre, en partie ou tout à fait, il faudrait prouver que les images aperçues dans les pupilles n'eussent pas leur siège sur la cornée ou que la cornée n'aidât en aucune façon à les rendre. Or je me trouve obligé, malgré vos observations théoriques et expérimentales, de maintenir que ces phénomènes, que j'ai décrits sous le nom d'ombres et d'éclats, s'inscrivent à la surface de la cornée et que, pour le moins, la cornée est l'élément essentiel de leur production.

Permettez-moi un petit retour historique sur la découverte de ces phénomènes.

Et d'abord vous pensez bien, ainsi que vous l'avez déclaré, que je n'avais nulle connaissance de la note de Bowman relatée par Donders en 1864. Je conviens qu'elle aurait pu

Digitized by Google

me servir comme point de départ très général et très nébuleux pour l'étude de ces phénomènes; mais convenez aussi qu'elle n'entre dans aucun détail, qu'elle ne fait aucune application de l'ombre cornéenne aux anomalies principales de myopie et d'hypermétropie et qu'elle ne touche qu'à l'astigmatisme sans préciser lequel, ou plutôt en ne supposant que l'astigmatisme hypermétropique, le seul où l'ombre soit en jeu; car, dans le myopique, c'est l'éclat cornéen qui prend la place et certaines significations de l'ombre. Quelques lignes dont personne n'a compris la signification, qu'aucun observateur n'a appliquées et mises à profit pour une étude descriptive et détaillée ne sont rien ou presque rien en présence des résultats multiples et variés que j'ai annoncés ainsi que M. Mangin. Du reste, c'est en 1864 que j'ai commencé à Alger des recherches sur le diagnostic de la réfraction à l'aide de l'ophthalmoscopie. Je quittais à cette époque la clinique de notre savant maître M. Desmares où j'étudiais en commun avec Galezowski déjà maître lui-même. Il vous rappellera qu'à cette époque on ne recherchait et on ne connaissait pas encore les anomalies de réfraction par l'instrumeut de Helmoltz. Ce fut la difficulté et la nécessité de les reconnaître chez les jeunes enfants, surtout dans les cas de strabisme naissant ou déjà établi, qui m'amenèrent à essayer cette voie. Je ne tardai pas à m'apercevoir que l'hypermétrope et le myope laissaient voir nettement leurs vaisseaux rétiniens avec le miroir seul, pour l'un de près surtout et en image droite, pour l'autre de loin et en image renversée. Ce n'était pas de la kératoscopie, cela, mais de la rétinoscopie par le réflecteur seul, par l'éclairage direct. J'eus le tort de ne pas publier de suite ces premiers résultats; je ne tardai pas à les trouver dans les publications, et le mérite d'y avoir aidé m'échappa peut-être.

J'avais alors un magnifique théâtre d'études à l'hôpital du Dey contenant en permanence de 3 à 400 malades. Tous les matins je les passais à l'examen ophthalmoscopique et de réfration par 10 à la fois. Aussi à mes premières observations sur les anomalies jugées par l'aspect du fond, ce qui constitue un procédé de rétinoscopie de l'œil, je ne tardai pas en joindre

Digitized by Google

une multitude d'autres sur le même diagnostic, obtenues par l'aspect de la surface de l'organe. C'était la naissance de la kératoscopie.

Ici, il ne s'agit plus du fond choroïdo-rétinien aperçu ou non aperçu avec le miroir seul en image droite ou en image renversée; il s'agit de ce que l'on voit à la surface de l'œil, sur la cornée, de l'ombre et des éclats que je persiste à dire kératiques et qui sont aperçus sur le fond rouge de l'œil apparaissant avec cette teinte relevée à travers l'ouverture pupillaire. Ce que l'on voit alors, en ombres et éclats plus ou moins réguliers, est-il vraiment à la surface de la cornée, ou provient-il du fond de l'œil pour s'inscrire sur la cornée, cela m'importe peu pour le moment; il me suffit que la cornée soit le théâtre direct ou indirect de ces phénomènes pour que leur description puisse se faire sous le nom de kératoscopie par éclairage direct.

Mais il n'y a pas que cette raison qui légitime la dénomination adoptée par M. Mangin et par moi. Vous allez le voir.

Mes premières observations ont été faites sur des individus atteints de taches et d'inégalités d'épaisseur de la cornée. Le bariolage d'ombres de teintes et de miroitements à tous degrés d'éclat y est parfois excessif: l'examen direct par les yeux et l'éclairage latéral démontrent parfaitement, absolument que ces bariolages sont dus à des altérations de la cornée : première base de la kératoscopie.

Je trouvai ensuite des cornées décentrées, caractérisées par les signes ordinaires de la décentration, de plus par un déplacement du pôle, des ombres et éclats, correspondant à la position anomalique du pôle cornéen. Aucun doute, aucun embarras pour faire rentrer ce cas dans ceux de kératoscopie et de les rattacher exclusivement à des états de la cornée.

Un jour je rencontrai une cornée conique transparente; je vis qu'en outre d'un petit point brillant à son sommet, elle offrait un vaste éclat tournant avec le miroir et, à son côté opposé, un croissant mince et très noir à la périphérie, avec adjonction du déplacement habituel du pôle au sommet de cône un peu en bas. J'ai donc dû continuer à penser, à dire,

Digitized by Google

à enseigner, plus tard à écrire que ces divers aspects ombrés ou éclatants dépendaient de l'état de la cornée, d'où ma persistance a pensé, à dire et à écrire : kératoscopie, ou examen des choses de la cornée.

Les auteurs n'ont pas tardé à me fournir eux-mêmes des témoignages, et Donders parmi les premiers. Ne dit-il pas que dans l'astigmatisme la cornée est irrégulière? or, dans ces cas, l'examen par le miroir seul tenu à distance, soit en éclairage direct, indique des inégalités spéciales dans l'aspect habituellement régulier des miroitements et ombres perçus par la pupille. Ils appartiennent bien certainement à la cornée : donc kératoscopie.

Et ces cas d'astigmatisme sont bien plus démonstratifs encore quand on les étudie et qu'on les commente bien. En voici un qui, dans les mouvements de latéralité de l'éclairage par le miroir seul, donne un éclat vif à chaque extrémité du diamètre vertical de la cornée et une ombre périphérique aux extrémités du diamètre transversal. J'étudie le mode fonctionnel de l'œil, il est myope dans un méridien et hypermétrope dans l'autre, donc astigmatisme mixte; donc relation entre l'état fonctionnel de la vision et de l'état matériel de la cornée : donc kératoscopie.

Mais si dans l'astigmatisme, l'éclat dans un sens indique un méridien myope, dans l'anomalie régulière l'éclat dans tous les sens indiquera une myopie de tous les méridiens, également due à un état de la cornée : la kératoscopie s'applique donc à la myopie, comme à l'astigmatisme; elle a la même cause, qui est véritablement la cornée. Inutile de faire cette démonstration pour l'hypermétrope; elle est la même, avec la différence que l'ombre remplace l'éclat. Inutile aussi, si je ne me trompe, de chercher et d'indiquer d'autres preuves pour légitimer la dénomination de kératoscopie appliquée aux recherches ayant pour but le diagnostic des anomalies visuelles par le moyen de certaines teintes apparaissant dans l'éclat pupillaire.

Vous nous reprochez aussi et encore plus, cher confrère, de rattacher ces teintes à des courbures plus ou moins pro-

Digitized by Google

noncées de la cornée, plus grandes pour les myopes, très faibles pour les hypermétropes, moyennes pour les emmétropes.

Avouez, qu'en observant des images si variées, même opposées sur la cornée, organe bombé et par le moyen d'un éclairage un peu diffus projeté sur elle, on est bien tenté de croire tout d'abord que c'est à des différences de courbures que sont dues ces variétés d'ombres et d'éclats dans leur position, leur forme, leur intensité. Ce principe étant admis, il ne s'agirait plus que de savoir si l'aspect kératoscopique signalé pour la myopie, par exemple dépend d'une courbure moindre ou plus prononcée de la cornée. Il ne me répugnerait en aucune façon d'admettre que la courbure fut moindre, ainsi que l'indiquent ou paraissent l'indiquer les mensurations faites à l'aide de moyens très délicats. Mais ces moyens ont pu induire les observateurs et les expérimentateurs en erreur. De plus, avouez encore que l'on était autrefois et que l'on reste bien tenté de croire que le degré plus grand de courbure de la cornée est justement un des éléments de l'allongement de l'axe antéro-postérieur de l'œil, et que son existence est fort acceptable rationnellement pour l'explication de la myopie. Cependant, tout ceci n'est encore que présomption en faveur de mon opinion. Voici quelques raisons plus démonstratives.

Et d'abord j'ai maintes fois vu que l'image d'une fenêtre projetée sur la cornée (kératoscopie par projection ou fenestrale) est d'autant plus petite que le sujet est plus myope; d'autre part j'ai reconnu sur ces sphères miroirs que l'on vend dans les foires et bazars, que plus elles sont bombées même pointues, plus l'image qu'elles réfléchissent est petite, absolument comme sur la cornée. L'image la plus petite correspondant au sujet le plus myope avait la cornée, la plus courbe ; enfin au sujet le plus myope correspond une image kératoscopique plus éclatante et plus large, et à celle-ci une cornée plus bombée; cela va de soi.

Autre cas. Le kératoscope est caractérisé à l'éclairage direct par un vaste éclat suivant les mouvements de l'éclairage

Digitized by Google

et par une ombre opposée en croissant éloigné du centre de la cornée ; or cet aspect n'est que l'exagération de celui que la kératoscopie indique pour les fortes myopies. Si la cornée est excessivement bombée dans le 1er cas, elle l'est notablement dans le second, en général. En outre de ces témoignages dois-je citer celui des yeux qui semble faire voir chez les myopes une cornée plus bombée que chez les autres personnes? Encore un cas démonstratif :

Un homme se présente avec un leucome adhérent, moyennement large, situé au bord interne inférieur de la cornée droite. Il y a eu perte de substance et par suite déformation de la cornée. Elle est indiquée par l'éclairage direct comme ayant un méridien myope allant du leucome au côté opposé de la cornée et un hypermétrope croisant le premier à angle à peu près droit. L'épreuve de lecture et des verres corrobore tout-à-fait l'impression reçue par la kératoscopie. Or, qnelle est la disposition réelle de la cornée ? Elle est une sorte de boudin allongé de haut en bas et de dedans en dehors, presque rectiligne dans ce diamètre oblique, mais très bombé en sens contraire, comme un verre de lampe, comme un cylindre. L'examen par l'œil seul fait très bien reconnaitre cette disposition. Donc, à un sens très courbe de la cornée correspondent l'éclat et la myopie. J'en déduis qu'il en est de même dans tous les sens, que, par conséquent, ce sont les degrés de la courbure de la cornée qui font les anomalies principales. L'idée m'est venue, après la lecture de votre travail de modifier les courbures de la cornée par des pressions absolument comme elles l'étaient dans le cas ci-dessus par un leucome.

Eh bien ! ces pressions ont donné des résultats analogues. J'ai fait la première sur une cornée de myope donnant un large éclat en regard de l'éclairage du réflecteur, en comprimant par l'intermédiaire du bord ciliaire supérieur la bulbe au niveau du bord supérieur de la cornée, j'ai vu aussitôt l'image kératoscopique se modifier de la manière suivante : Et d'abord en faisant tourner l'éclairage j'ai aperçu cet aspect d'ombres et d'éclats se suivant et tournant en sens contraire de la circumduction imprimée à l'éclairage. J'en ai conclu de

Digitized by Google

suite que je ne venais de rendre astigmatique cette cornée, qui avait auparavant une courbe régulière et identique dans tous les méridiens, et que cet astigmatisme était mixte, c'est-à-dire à un méridien peu courbe ou hypermétrope croisant un très courbe ou myope. C'est l'aspect habituel de ce genre d'astigmatisme et de certaines altérations de surface produites par des kératites étendues. Le mouvement latéral imprimé à l'éclairage indique également un méridien vertical myope à éclat et un méridien transversal hypermétrope à ombre périphérique. Ce cas nous ramène aussi à l'appréciation des courbures; il est évident que la dépression par le haut créait un méridien vertical plus courbe et un transversal plus aplati, dans le genre d'un cylindre très arrondi dans son travers, seulement un peu courbe dans sa longueur. Le fond de l'œil n'avait rien à faire ici.

Donc les éclats et ombres dépendent d'états propres de la cornée et sont en rapport avec des degrés différents de courbure de cette membrane.

Tous les cas que je viens de citer plaident directement en faveur de mon opinion sur les degrés de courbure cornéenne en rapport avec les anomalies de réfraction. Il en est d'autres qui plaident indirectement en montrant que l'anomalie est parfois indépendante de la cornée, ne relève pas d'un degré de courbure de cette membrane et n'a qu'un rapport négatif avec la kératoscopie, mais qu'elle provient d'autre chose que de la cornée. Exemple :

Voici un jeune homme très hypermétrope, le fond de son œil est vu très nettement même de loin et surtout de près avec le miroir seul; les éléments papille et vaisseaux paraissent petits, ils se meuvent dans le même sens que l'observateur; un verre convexe n° 14 convient pour la vision moyenne et rapprochée. C'est bien un hypermétrope. Mais la cornée indique un emmétrope, c'est-à-dire que dans le miroir, l'ombre est centrale et se meut avec l'éclairage, pivotant régulièrement sur le pôle cornéen. Ce n'est donc pas la cornée qui est hypermétrope. Mais si, comme vous le voulez, c'est le fond de l'œil, myope ou hypermétrope, qui

Digitized by Google

donne ces différents miroitements, pourquoi n'existeraient-ils pas ici ? Vous ne savez que répondre à cela. Eh bien! je dis moi; que l'hypermétropie chez ce jeune homme dépend de l'insuffisance du cristallin; j'en ai la preuve dans la petitesse apparente des éléments du fond de l'œil, car ils sont vus à travers un cristallin de dimension moindre que d'ordinaire. Vous voyez donc bien que ces reflets ne dépendent pas de l'anomalie du fond, mais de celle de la surface, et qu'ils sont adhérents à la cornée.

Vous voyez aussi que je ne me rends pas aux observations de Donders. J'ai toujours conservé un doute à leur égard, et je me suis, depuis longtemps, proposé de les vérifier ou de les infirmer à l'aide d'une expérience consistant à prendre photographiquement le profil de cornées appartenant à des individus différemment doués sous le rapport de la vision, de les agrandir dans des proportions notables et de mesurer ainsi leur rayon d'une manière très exacte. Je verrai bien si les cornées de myope sont plates à la Donders ou courbes selon la kératoscopie. De même pour les hypermétropes et emmétropes.

Du reste cette constatation importe médiocrement aux faits révélés par l'éclairage direct portant sur la cornée; mais elle doit être nécessaire pour l'explication de ces faits.

Cette explication vous la trouvez dans l'illumination de la rétine et vous me la donnez assez longuement avec l'appui du raisonnement, de la physique optique et d'expériences avec des réflecteurs plans. Certainement le fond de l'œil entre pour quelque chose dans la production des phénomènes par son illumination, par sa couleur, mais je persiste à croire que ces phénomènes ne se produisent sous le miroir de l'observateur que grâce à la convexité de la cornée, et qu'ils ne sont variables et correspondants à des états fonctionnels différents que parce que les cornées sont elles-mêmes différentes. Vous le reconnaissez pour l'astigmatisme; vous le reconnaîtrez certainement pour les décentrations, pour les conicités, pour les déformations accidentelles ou provoquées; pourquoi pas aussi pour les myopes, pour les hypermétropes et les

Digitized by Google

emmétropes? Comment entendrez-vous les cas ou la cornée donne l'image qui est pour vous le signe de l'emmétropie alors que l'œil est fonctionnellement et rétinoscopiquement hypermétrope, c'est-à-dire quand l'axe est court ou le cristallin peu réfringent? Et, dans les cas où le cristallin a été extrait, pourquoi la physionomie kératoscopique reste-t-elle emmétrope? Le fond de l'œil ne me paraît donc servir qu'à éclairer les phénomènes cornéens. J'ai cherché à reproduire les aspects kératoscopiques sur des sphères à paroi intérieure revêtue de tain, en y pratiquant une sorte de pupille par grattage du tain et en éclairant modérément l'intérieur. J'ai obtenu des images peu distinctes, mais analogues à celles que le miroir forme sur la cornée humaine, en raison de la courbure.

Vous dites plus loin, page 77, ligne 3, que quand l'ombre suit le mouvement du miroir (ou plutôt du disque de lumière diffuse projeté sur l'œil observé), on a affaire à une myopie certaine.

Voilà qui m'étonne et même me renverse, ou plutôt renverse tout ce que j'ai vu, analysé et décrit, tout ce qu'a constaté et décrit après moi notre confrère Mangin, tout ce que j'ai montré et enseigné à mes élèves depuis bien des années en obtenant leur assentiment visuel et mental à chaque description. Mais vous dites exactement le contraire de ce que vous pouvez et pourrez constater dix fois, cent fois, mille fois vous-même, c'est-à-dire que quand l'ombre tourne avec le disque le cas est emmétrope ou hypermétrope, que quand c'est l'éclat qui regarde le centre du disque, ou tourne avec lui, le cas est myope. Je ne comprends pas que des commentaires théoriques sur l'illumination du fond, sur les miroirs planes et concaves, sur les a... b... ainsi que *a'* et *b'* compliqués de *f*, puissent vous faire voir et dire une chose si contraire à la réalité. Oui, il n'y a que deux aspects kératoscopiques principaux, l'un où l'ombre et l'autre où l'éclat se déplacent vers le disque d'éclairage mis en mouvement sur l'œil examiné, mais dans le cas où c'est l'ombre, nous avons, en pratique exacte, distingué deux autres cas, l'un où l'ombre

Digitized by Google

pivote au centre de la cornée et qui correspond à l'emmétropie, l'autre où elle se déplace vers la périphérie et qui correspond à l'hypermétropie, quand celle-ci dépend de l'état de la cornée, bien entendu.

Une autre appréciation différente est celle-ci, que vous regardez comme légèrement myopes les yeux que nous qualifions hypermétropes. Eh bien, ni M. Mangin, ni moi nous ne démordrons de la conviction contraire et nous ne cesserons de faire les trois déclarations suivantes :

1° L'œil emmétrope a son ombre au centre et tonrnée du côté de l'éclairage ;

2° L'œil hypermétrope l'a à la périphérie ;

3° Le myope a son éclat en place de l'ombre, tantôt périphérique, tantôt central. Mais à tout il y a des degrés, des nuances et vraiment, il me serait bien pénible de revenir ici sur des descriptions trop techniques, il est vrai, lorsque je les ai faites pour la première fois au Congrès de Lille, mais plus simples et plus claires dans mes articles subséquents, surtout dans le résumé simplifié de Mangin. Cependant je ne puis m'empêcher de vous dire que dans l'œil légèrement myope, non par spasme accommodatif, par excès de réfringence des milieux, par élongation du segment postérieur de l'œil, mais par convexité plus grande de la cornée, que, dans cet œil, l'éclat est périphérique, en forme de croissant, suivant le mouvement imprimé au disque éclairant et que, avec le progrès de la myopie, il va gagnant vers le centre cornéen de façon à l'aborder dans les myopies moyennes, à le couvrir dans les myopies fortes, après avoir ainsi changé de forme et pris celle approximative d'un triangle. J'ajoute que l'œil emmétrope est caractérisé par une ombre centrale, de forme triangulaire, embrassant le pôle de la cornée par son sommet, tournant régulièrement sur ce sommet quand on fait tourner le disque éclairant, et que l'emmétéropie y est d'autant plus absolue que cette ombre est plus prononcée, mieux limitée, plus distincte, ainsi que je l'ai constaté souvent et que je le constate encore tous les jours par l'étude de la vision faite après l'examen kératoscopique.

Digitized by Google

Pour réduire les phénomènes et leur démonstration à l'état le plus simple, je conseille de se borner aux indications que j'ai fournies : de tenir la figure de l'examiné dans l'ombre, de se servir d'un miroir concave seul à distance de 60 à 80 centimètres, sous un angle de 10 à 15 degrés, de ne pas faire des épreuves variées avec un réflecteur plan, avec des verres concaves et convexes, ni de trop mêler les calculs à l'étude et à l'appréciation des images physiques alors observées sur les différentes espèces d'yeux que l'on peut examiner, yeux normaux, yeux myopes et hypermétropes à tous les degrés, cornées décentrées et astigmatiques, cornées tachées, déformées, et l'on convaincra de plus en plus que les spectres d'ombre et d'éclat sont bien tels que nous les avons successivement décrits dans plusieurs publications et tels que nous les réobservons tous les jours. On reconnaîtra encore qu'ils indiquent très approximativement le degré plus ou moins absolu de l'état normal ainsi que le degré de telle ou telle anomalie ; qu'il n'est pas utile, pour des commençants, d'y joindre des études par changement de réflecteur ou adjonction de verres différents, ce qui ne satisfait que des curiosités scientifiques, trouble les appréciations cliniques et complique trop les démonstratrations aux élèves. Cependant, mon cher confrère, je dois vous rendre cette justice que vous avez étudié et décrit ces détails nouveaux avec un très grand soin.

Le procédé de kératoscopie par le réflecteur seul indique encore, non seulement que la cornée est le siège des signes décrits par nous, et que ces signes se rapportent à des états correspondants de la vision, mais encore que leur absence signale une autre origine aux anomalies de réfraction.

J'accepte très bien l'explication de ces images par l'illumination du fond de l'œil ; elle n'est pas possible autrement, mais je persiste à croire et à soutenir que cette illumination n'offre les différents aspects, décrits sous le nom de kératoscopie, que parce que la cornée les engendre par ses différences propres de courbure.

Avec les ressources d'examens que nous possédons dans nos hôpitaux militaires et que je possédais notamment à l'hô-

Digitized by Google

pital du Dey, où j'avais sous la main plusieurs milliers de malades, j'ai employé plusieurs années à reconnaître et à préciser l'existence et la grande fréquence des images cornéennes par ombres et éclats, ainsi que que le rapport de certaines d'entre elles avec les emmétropies et je ne suis arrivé à les définir et à les décrire qu'à force de patience, de vérifications et d'habitude, contractée peu-à-peu, de les voir et de les démontrer. Ce n'est pas en un tour de miroir, ni en un tour de plume, comme dans la note de Donders, que cela s'est fait de ma part.

Mais quand j'ai mis ces observations sous le titre général de *Kératoscopie*, j'avais en vue non seulement les variétés de réfraction, mais aussi les altérations de la cornée par taches, facettes, saillies locales, décentrations accidentelles, diminution d'étendue et ectasies, en les réunissant ainsi dans mon esprit, et plus brièvement sous ma plume dans une même appellation. Je les rattachais à la même source, à la même cause, c'est-à-dire à un mode d'éclairage donnant dans tous ces cas des variétés d'ombres et d'éclats dus à des états cornéens d'abord, et obtenus par illumination du fond sur lequel ces aspects devaient se peindre, condition indispensable et *sine qua non* pour qu'elles soient aperçues par l'observateur.

Je n'ai pu, pour aucun motif, admettre l'appellation proposée par vous, celle de retinoscopie, ni celle que j'ajoute pour aller à votre secours dons votre embarras, réfractoscopie, car à toutes les raisons que je viens d'indiquer s'en joint une autre, c'est que le rétinoscopie s'adresse à toute une catégorie d'études et de signes, qui ont effectivement la rétine pour principe et pour siège, ainsi que toutes les recherches faites par l'image renversée et l'image droite, et même celles qui sont faites par l'éclairage direct, mais qui ont la rétine, n'ont qu'elle pour objet. En voici un exemple :

Quand on a constaté par l'éclairage direct le caractère des ombres et éclats de la cornée, on a fini avec la kératoscopie ; mais rien n'empêche de corroborer les notions obtenues ainsi par l'examen de la rétine ou par rétinoscopie. Cet examen montre que le sujet est myope si le fond de l'œil est vu de loin

Digitized by Google

avec le miroir seul, et se déplace en sens opposé des mouvements que l'on fait soi-même ou que fait l'œil; il montre que l'œil est hypermétrope quand les éléments de son fond se voient en image droite et se déplacent dans le même sens que l'observateur. Quand la kératoscopie a indiqué un astigmatisme bien accentué, la rétinoscopie indique dans les éléments du fond de l'œil des irrégularités correspondantes. La papille sera oblongue avec deux de ses bords obscurs et ses bord opposés nets; les vaisseaux horizontaux seront brouillés et les verticaux très dessinés, etc... Les deux modes d'études sont donc bien distincts l'un de l'autre; ils le sont encore dans ce que l'on pourrait appeler la réfractoscopie, car si tous deux peuvent servir à apprécier en partie l'état de la réfraction, il faut bien dire qu'ils ne sont qu'un des moyens, un des procédés de l'étude, mais ne sont pas cette étude elle-même.

Je ne saurais achever cette lettre sans vous faire mes observations sur quelques points de détail où nous différons encore d'opinion. Et d'abord, à propos du procédé d'examen, vous dites que les résultats sont plus apparents lorsque l'on s'arrange de manière à avoir dans la pupille l'éclat plus blanc et plus apparent de la papille. Eh bien! cher confrère, renouvelez vos examens et vous verrez que généralement, c'est l'éclat rouge du fond choroïdien qui rend le mieux les ombres légères de la surface de la cornée; que, souvent, la papille excavée, et à fond plus miroitant que de coutume, donne aux images kératoscopiques un brillant trop prononcé, et altère les teintes délicates dont on a besoin pour le diagnostic des cas intermédiaires.

Vous dites aussi que vous préférez les mouvements latéraux à ceux de circumduction. Quand vous aurez acquis une très grande habitude de ces examens, vous vous assurerez que les mouvements de côté et ceux en cercle sont également utiles, et que même ceux en rond donnent le plus vite et le mieux les notions que l'on recherche dans la kératoscopie.

Je déclare encore que je ne suis pas satisfait des explications qui ont été données des phénomènes de la surface kératique. Je me suis abstenu d'en présenter la théorie. Plus

Digitized by Google

heureux ou plus audacieux que moi, MM. Landolt et Mangin, vous même après eux, vous en avez cherché et publié l'explication ou la théorie, mais en la fondant sur une erreur que je considère comme capitale, c'est-à-dire sur la production des phénomènes par le fond de l'œil. Or, je crois avoir prouvé à nouveau qu'ils sont inhérents à sa surface, que le fond n'y est, comme le premier bocal venu, que pour l'illumination ; que par conséquent, c'est sur la surface, sur la cornée et non sur le fond, sur la rétine qu'il faut baser cette théorie.

En outre des raisons que je vous ai déjà indiquées, en voici une qui va vous frapper encore : Imaginez qu'une lumière tombe sur une surface plate et transparente, ayant derrière elle une chambre habituellement obscure, mais tout à coup éclairée à travers cette surface par la lumière incidente ; croyez-vous qu'il se formera sur cette surface le moindre jeu d'éclats et d'ombres, quelques mouvements que vous m'imprimiez à l'éclairage? Il n'y aura qu'un éclat uniforme rendant la teinte du fond.

Si la cornée était plate, devant la pupille, il n'y aurait donc aucun phénomène dit kératoscopique à la surface autre que l'éclat uniforme. Mais la cornée est convexe. Et voici comment, pour être compris vite par mes élèves, je leur offre, non pas cette théorie, mais cette comparaison qui a le mérite d'être simple. Un pain de sucre étant dressé et exposé au soleil, il offre une moitié éclairée et une ombrée. S'il pivote où si l'éclairage tourne autour de lui, l'éclat et l'ombre se partageant le contour par moitié, tournent régulièrement, l'un précédant l'autre, quand le cône est régulier. Mais si la surface du pain est irrégulière, l'éclat et l'ombre perdent leur disposition symétrique. Toutes les surfaces irrégulières offrent ce spectacle d'éclats et d'ombres multiformes. Regardez le fond d'une assiette commune placée entre la lampe et vous, sous une incidence favorable, vous y apercevrez ces bariolages, les uns brillants, les autres obscurs, résultant de l'irrégularité de la surface. Le fond n'existe pas, il n'y est pour rien.

Eh bien! c'est, sous une comparaison grossière, ce qui se

Digitized by Google

passe à la surface de la cornée dans les cas de facettes, de creux, d'élevures, de taches; également dans les cas de méridiens inégaux et de courbures inégales de la totalité de la surface chez les différents individus.

Mais ma prétention aux explications ne dépasse pas cette comparaison. Quand je cherche pourquoi tel côté de la cornée est ombré dans l'hypermétropie et brillant dans la myopie, pourquoi l'ombre est centrale dans l'emmétropie, je ne me rends plus compte de ces phénomènes. Cette théorie physique, c'est-à-dire celle du jeu des ombres et éclats sur les surfaces différemment bombées, m'échappe, non pas que j'aie employé beaucoup de temps à les deviner, mais parce que leur explication me laisse indifférent et que je préfère le fait à la théorie. Je serai cependant fort heureux que l'on put faire une clarté évidente dans cette partie restée obscure de la question étudiée, décrite et maintenue par moi sous le nom de kératoscopie.

Veuillez agréer, cher confrère, l'expression de mes sentiments les plus sympathiques.

Dr F. Cuignet.

NOTE SUR UN CAS DE CONJONCTIVITE

ET

D'UNE INOCULATION SPONTANÉE VARIOLIQUE DE LA FACE

Par le docteur SIBILLE

Dans le cours de la variole et dans la période d'éruption, des désordres plus ou moins graves peuvent se déclarer sur les yeux des malades, suivant le degré de malignité du mal, et surtout de confluence des pustules à la face.

Dans les cas ordinaires, une conjonctivite intense avec photophobie, gonflement des paupières, etc., est la règle. Les conjonctives sont comme les autres muqueuses, atteintes de bonne heure. Dans les cas graves, les ulcères peuvent envahir

Digitized by Google

rapidement la cornée, et en dépit de toute intervention, amener les perforations les plus étendues. Ce qui est plus rare, c'est l'apparition de phénomènes inflammatoires dans la période de la convalescence. C'est ainsi que nous avons pu voir dernièrement à la clinique de M. Galezowski un cas d'iritis gauche, suite de petite vérole, chez un monsieur L..., marchand de vins (n° du *Consult.*, 56,661).

L'observation que nous rapportons aujourd'hui, et qui nous a paru intéressante, est celle d'une conjonctivite survenue à la suite d'inoculation accidentelle du virus variolique à la face.

Louise B..., femme de ménage, 34 ans, se présente le 5 mai à la clinique de la rue Dauphine pour une conjonctivite de l'œil droit. La muqueuse est très rouge, très vasculaire, présente cette couleur lie de vin et ce boursouflement fendillé particulier aux conjonctivites spéciales, avec aplatissement des milieux transparents, sans que nous ayons pu voir une goutte de pus; rien sur la cornée et dans l'iris.

A la partie inféro-externe de la joue du même côté se trouve une pustule parfaitement caractérisée par une escarre, entourée de petites vésicules contenant un liquide musco-purulent louche. Toute la région correspondante de la joue est empâtée, et la chaîne ganglionnaire du cou est prise et douloureuse à la pression. Evidemment, l'inflammation de l'œil est la conséquence de cet ulcère. Mais qu'était cet ulcère?

L'idée de pustule maligne fut bien vite écartée, d'abord à l'aspect de ce bouton ne présentant point d'auréole inflammatoire, et de la souplesse relativement bien conservée des tissus immédiatement dans le voisinage, mais surtout par suite des renseignements obtenus. La malade nous apprend, en effet, que ce bouton qu'elle a à la joue et sa conjonctivite se sont déclarés il y a huit jours et en même temps. Elle avait été employée à nettoyer la chambre d'une dame morte de la variole, et à ce moment, elle se souvient qu'ayant une légère écorchure sur la joue, l'un des domestique qui l'aidait lui avait fait la plaisanterie de lui passer sur la figure le drap souillé dans lequel était la défunte.

Digitized by Google

Il y avait donc eu là une véritable inoculation du virus variolique, ayant déterminé une véritable pustule, présentant du reste tous les caractères du bouton variolique.

La marche de la maladie le prouverait au surplus. Au début, la pustule avait déterminé un gonflement de toute la région avec chémosis anormaux, empâtement prononcé du cou et ganglions enflammés. Tous ces phénomènes inflammatoires, dont le maximum d'intensité avait eu lieu du troisième au quatrième jour de l'inoculation, avaient bien diminué à partir du sixième jour; et huit jours après les premiers accidents, époque à laquelle nous voyons la malade pour la première fois, elle ne présente plus guère que les symptômes de sa conjonctivite, et son bouton de variole entrant dans la période de dessèchement, l'empâtement ganglionnaire et celui des tissus voisins tendant également à disparaître, le diagnostic est donc certain.

Le traitement de la conjonctivite, des plus violentes du reste, fut donc institué, sans plus s'occuper de ce qui en était la cause :

Application de sangsues et traitement ordinaire de la conjonctivite, usage de l'atropine;

Cataplasmes et pommade camphrée sur l'ulcère.

Une remarque qu'il est bon de faire, quoiqu'elle soit en dehors du sujet, est la suivante :

La malade qui portait cette pustule avait été revaccinée il y a deux ans avec succès. Si, malgré cette revaccination, elle n'a pas joui de l'immunité absolue, il faut avouer que l'empoisonnement a été réduit au minimum d'action.

M. Pasteur citait récemment à l'Académie des sciences un fait qui lui a été communiqué par M. Brouardel, et qui prouve qu'un même sujet peut être, à plusieurs reprises, vacciné et variolé. Est-ce que notre observation ne rentrerait pas dans le même cas ?

Dr Sibille.

Digitized by Google

ÉTUDES SUR LES CATARACTES

ET SUR LEUR TRAITEMENT

(*Suite.*)

Par le Dr GALEZOWSKI.

De l'inflammation de la capsule.

Il existe, comme nous l'avons exposé précédemment, une altération simultanée de la capsule avec celle de l'iris et de la cornée dans certaines variétés d'iritis séreuse, et on doit se demander si cette altération disséminée de la capsule n'est pas de nature inflammatoire, et si on ne peut pas conclure de là que la capsule puisse s'enflammer comme les autres membranes de l'œil et donner lieu à des *capsulites* et des *phakitis*.

Déjà, M. Muller [1] avait trouvé des cas, dans lesquels il y avait des cellules de nouvelle formation à la surface interne de la capsule.

En se basant sur les recherches de Muller ainsi que sur ses propres observations, Iwanoff conclut que le cristallin peut s'enflammer. Sur 296 cas, en effet, de cataractes, examinés par lui, il a trouvé dans 18 cas l'existence de produits de l'inflammation dans la capsule; soit que cette inflammation se fût propagée par voisinage de l'iris dans des cas d'idochoroïdite, soit qu'elle fût le résultat d'une pression intra-oculaire exagérée dans les cas des tumeurs intra-oculaires [2].

Ainsi, rien que la présence des cellules de nouvelle formation est pour cet auteur une preuve incontestable de l'inflammation de la cataracte, d'autant plus qu'il a trouvé dans des cas de traumatisme ou d'iridochoroïdites des globules de pus à l'intérieur de la cavité capsulaire.

Mais en est-il réellement ainsi, que les globules de pus aient

1. Muller, Heinrich gesammelte u. hinterlassene Schriften zur Anat. u. Physiol. des Auges, Bd I, p. 277, 1872.
2. Iwanoff, Beitrag zur patholog. Anat. des Hornh. und Linsenepithels. Pagenstecher Klin. Beobacht, III, p. 141.

Digitized by Google

apparu spontanément dans le cristallin, ou bien n'est-il pas plus naturel d'admettre avec M. Becker, que ce pus est venu de l'iris enflammé, et qu'il se soit introduit dans la cavité capsulaire à travers une plaie ou déchirure spontanée de la capsule? Je penche pour l'opinion de M. Becker, et je pense qu'on ne peut pas comprendre que le pus, apparaisse spontanément dans l'intérieur du cristallin, autrement que par migration, à moins qu'il y ait des vaisseaux de nouvelle formation du côté de la capsule, et alors il y aura inflammation et formation du pus à la surface externe de la capsule. Pendant toute la période inflammatoire de la capsule, il peut arriver que les cellules épithéliales qui tapissent la surface postérieure de cette même capsule, subissent de leur côté une altération par voisinage et par irritation, qui facilement peut se transmettre de la surface antérieur à la surface postérieure.

L'existence d'une capsulite simple ou d'une irido-capsulite ne me paraît pas douteuse, car nous avons trouvé des cas, avec le concours de M. Lateux, et plus anciennement encore de MM. Hache et Baraquer (de Barcelone), dans lesquels la capsule adhérente présentait au microscope des vaisseaux, et des globules lymphoïdes et du pus à sa surface, ce qui s'explique facilement par les adhérences contractées entre l'iris et la capsule. Du reste, la présence d'une simple adhérence entre l'iris et la capsule est encore une preuve que les deux surfaces sont enflammées. Une adhérence ne pourrait pas s'établir, si de deux membranes qui se trouvent en contact, une seule était enflammée. Mais on comprend aussi très bien, que si une capsulite se produit par le contact de l'iris enflammé, il peut se faire qu'une composition vicieuse de l'humeur aqueuse, amène des perturbations spontanées dans la transparence de la capsule, et les dépôts qui en résulteront amèneront un gonflement ou épaississement de la capsule dans son épaisseur et des modifications nutritives analogues à ce qu'on observe dans les tissus enflammés. Dans cet état de choses, l'iris prendra facilement des adhérences, et on aura alors des synéchies postérieures avec des phénomènes plus marqués et plus accentués de *capsulite*.

Digitized by Google

Tout traumatisme prédisposera encore davantage au développement des phénomènes de la capsulite, comme nous le verrons plus loin. L'observation suivante démontre la possibilité de développement des vaisseaux sur la caspule.

OBSERVATION.

Vascularisation de la capsule dans un cas d'iritis chronique

(N° 9401 de mon livre d'observation). Garçon X... âgé de 16 ans, me fut amené à la consultation le 21 avril 1877. Il présentait une cataracte adhérente dans l'œil gauche; l'iris était changé de couleur, il accusait une teinte verdâtre et présentait à sa surface en haut et en bas des vaisseaux vasculaires, qui s'étendent en faisceaux très fins depuis la grande circonférence jusqu'au bord pupillaire, dépassent ce dernier et se répandent en petits filets vasculaires, qui sillonnent sur toute l'étendue de la capsule. La perception lumineuse est faible, et les phosphènes existent à peine, le globe de l'œil présente une diminution de densité. L'extraction de la cataracte avec sa capsule a été pratiquée le 2 mai de la même année sans accidents. La guérison a été obtenue au bout de 12 jours, mais la vue est restée très faible à cause des nombreux flocons qui remplissaient le corps vitré. L'examen microscopique de la capsule montre la présence des nombreux vaisseaux de nouvelle formation.

Des cataractes capsulaires verdâtres.

Il existe encore une autre variété d'altération spontanée de la capsule, ce sont des dépôts verdâtres à la partie centrale de la cristalloïde antérieure, *cataractes capsulaires verdâtres.*

Cette forme d'altération n'a pas été jusqu'à présent décrite, à ce que je sache, non seulement au point de vue microscopique mais même sous le rapport symptomatologique. Et pourtant l'aspect de ces opacités est tellement caractéristique et différent de toutes les autres opacités, qu'il est impossible de ne pas voir là une variété de maladie à part, qui est due très probablement à une altération de nutrition et un dépôt des sels composés de margarates ou de cholestéarates.

Les signes qui caractérisent ces cataractes, sont les suivants :

Digitized by Google

A la surface antérieure et au centre de la capsule, on constate des dépôts verdâtres, de forme irrégulière le plus souvent angulaires. A côté, on trouve d'autres taches plus petites, d'une forme arrondie, semblables aux cataractes disséminées, présentant aussi la couleur verdâtre bien accentuée, de la nuance de vert émeraude. Ces taches paraissent tout à fait superficielles, néanmoins elles doivent plutôt être rapportées à la surface postérieure, épithéliale de la cristalloïde. Ces opacités sont quelquefois isolées et indépendantes de toute altération des fibres cristalliniennes ; dans d'autres cas, on les voit se produire dans les cristallins cataractés et où les couches corticales ont subi quelques altérations de transparence.

Jusqu'à présent, je n'ai rencontré la cataracte verdâtre que 5 fois chez quelques malades qui présentaient cette altération, j'ai pu observer des phénomènes de rhumatisme, de la goutte, et, chez quelques-uns d'entre eux, les urines contenaient l'excès des sels phosphatiques et de la bile.

Voici un fait de ce genre :

OBSERVATION.

Cataracte capsulaire verdâtre.

Mlle P..... âgée de vingt-sept ans, vint me consulter le 29 août 1879, et fut inscrite au n° 13,266. En apparence d'une bonne constitution, mais se plaignant depuis plusieurs années de névralgies à la tête et intercostales pour lesquelles elle a usé beaucoup de remèdes entre autres du Bromure de potassium. Depuis un an, sa vue a commencé à baisser, dans les deux yeux ; à une certaine distance surtout, elle ne voit pas aussi bien qu'avant. Elle lit encore très bien et sans difficulté tous les caractères, mais son acuité visuelle est descendue à $S = 3/4$, et le grand jour la fatigue beaucoup. A l'examen par l'éclairage latéral, nous constatons la présence sur la capsule des deux yeux des taches verdâtres bien prononcées, surtout dans l'œil droit. Ces dépôts présentaient la forme d'un petit pointillé dans l'œil gauche qui était moins affecté, tandis que dans l'œil droit ils avaient l'apparence d'exsudats verdâtres, irréguliers, avec des contours angulaires. Le reste du cristallin est normal.

Digitized by Google

L'examen des urines fait par M. Sonnerat sur mon invitation montre la présence de 3,75 de phosphates, et de la bile en assez grande quantité. Y a-t-il une relation quelconque entre la composition vicieuse de l'urine et l'altération de la capsule? Il est difficile de se prononcer d'une manière positive à cet égard, tant qu'on aura pas l'occasion d'examiner ces cataractes au microscope.

Cataractes capsulaires traumatiqués.

Les blessures de la capsule sont de différentes sortes; les unes sont très petites, linéaires, ou en forme de point, lorsquelles sont produites par un instrument piquant, et elles peuvent alors se cicatriser et ne laisser qu'une petite tache opaque à la surface. L'opacité capsulaire restera alors stationnaire et ne se modifiera point, à moins qu'un nouveau choc, et un coup ne se produise, ou qu'un corps étranger qui est resté dans la plaie, ne se soit déplacé et ait réouvert la plaie.

Les faits de la cicatrisation spontanée de la plaie capsulaire ne sont pas très rares, et on se demande par quel processus pathologique cette cicatrisation se produit. Il est incontestable que cette réparation ne peut avoir lieu que dans les cas, où la plaie capsulaire est linéaire et non à lambeaux, et où les bords de cette plaie restent en contact. Très probablement il se produit dans ces cas une prolifération des cellules épithéliales de la cristalloïde antérieure, qui servent de moyen d'union entre les deux bords de la plaie. Ce travail d'union doit être aussi facilité par l'écoulement du liquide contenu dans les fibres cristalliniennes, car ces dernières sont en même temps plus ou moins profondément touchées par la blessure. Becker[1] raconte, qu'il a vu chez Leber des préparations des blessures de la cristalloïde cicatrisée, et où les cellules épithéliales sont restées intactes, mais on voyait dans l'ancienne plaie une substance homogène, étamorphe, semblable à la substance capsulaire.

1. Becker. Handb. d. gesammt. Augenh. Graefe u. Saemisch. Bd V, p. 179.

Digitized by Google

Les choses ne se passent pas de la même façon, lorsque la plaie capsulaire occupe une étendue un peu grande, ou que la plaie forme un lambeau. Les bords, dans ces cas, s'écartent plus ou moins fortement, les fibres cristalliniennes se trouvent alors dans toute l'étendue de la plaie en contact avec l'humeur aqueuse, qui les imbibe, les macère, distend leur parois, les rompt par places, et les rend troublés, opalescents. Selon que le cristallin est mou ou dur, la désagrégation marche plus ou moins rapidement; les parties infiltrées et ramollies devenant plus volumineuses et ne pouvant pas se maintenir à leur place relativement restreinte, s'échappent de la cavité capsulaire, en y formant une espèce de bouchon blanc, tenant par son pédicule à la masse cristallinienne; au bout de quelques jours, ce magma se détache, et tombe en bas de la chambre antérieure où il se résorbe complètement. L'imbibition ne s'arrête pas là, les couches sous-jacentes subissent les mêmes altérations et si le cristallin est mou, comme chez les enfants, il pourra se résorber tout entier, de sorte qu'il ne restera du cristallin que quelques débris au voisinage de l'équateur et la capsule qui va s'enrouler sur elle-même, formera avec la cataracte capsulo-lenticulaire secondaire. Il importe beaucoup de noter que la capsule, dans ce cas devient opaque non seulement au voisinage de la plaie, mais qu'elle s'opacifie progressivement dans toute son étendue, tantôt par la prolifération des cellules épithéliales, tantôt par des dépôts de sels phosphatiques, de cholestérine. Les cataractes secondaires, que nous voyons survenir après l'extraction de la lentille, n'ont à proprement parler d'autre signification pathologique, que les cataractes traumatiques, avec cette différence qu'elles surviennent souvent après une iritis.

L'examen histologique des capsules ainsi altérées démontre qu'elles sont devenues striées et lamellaires, couvertes par places de cristaux de différents sels. Un fait est certain : c'est que tandis que les couches corticales peuvent toutes se résorber dans l'humeur aqueuse, la capsule, au contraire, ne se résorbe jamais. Une capsule opaque devient au contraire, par suite du travail regressif ci-dessus indiqué, plus consis-

Digitized by Google

tante, et ne peut, par conséquent, être autrement guérie que par l'extraction ou la descision, ce qui la fait déplacer et éloigner du champ pupillaire.

Pathologie et mode de développement des cataractes lenticulaires.

Les cataractes lenticulaires sont, en général, le résultat de la dégénérescence regressive des fibres cristalliniennes, qui commence, comme nous l'avons vu plus haut, de très bonne heure, à peu près vers l'âge de vingt-cinq ans. C'est surtout dans les enveloppes des fibres prismatiques qu'on voit apparaître le processus dégénératif sous forme d'une plus grande densité et d'épaisseur plus marquée, relativement à leur contenu. Les parois des fibres cristalliniennes deviennent aussi moins transparentes, pointillées, comme cela avait été signalé par Ritter. L'altération sénile commence donc de préférence dans le centre du cristallin, et elle s'avance progressivement vers la périphérie; s'il n'y a point de complication du côté du processus nutritif, la sclérose sénile marchera très lentement pendant des années, les couches corticales continueront presque jusqu'au dernier jour à se nourrir sans subir de macération. La cataracte sera dure, consistante, le noyau aura l'aspect gris jaunâtre, que l'on distinguera facilement, même à l'œil nu, surtout à travers une pupille dilatée.

Les altérations que subissent les fibres cristalliniennes sont très intéressantes à étudier; elles ont été très bien exposées dans le *Traité de Mackenzie*, traduit par Warlomont et Testelin. Lorsqu'on examine les fibres isolées, on les trouve par places rétrécies, ailleurs gonflées, épaisses et arrondies. Dans les intervalles des fibres, on trouve une masse uniforme, très réfrangible, et que Virchow a décrite sous le nom de *myéline*. Il est très probable que cette masse est constituée par le contenu des fibres cristalliniennes.

Souvent on trouve dans les intervalles des fibres cristalli-

Digitized by Google

niennes, du dépôt phosphatique ou calcaire. Au premier abord, on ne trouve pas des cristaux calcaires, mais on les voit apparaître dès qu'on ajoute de l'acide oxalique ou un peu d'ammoniaque.

Le cristallin peut subir aussi une dégénérescence osseuse. Wagner[1] était le premier qui ait signalé cette altération. Lohmayer a aussi, de son côté, rapporté un cas de dégénérescence osseuse du cristallin. Enfin, dans un Atlas tout récemment publié par Panas et Remy[2], nous trouvons une magnifique planche représentant une ossification du cristallin. A ce sujet, je partage complètement l'avis du docteur Becker, que l'ossification ne peut se produire que lorsque l'organe se trouve en contact avec la couche vasculaire de l'œil. Il faut donc admettre que, dans les cas rapportés par les auteurs de l'ossification du cristallin, la capsule est restée ouverte dans un point quelconque de sa surface, et s'est trouvée ainsi en contact avec les vaisseaux soit de l'iris, soit de la choroïde.

Les altérations que nous avons décrites jusqu'à présent sont dues en partie à la sclérose, et en partie à différentes autres causes. Il faut, en effet, tenir un grand compte des altérations de nutrition qu'on voit se produire sous l'influence des différentes affections oculaires, et qui peuvent accélérer ou ralentir le processus exosmotique et endosmotique de la lentille. Et ici, en premier lieu, nous devons signaler les *causes constitutionnelles*, ensuite les *maladies du cercle ciliaire et de la choroïde*, puis les *altérations de la capsule cristallinienne*, et en dernier lieu les *efforts exagérés de l'accommodation*.

Examinons successivement chacune de ces conditions, et voyons de quelle façon elles peuvent agir sur le développement des cataractes.

a. Les causes constitutionnelles, les dyscrasies du sang, syphilitiques, goutteuses, glyconisiques et albuminuriques, en modifiant la composition de toutes les humeurs de l'orga-

1. Wagner, Goetting. Ann. 1851, p. 109
2. Panas et Remy, Anatomie pathol. de l'œil. Paris 1879, p. 14.

Digitized by Google

nisme, doivent amener aussi des modifications plus ou moins marquées dans la composition de l'humeur aqueuse, qui est un liquide nutritif du cristallin. Ce liquide qui, d'après Schwalbe, est semblable aux liquides lymphatiques, se trouve dans la chambre antérieure, comparée par cet auteur à un sinus lymphatique, a une composition définie, et contient des éléments de nutrition pour le cristallin et la cornée. Les altérations du sang peuvent modifier d'une manière défavorable sa composition, et le cristallin ne recevant plus tout ce qui est nécessaire pour sa vitalité, se détériorera et deviendra trouble dans ses couches corticales. On verra ainsi, à côté d'opacité sénile, des stries opaques dans les couches corticales périphériques, et la cataracte présentera des caractères mixtes, dure au centre et bien moins dure dans sa circonférence et à la surface.

La *goutte* et *l'arthritisme* doivent être considérés comme une des dyscrasies le plus aptes à amener des modifications dans la composition des liquides nutritifs de l'œil, et en effet, on trouve des cataractes mixtes ou corticales chez les individus arthritiques et goutteux, comme on verra du reste plus loin dans le tableau statistique que nous avons dressé.

Les urines, chez les goutteux, contiennent beaucoup de sels phosphatiques, calcaires et d'urates, comme cela avait été démontré par Gudd et Charcot; l'élimination de ces mêmes sels se fait souvent par d'autres voies et par l'intermédiaire des liquides de l'œil, qui contiennent des urates et phosphates de soude.

Une composition vicieuse de ces liquides, et par conséquent de l'humeur aqueuse, la rend impropre à l'accomplissement de son rôle nutritif, de là le trouble des fibres cristalliniennes superficielles ou cataractes corticales.

La syphilis prédispose aussi au développement de la cataracte, peut-être en partie par l'altération de l'humeur aqueuse, mais en grande partie par une altération de la choroïde et de l'iris. Quoiqu'il soit difficile de savoir dans quels cas le développement de la cataracte peut être rapporté à la syphilis, et nos recherches statistiques ne seront que très incomplètes

Digitized by Google

tant que nous n'aurons pas trouvé dans la symptomatologie des cataractes quelques indications précises de l'altération syphilitique du cristallin, néanmoins j'ai pu, dans plus de trente-cinq cas, retrouver l'influence certaine de la syphilis sur l'évolution de la cataracte.

La *glycosurie* prédispose plus que toute autre cause constitutionnelle au développement des cataractes. Les faits, aujourd'hui, sont tellement nombreux, et les recherches sur cette matière sont tellement concluantes, qu'il n'est pas possible d'en douter.

b. Les maladies du cercle ciliaire et de la choroïde contribuent pour une grande part au développement de la cataracte. On conçoit très facilement cette dépendance entre ces altérations, lorsqu'on se rappelle que le cercle ciliaire est l'unique organe secréteur de l'humeur aqueuse. Toutes les fois, par conséquent, que les portions antérieures de la choroïde et le cercle ciliaire en particulier auront subi quelque altération profonde, et que le mal se sera prolongé un certain temps, on verra peu à peu le cristallin perdre de sa transparence dans ses parties périphériques. C'est ainsi que nous voyons se former des cataractes corticales périphériques d'abord, et centrales ensuite, chez les personnes atteintes d'irido-choroïdite plastique, d'irido-cyclite dysmenorrhétique, ou occasionnées par toute autre cause, lorsque la pupille a été oblitérée, et que la communication entre les deux chambres de l'œil se trouve interceptée. Une irido-choroïdite qui se développe dans un œil atteint d'un décollement de la rétine, est suivie invariablement d'une cataracte. Un glaucome aigu, qui n'a pas été arrêté dans sa marche par une iridectomie, et dans lequel le processus pathologique atteint progressivement le cercle ciliaire, amène la formation de la cataracte.

c. Les altérations de la cristalloïde antérieure prédisposent à l'opacification des fibres cristalliniennes et à la formation des cataractes. Ce fait ne me paraît pas douteux, car étant donné que la capsule antérieure avec sa couche de cellules épithéliales, est une membrane de nutrition de la lentille toute entière, rien n'est plus facile de comprendre que des lésions

Digitized by Google

plus ou moins étendues de la membrane nutritive peuvent rendre les fibres cristalliniennes moins transparentes et entraîner à la longue leur opacification générale. Nous avons observé bien souvent des cas dans lesquels il n'y avait d'opaque qu'une certaine portion de la capsule, puis peu à peu on voyait apparaître des points opaques, disséminés dans les différentes couches de la lentille elle-même, qui aboutissent tôt ou tard à la formation d'une cararacte complète. Les opacités capsulaires traumatiques, restent quelquefois pendant plusieurs mois et des années même sans que le reste du cristallin s'en ressente, puis sans cause connue, les couches corticales du voisinage commencent à s'opacifier et la cataracte devient progressive. Nous observons la même chose dans certaines variétés de cataractes capsulaires congénitales et dans les pseudo-membraneuses. L'existence donc d'une opacité capsulaire quelconque sans un danger immédiat pour la vue, constitue néanmoins une des conditions prédisposantes pour la formation de la cataracte lenticulaire.

d. Les efforts exagérés d'accomodation, le travail assidu et appliqué sur les objets très fins, la lecture des livres et des manuscrits très fins, toutes ces circonstances doivent être considérées comme autant de conditions qui favorisent le développement des cataractes.

L'observation personnelle que j'ai établie sur cette matière ne me paraît pas laisser le moindre doute. Si on examine, en effet, les personnes atteintes des cataractes corticales commençantes, on constate presque toujours chez les ouvriers typographes, les graveurs, chez tous ceux qui lisent beaucoup ou qui sont employés dans des travaux de précision, que l'opacification du cristallin, commence chez eux dans le secteur inféro-interne du cristallin, et il se passe souvent beaucoup de temps avant que le reste de son tissu devienne opaque. Or, les contractions du muscle accommodateur pendant l'application de deux yeux se font en même temps que la contraction du droit interne et du droit inférieur, et cette pression exagérée de tous les muscles doit être une des raisons, par laquelle le cristallin exposé plus particulièrement à la pression des mus-

Digitized by Google

cles dans le segment inféro-externe, s'opacifie bien avant les autres parties.

Valeur sémiologique des cataractes et leur diagnostic

Dans les paragraphes précédents nous avons analysé les différentes variétés de lésions qui peuvent se rencontrer dans un cristallin dont la transparence a été diminuée ou perdue. Toutes ces lésions, comme nous avons vu, portent le nom de *cataractes*, cette dénomination n'a pourtant aucun rapport avec la lésion du cristallin, elle n'est qu'un simple terme de convention, dont l'origine remonte selon toute probabilité au moyen âge.

Tandis que Galien, Celse et les auteurs arabes désignaient sous le nom de *suffusion* l'opacification de l'humeur cristalline, au moyen âge ou a comparé cette opacification à des portes coulisses. Ambroise Paré en suivant l'exemple de ses prédécesseurs à traduit la suffusion du cristallin par le mot cataracte, et il dit : « C'est en effet du sens de clôture, de coulisse qui ferme, que le mot cataracte a passé au sens d'opacité du cristallin. » Arlanus en 1532 publia aussi à Milan un ouvrage intitulé : *De suffusione quam cataractam appelant* d'où on pourrait conclure que cette dénomination n'était pas encore vulgarisée, car on la mettait avec suffusion.

Mais à partir de cette époque la cataracte commençait a remplacer le mot de suffusion. Fabrice d'Aquapendente[1] déclare que « La *suffusion* est aussi vulgairement appelée *cataracte*, prenant ce nom de ces portes coulisses qui aux villes et châteaux tombent de haut en bas et empêchent le passage, Car la cataracte tombant de haut, à savoir de la teste sur les yeux bouche le passage à la lumière et à la vue d'où vient que les malades deviennent aveugles ! »

Néanmoins, chaque peuple avait consacré une appellation spéciale à sa langue. Les Allemands conservent jusqu'à présent le mot *Staar* ; les Polonais définissent la cataracte par

1. Œuvres chirurgicales, Lyon 1666.

Digitized by Google

le mot : Zac'ma[1], ce qui n'a pas empêché de conserver, en outre, le mot *cataracte*.

Jusqu'à présent, nous avons examiné les altérations du cristallin au point de vue anatomo-pathologique, et nous avons, en conséquence, divisé les cataractes en capsulaires et lenticulaires. Mais, au point de vue pratique et surtout chirurgical, ces divisions sont tout à fait insuffisantes, car dans chacune de ces deux grandes classes, capsulaire et lenticulaire, il y a une foule de variétés dont le diagnostic est indispensable à établir avant de procéder à une opération et à un traitement quelconque. Il n'est pas, en effet, indifférent de savoir si la cataracte lenticulaire est congénitale, traumatique ou sénile ou provient d'une sclérose. De même, une cataracte diabétique a une toute autre signification qu'une cataracte sénile. Il n'est pas non plus indifférent si une cataracte est progressive ou stationnaire; si elle est simple ou compliquée d'altérations intra-oculaires ou d'adhérences capsulo-iriennes. Toutes ces circonstances, en apparence de second ordre, impriment à la cataracte un caractère tout particulier et modifient souvent du tout au tout la nature du mal. Pour bien comprendre la marche et l'évolution des cataractes, et pour arriver aux résultats satisfaisants dans leur traitement, il nous sera nécessaire d'étudier en détails les variétés suivantes : cataractes nucléolaires; cataractes corticales, partielles et mixtes; cataractes molles et liquides; cataractes traumatiques; cataractes congénitales; cataractes glycosuriques; cataractes des syphilitiques ; cataractes glaucomateuses; cataractes avec décollement de la rétine; cataractes adhérentes, etc. Il faudra aussi connaître les divers modes d'explorations des cataractes.

Différents procédés d'exploration des cataractes.

Nous possédons aujourd'hui des moyens d'exploration tellement perfectionnés et d'une telle précision qu'aucune altération, même la plus minime et la plus subtile, ne peut échap-

1. Szokalski, Wyktad chorob Przygla du Oczowego. Warszawa, 1869. t. II p. 195.

Digitized by Google

per à notre appréciation. Néanmoins, il existe des cas de diagnostic difficiles surtout si on n'a pas tous les moyens d'investigation à sa disposition. Si on veut se contenter d'une exploration à l'œil nu, et, dans certaines formes de cataractes postérieures, si on ne dilate pas préalablement la pupille avec l'atropine, on s'expose à commettre des erreurs des plus graves de diagnostic. Il me suffira de ne citer ici que les cas les les plus fréquents d'erreur, pour qu'on puisse comprendre combien il importe à tous les médecins de se familiariser avec les différents procédés d'investigation du cristallin.

Dans un glaucome simple, avec excavation de la pupille et diminution notable de l'acuité visuelle, chez une personne âgée, le cristallin réfléchit très souvent une teinte verdâtre qui peut faire croire à l'existence d'une cataracte senile. Les mêmes difficultés peuvent se présenter aussi dans les yeux non glaucomateux surtout si la pupille est très réserrée.

Dans ces conditions, l'éclairage ophtalmoscopique lui-même donnera des résultats si peu concluants qu'on rapporterait volontiers, si l'on n'y prend garde, le trouble visuel à une opacification du cristallin, qui n'existe point. Les erreurs de ce genre se rencontrent encore assez souvent, et il me suffira de rapporter à l'appui le fait suivant.

OBSERVATION

Amblyopie nicotinique prise pour une cataracte.

M. X..., âgé de 58 ans, habitant une colonie française, me fut adressé en automne de l'année 1879, pour être opéré de la cataracte. Il s'est présenté à ma consultation, le 16 septembre, et se trouve inscrit au n° 13294 de mon livre d'observations. Il me déclare qu'il devait subir l'opération de la cataracte dans son pays ; tout était déjà préparé et le jour pris avec le chirurgien, lorsque, sur les conseils d'un de ses amis, le malade se décida de venir se faire opérer à Paris.

Le malade avait un affaiblissement considérable de la vue, et comptait à peine les doigts à un mètre de distance ; on constate chez lui deux pterygions internes ; les deux pupilles

Digitized by Google

étaient très contractées, et les cristallins présentaient une teinte gris verdâtre, sans aucune strie corticale à l'éclairage latéral. A l'éclairage direct ophtalmoscopique, le reflet cornéen empêchait de distinguer le fond de l'œil, mais dès que le malade tournait son œil, soit à droite, soit à gauche, le reflet cornéen se trouvait déplacé; on apercevait très facilement le fond de l'œil rouge; le cristallin est complètement sain; la papille paraît normale dans les deux yeux, un peu anémique dans sa moitié externe. Prenant en considération tous les autres symptômes de la maladie, la présence d'un scotome central, une dyschromatopsie partielle, etc., nous avons pu diagnostiquer chez notre malade une amblyopie nicotinique. Et, en effet, c'est un négociant en tabacs, et il fume de quinze à vingt cigares par jour, quantité considérable, surtout si on prend en considération cette circonstance aggravante que le tabac des colonies est très riche en nicotine.

Ainsi, voilà un individu, atteint d'une amblyopie nicotinique avec scotome central, à qui on aurait extrait le cristallin tout à fait transparent à cause d'une erreur de diagnostic, tandis qu'en le soumettant au régime sévère antitoxique, je suis parvenu à lui rétablir l'acuité visuelle normale, et, au bout de six semaines de traitement, il est retourné dans son pays complètement guéri. Ici, l'erreur est impardonnable, car elle aurait pu être très facilement évitée par un examen méthodique, et, au besoin, avec une pupille dilatée par l'atropine.

Mais on rencontre des cas réellement difficiles, dans lesquels le diagnostic devient très embarrassant et où les hommes les plus compétents en ophtalmologie ont commis des erreurs de diagnostic en méconnaissant complètement les cataractes ou en les confondant avec d'autres affections, et plus particulièrement avec les flocons du corps vitré et avec les choroïdites syphilitiques.

Ce sont surtout les cataractes disséminées postérieures et polaires postérieures qui présentent ces difficultés : lorsqu'elles sont peu développées, elles forment à peine une légère ombre ou nuage qui voile la papille, et lui donne un aspect semblable de tous points à celui de la choroïdite syphilitique. Plus d'une fois, j'ai été appelé à donner mon avis dans

Digitized by Google

des cas semblables, et après avoir reconnu la cataracte, j'ai pu faire cesser le traitement antisyphilitique auquel le malade avait été astreint inutilement pendant quelque temps.

C'est en s'inspirant de certaines règles que la pratique nous enseigne et en examinant surtout chaque cas particulier au point de vue du diagnostic différentiel, qu'on évitera les erreurs.

Il existe plusieurs modes d'investigation des cataractes, *l'examen à l'œil nu, à l'éclairage direct avec l'ophtalmoscope, l'examen à l'éclairage latéral et l'examen par les symptômes fonctionnels.* Par l'une ou l'autre de ces méthodes, on peut arriver à établir un diagnostic assez exact, mais pour bien se se rendre compte de tous les détails, on est obligé de contrôler ou plutôt de compléter le diagnostic par les renseignements que peuvent nous fournir les différents autres modes d'exploitation.

Il nous importe aussi d'étudier les différentes formes de cataractes relativement à leur densité. Les cataractes peuvent se présenter, en effet, avec des densités des plus variées : les unes ont la consistance dure pierreuse, d'autres ne sont que d'une dureté moyenne, semblables aux grains de riz peu cuits, et celles-là constituent le plus grande nombre des cataractes séniles. Il existe encore des cataractes molles, demi-molles et liquides.

La connaissance exacte de la densité et du volume de la cataracte nous est indispensable, car selon la nature différente de chacune d'elle, nous sommes obligé de modifier le procédé opératoire lui-même.

Il n'est pas toujours facile de diagnostiquer la consistance et le volume de la cataracte, si on n'a pas eu l'occasion par soi-même de voir beaucoup de ces cataractes avant l'opération et les avoir vérifiées ensuite après leur extraction. Néanmoins, on pourra apprécier d'une manière assez exacte la densité d'une cataracte par l'aspect qu'elle présente à sa surface antérieure. Examinons successivement chacune de ces variétés.

Digitized by Google

Cataractes nucléolaires, dures, séniles.

C'est une des formes des cataractes qui se rencontrent le plus souvent car sur 4776 cataractes que j'ai observées dans ma clinique ainsi que dans ma clientèle particulière, je compte 1646 cataractes nucléolaires.

Les cataractes dures nucléolaires sont reconnues facilement à une simple inspection et à l'œil nu, surtout lorsqu'elles sont complètes. On aperçoit derrière la pupille un reflet ou une tache grisâtre ou gris jaunâtre tirant un peu sur le jaune ambre. Cette tache se trouve juste au milieu de la pupille; entre le bord pupillaire et la tache grisâtre, il existe une ombre noire projetée par le bord papillaire, et qui est d'autant plus étendue et profonde, que les couches corticales antérieures sont moins opacifiées.

A certaine période plus ou moins avancée de la maladie, les couches corticales superficielles se fendillent et s'opacifient en formant à la surface et au devant du noyau grisâtre des stries blanches, rayonnantes et qui complètent et accélèrent le développement de la cataracte.

Les cataractes nucléolaires sont plus difficiles à diagnostiquer au début de leur évolution. A l'œil nu et à l'éclairage latéral, c'est à peine si on remarque un léger changement de couleur, et qui peut être trompeur et n'être qu'un reflet normal des cristallins séniles. C'est par l'éclairage direct avec le miroir ophtalmoscopique qu'on peut reconnaître, quoique non sans peine, l'opacification du noyau à son origine. Mais, à cet effet, on devra se servir d'un très faible éclairage, d'une simple bougie, par exemple, comme cela est conseillé par Desmarres père, ou d'un miroir à court foyer du docteur Parent, ou d'un miroir plan de Panas. La lumière projetée sera très faible et l'ombre grise de la cataracte ressortira davantage sur le fond de l'œil pâle et faiblement éclairé. Avec une pupille bien dilatée, on apercevra une ombre grisâtre ronde au milieu du fond rouge. Cette ombre est bien nettement limitée dans ses contours; la papille optique apparaît nuageuse à tra-

Digitized by Google

vers la partie centrale, opalescente du cristallin, elle apparaît nette si on la regarde à travers les parties périphériques du cristallin qui conservent leur limpidité parfaite.

La sclérose des fibres cristalliniennes commence vers l'âge de 25 ans, surtout dans la portion nucléolaire. Mais si on examine le degré d'accommodation chez les enfants, on s'apercevra facilement, comme dit Donders, qu'à partir de 9 à 10 ans la densification du cristallin devient déjà très marquée. C'est une densification physiologique et où la transparence reste intacte. Mais avec l'âge, à partir de 48 ans, cette sclérose peut amener une altération de nutrition et opacification de ses fibres aboutissant à la formation des cataractes nucléolaires.

Les couches périphériques s'opacifiant progressivement du centre vers la périphérie sans former des stries; dans d'autres cas, au contraire, avec le noyau opaque et jaunâtre, on voit se dessiner les opacités corticales rayonnantes de distance à distance et à des différentes profondeurs.

Dans le premier de ces cas, la cataracte marche très lentement; souvent, au bout de 10 ou 15 ans, elle n'est pas encore complètement formée. Et comme les parties périphériques conservent leur transparence relative, il en résulte, pour les malades, cette conséquence favorable, c'est qu'ils ne perdent pas la vue, non seulement pour se conduire, mais même pour lire et écrire, en se rapprochant de très près du livre et en évitant une trop vive lumière.

Je donne des soins avec le Dr Empis à un homme de lettres des plus distingués, M. L..., qui me consulte pour sa vue, depuis plus de 12 ans; sa vue s'était troublée 5 ou 6 ans avant qu'il soit venu me voir pour la première fois. Il est atteint d'une cataracte nucléolaire double qui ne s'étend aux couches corticales que très lentement, puisque, après 17 ou 18 ans, sa vue n'est pas encore complètement couverte; il peut encore lire et écrire, et se conduit encore quoique très difficilement dans les rues. Mais cette conservation de la vue est due aussi, en grande partie, à l'instillation du collyre d'atropine que je lui ai prescrit, et dont il se sert une fois tous les cinq ou six jours, depuis une dizaine d'années. En dilatant, en effet, arti-

Digitized by Google

ficiellement la pupille, on laisse pénétrer les rayons lumineux dans le fond de l'œil à travers les parties périphériques restées encore transparentes au cristallin; ce qui suffit souvent et pendant un temps plus ou moins long à la vision. On doit pourtant savoir que l'usage trop fréquent et prolongé du collyre à l'atropine n'est pas exempt de danger, car il peut donner lieu à une irritation plus ou moins grave de la conjonctive et même à un ectropion, comme cela est arrivé justement l'année dernière à mon malade. Nous avons été obligé de suspendre pour quelque temps l'atropine, et de la remplacer ensuite par la duboisine.

Les cataractes nucléolaires peuvent prendre un développement beaucoup plus rapide, si les couches corticales périphériques s'opacifient simultanément avec la sclérose du noyau; on verra alors se former des opacités rayonnantes à la surface de la périphérie du cristallin qui intercepteront les rayons lumineux. Un développement simultané d'opacités corticales et nucléolaires constitue des *cataractes mixtes* dont la consistance est un peu moins dure que des cataractes nucléolaires simples. Ces dernières, en effet, sont dures, consistantes, uniformes dans toute leur épaisseur et se laissent retirer tout d'une pièce; les dernières, au contraire, ont une consistance dure au centre, et moitié moins consistante, souvent même molle à la périphérie. Cette différence de densité a une très grande importance pratique, elle nous permet de compter sur une sorte de broiement des couches périphériques et une sortie facile du cristallin dans l'opération d'extraction, même à travers une plaie relativement plus petite que le volume du cristallin; tandis que la cataracte nucléolaire simple est uniformément dure dans toute son étendue, et elle ne s'engagera pas dans la plaie si cette dernière n'est pas suffisamment large.

Les cataractes dures ou mixtes ne débutent pas toujours d'une façon identique, et leur aspect ophtalmoscopique est de plus varié. Tantôt par le segment postérieur que la maladie débute et on voit apparaître une cataracte corticale postérieure ou polaire postérieure; tantôt le noyau, dès le début,

Digitized by Google

devient noir opaque, et cette opacité ne fait que gagner en intensité ; la cataracte devient, avec le temps, complétement noire.

Lorsque l'opacité prend naissance dans la zone périphérique du cristallin, on voit alors des stries, des triangles noirs, se dessiner sur le fond rouge.

Chacune de ces formes de cataractes a une signification pathogénique différente; la marche, l'évolution ainsi que la durée, varient dans chacune de ces formes, c'est pourquoi il est de la plus haute importance pratique de définir, dès l'origine, la forme sous laquelle elles se présentent.

Le caractère dominant des cataractes séniles est l'opacification du noyau. On la reconnaît par la présence au fond de la pupille d'une tache foncée brunâtre ou d'un gris sale particulier se rapprochant de la teinte jaune ou jaune-verdâtre. Une ombre noire projetée par l'iris entoure de tous côtés cette tache, et souvent dans cette même ombre on distingue des rayons ou stries blanches qui indiquent l'opacification simultanée des couches corticales. Le trouble de la vue, dans ces cas, est d'autant plus prononcé que l'opacité, s'étend davantage vers la périphérie. En dilatant la pupille avec l'atropine on éclaircit souvent très sensiblement la vue.

Avec l'ophtalmoscope on éclaire les parties périphériques du fond de l'iris, tandis que les parties centrales forment une ombre plus ou moins épaisse.

Les cataractes séniles peuvent présenter, dans certains cas, une coloration verdâtre et être occasionnées par un glaucome; une perte totale de la vue ou d'une partie du champ visuel permettront d'en faire le diagnostic, si l'on peut reconnaître en même temps avec l'ophtalmoscope une excavation de la papille optique. Nous nous en occuperons plus spécialement de cette variété de cataracte dans un article spécial. Les cataractes dures prennent quelquefois des colorations gris-verdâtres, brunâtres ou noires. Un intérêt tout particulier se rattache à cette dernière variété, que nous allons étudier plus spécialement.

Digitized by Google

Cataracte noire.

Les cataractes séniles se présentent quelquefois avec une teinte complètement noire. Morgagni, Wenzel, Velpeau, Chassaignac, Graefe, Desmarres, en ont rapporté des exemples qui ne laissent aucun doute sur son existence.

Quant à ce qui me concerne, j'en ai rencontré jusqu'à présent 9 cas, et dans deux cas j'ai pu en faire l'extraction, et rétablir la vision.

Le diagnostic différentiel et de cette variété de cataractes, n'est pas toujours facile à établir, et quelquefois on est très embarrassé de faire la distinction entre une cataracte noire et un épanchement général du corps vitré.

Les signes qui caractérisent cette opacité sont les suivants : la pupille est complètement noire comme dans un œil sain; quelquefois elle paraît un peu mate tirant sur le brun. Quelquefois cependant lorsqu'on dilate la pupille on constate vers la périphérie du cristallin des stries blanc-grisâtres, qui facilitent alors le diagnostic. C'est ainsi que Graefe père est parvenu à diagnostiquer la cataracte noire chez le duc de Cumberland et lui a rendu la vue, tandis que tous les autres chirurgiens avaient pensé à l'existence d'une amaurose et rejetaient l'opération comme nuisible.

En dilatant fortement la pupille on parvient quelquefois à éclairer les parties extrêmes périphériques du fond de l'œil et apercevoir le fond rouge ce qui peut être jusqu'à un certain point utile pour le diagnostic.

Néanmoins nous devons ajouter que ce signe pris isolément est insuffisant, car nous le trouvons aussi dans les hémorragies générales du corps vitré, maladie qui ressemble plus que toutes les autres aux cataractes noires par son apparence ophtalmoscopique, surtout dans certains cas particuliers.

Dans la cataracte noire la pupille se contracte très bien et la vision n'est jamais complètement perdue ; elle est rela-

Digitized by Google

tivement meilleure dans un demi-jour. En plaçant le malade dans une chambre noire on lui fait apercevoir la lumière d'une bougie à la distance de 2 ou 3 mètres dans toute l'étendue du champ visuel, ce qui n'a pas lieu dans une hémorragie du corps vitré.

Il est difficile de se prononcer d'une manière définitive sur la nature des cataractes noires; les uns, comme Gros, attribuent cette teinte à la sclérose sénile et à un degré plus coloré de la cataracte sénile, dure et ambrée. Lebert, au contraire qui a examiné le même cristallin extrait par Desmarres, a constaté la présence d'un pigment brun, roussâtre, qui imbibait les fibres rubanées du cristallin. L'analyse chimique lui ayant démontré en outre la présence de fer dans ce cristallin, il paraissait très-probable pour Lebert que la coloration brunâtre du cristallin était due à une imbibition sanguine. Telle est aussi l'opinion de Graefe sur la cataracte noire qu'il a extraite. Selon Caron de Villards, c'est du pigment de l'iris et de la choroïde, au contraire, qui s'infiltre entre les fibres cristalliniennes.

Dans une cataracte noire que j'ai eu l'occasion d'extraire, nous avons pu trouver, avec le regretté docteur Le Gros, des globules du sang, dans l'interstice de la capsule qui imprime la teinte noire ce qui me confirme dans cette opinion, c'est que l'on trouve généralement quelques phénomènes d'un traumatisme. Velpeau dit avoir vu la capsule aussi bien que le crilstallin noir[1].

C'est dans la recherche des images de Purkinije et de Sanson, qu'on trouvera une ressource précieuse pour le diagnostic des cataractes noires, comme dit avec raison le professeur Gosselin[2]. Du moment, en effet, où l'on voit incomplètement la deuxième image qui correspond à la surface antérieure du cristallin et quand on n'aperçoit pas du tout l'image renversée, dépendante de la capsule et des couches corticales postérieures, on peut être certain que le cristallin est opaque.

1. Velpeau, *Maladies des yeux* par Gustave Jeanselme, Paris 1840.
2. Gosselin, Denonvilliers, *Traité des maladies des yeux*, 1855, p. 673.

Digitized by Google

Cataractes corticales postérieures et polaires postérieures.

Les caractères dures, mixtes ou mêmes molles, peuvent débuter par le segment postérieur et constituer des *cataractes corticales postérieures et des cataractes polaires postérieures.* Le diagnostic de l'une et de l'autre de ces variétés est important à établir dès leur début tant au point de vue de la signification étiologique que sous le rapport de la marche et de l'évolution de la maladie.

L'opacification du noyau est souvent à peine commencée tandis que les couches corticales, postérieures, celles qui sont situées dans le trajet de l'axe optique, deviennent troubles, sclérosées, et présentent des petites taches opaques, disséminées sur le trajet de plusieurs fibres cristalliniennes.

C'est la cataracte corticale postérieure, qui peut s'étendre sur une partie plus ou moins grande et occuper à la fois une ou plusieurs couches en constituant des *cataractes corticales postérieures*. En suivant le trajet des mêmes fibres, ces opacités peuvent s'étendre de proche en proche aux fibres équatoriales, puis atteindre les couches corticales antérieures ; on aura alors la *cataracte* corticale *postéro-antérieure.*

Lorsque cette opacification aura atteint un certain degré de développement et constituera ainsi une masse compacte, elle réfléchira la plus grande partie des rayons lumineux incidents de sorte qu'à une simple inspection à l'œil nu ou à l'éclairage latéral ; on verra à la surface profonde du cristallin un reflet blanchâtre ou blanc-grisâtre ayant la forme d'un miroir concave qui se distinguera très-nettement surtout avec une pupille dilatée. Ces cataractes marchent habituellement très lentement, surtout si elles ne dépassent pas la région équatoriale et ne se portent pas par conséquent aux couches corticales, antérieures. Elles peuvent rester sous cette forme, 5 à 6 ans et plus, avant de se généraliser, et rendre l'opération nécessaire. J'ai vu ces cataractes corticales postérieures très souvent se développer chez les glycosuriques et ne se gé-

Digitized by Google

néraliser qu'au bout d'un certain nombre d'années. C'est sous cette forme aussi, qu'apparaissaient fréquemment les cataractes choroïdiennes, et particulièrement celles qui se développent sous l'influence des choroïdites atrophiques généralisées; elles commencent dans le pôle postérieur, et peuvent de là s'étendre peu à peu à toute l'étendue de la surface postérieure du cristallin, ou bien elles resteront limitées au pôle postérieur seul et constitueront par conséquent *cataractes polaires postérieures.*

Sous le nom de cataractes polaires postérieures nous désignons généralement des opacités qui n'occupent qu'un point ou une surface très limitée au pôle postérieur du cristallin. Elles se présentent sous les aspects les plus variés.

Tantôt l'opacité n'est constituée que par un petit point opaque, situé juste sur la ligne optique et au pôle postérieur du cristallin. Ce point est ordinairement irrégulier et si on l'examine attentivement, on constate des rayons isolés et fins qui s'en détachent en bas, en haut, etc. de sorte que l'ensemble de la tache présente une figure étoilée, opaque.

Tantôt la partie centrale est à peine visible, mais ce sont surtout les rayons centrifuges, au nombre de 5 ou 7 qui sont le plus marqués et qui constituent cette cataracte. Avec les progrès de la maladie, les opacités polaires prennent de l'extension et deviennent plus visibles et plus faciles à diagnostiquer.

C'est par l'éclairage direct avec l'ophtalmoscope qu'on reconnaît habituellement ces cataractes; en projetant, en effet, la lumière dans la pupille, surtout lorsque cette dernière est dilatée par l'atropine, on constate une tache noire, ronde, souvent avec des rayons étoilés, se dessiner sur le fond rouge. Se trouvant au delà du centre optique du système réfringent de l'œil, cette opacité subit des déplacements diamétralement opposés aux mouvements de l'œil comme cela avait été très justement, et pour la première fois, signalé par Desmarres père. Ainsi lorsqu'on fait tourner l'œil malade en haut, la tache noire formée par la cataracte polaire descend; elle se porte à droite, si l'œil se dirige à gauche et ainsi de suite.

Digitized by Google

Ces phénomènes sont on ne peut plus caractéristiques et précieux pour le diagnostic des cataractes postérieures. Pourtant il n'est pas toujours facile de les constater surtout si les opacités sont par trop fines, ou quand elles n'occupent qu'un seul point central correspondant au pôle postérieur.

Lorsque les opacités sont très fines et qu'elles s'étalent sur une superficie plus ou moins grande de la face postérieure du cristallin, on les aperçoit difficilement par l'éclairage direct même avec un très faible éclairage, surtout si la pupille n'a pas été préalablement dilatée. Mais comme les malades se plaignent d'un trouble de la vue, et qu'on n'a pu découvrir par un éclairage direct aucune opacité appréciable dans le cristallin, on cherche à rapporter la cause de ce trouble aux membranes profondes de l'œil. Et c'est ici que l'erreur du diagnostic est difficile à éviter, car en examinant la papille, à l'image renversée, on la voit trouble, nuageuse, semblable sous tous les rapports à une papille des choroïdites syphilitiques. Cette erreur je l'ai vue commettre plus d'une fois même par des ophtalmologistes très compétents et qui avaient prescrit le traitement antisyphilitique le plus énergique, là ou il n'y avait qu'à attendre jusqu'à ce que la cataracte se fût complétée pour être enlevée.

Il me suffira, à l'appui, de rapporter l'observation tirée de ma clientèle, et où mon diagnostic a pu être vérifié par une opération, deux ans plus tard.

OBSERVATION.

Cataracte polaire postérieure confondue avec une choroïdite syphilitique. — Extraction. — Guérison.

Monsieur V....., âgé de 54 ans, demeurant à Bruxelles, vint me consulter, le 27 septembre 1876, pour un trouble de la vue dont il était atteint depuis plusieurs mois, et qui ne faisait qu'augmenter malgré tous les traitements qu'on lui a fait suivre.

Cet homme est bien constitué, et déclare n'avoir jamais été atteint d'une affection grave quelconque, ni de la syphilis. Néanmoins, quelques oculistes ont cru voir des symptômes

Digitized by Google

d'une inflammation de la choroïde et prescrivirent, en conséquence, un traitement mixte de mercure et d'iodure de potassium. Malgré la certitude qu'avait le malade de n'avoir jamais eu de syphilis, il a dû se soumettre au traitement qui lui était presque imposé ; mais il y a renoncé au bout de quelques mois. Voyant sa vue s'affaiblir de plus en plus, il se décida à venir me consulter.

A l'extérieur, les yeux ne présentent aucune lésion, ils sont myopes de quatre dioptries, les pupilles sont assez fortement contractées et on éclaire dificilement le fond de l'œil

A l'éclairage latéral la pupille présente une teinte noire, uniforme et exempte de toute adhérence.

A l'éclairage direct de l'ophtalmoscope, le fond de l'œil paraît présenter au premier abord une teinte rouge, uniforme, mais en explorant la papille optique à l'image renversée, on la voit trouble, louche, nuageuse, et qui rappelle beaucoup une choroïdite syphilitique. Mais à une nouvelle exploration par l'éclairage direct, je suis parvenu facilement à découvrir des opacités très fines dans le segment postérieur occupant le pôle postérieur et une certaine étendue autour de ce point; les autres parties du fond de l'œil, ainsi que le corps vitré sont restés complètement intactes.

Il s'agissait donc chez notre malade d'une cataracte polaire postérieure dans les deux yeux, qu'on avait confondue avec une choroïdite syphilitique chez un individu qui pourtant déclarait formellement n'avoir jamais eu d'accidents vénériens. La marche de la maladie a complètement confirmé mon diagnostic, la cataracte s'est complétée dans l'œil droit, et j'ai pu pratiquer son extraction le 6 mai 1878 avec un plein succès, avec le concours de MM. les Drs Leroux et Despagnet. Le malade a recouvré l'acuité visuelle normale.

De pareilles erreurs de diagnostic ont été commises chez trois autres malades que j'ai eu ensuite à soigner ; il importe donc de chercher à établir le diagnostic différentiel entre les cataractes polaires et les choroïdites syphilitiques.

Lorsque ces cataractes n'occupent qu'un seul point polaire postérieur, comme cela a notamment lieu dans les rétinites pigmentaires, elles peuvent échapper à notre observation, à cause de la trop petite étendue qu'elles occupent, et en raison de la position qu'elles ont sur le trajet de l'axe optique. Or, il arrive que le reflet cornéen, qui se trouve sur la

Digitized by Google

même ligne optique, masque complètement la tache cristallinienne et empêche de la voir. Pour remédier à cette difficulté, on devra successivement et avec attention examiner le fond rouge à droite et à gauche du reflet, et on reconnaîtra ainsi l'opacité sous forme d'une petite tache noire à côté du reflet.

Malgré toutes les précautions prises, on éprouve des difficultés très grandes pour se prononcer sur ces opacités, et alors je conseille d'examiner le cristallin avec le miroir muni d'une forte lentille grossissante, par exemple de six à sept dioptries. En se rapprochant très près de l'œil, on distingue les opacités fortement grossies, qui échappent souvent à l'examen par les procédés ordinaires. Ce même procédé est aussi recommandé par Mauthner et Becker.

Il existe quelquefois des difficultés de diagnostic entre les opacités polaires postérieures et les flocons du corps vitré. Mais l'erreur sera facile à éviter, lorsqu'on se rappellera que les cataractes postérieures subissent un déplacement régulier et en sens opposé aux mouvements de l'œil, tandis que les flocons du corps vitré flottent dans tous les sens et continuent même à se mouvoir alors que l'œil reste fixe.

J'ai rencontré cette cataracte 244 fois sur 4776.

Les cataractes polaires postérieures se rencontrent très souvent dans la rétinite pigmentaire syphilitique ou congénitale, et malgré l'opinion contraire de Hocquard, je pense que si on la cherche attentivement on la trouvera sept ou huit fois sur dix cas de rétinites pigmentaires. Mais si ces cataractes sont fréquentes, elles ne sont pas progressives, et peuvent rester stationnaires pendant dix ou quinze ans et plus sans s'étendre sensiblement.

Les cataractes polaires disséminées ou corticales postérieures sont, au contraire, progressives, mais elles se développent moins rapidement que les autres, le noyau subit à la longue une dégénérescence sclérosique et la cataracte devient dure et consistante.

Digitized by Google

Cataractes périphériques.

Chez les personnes jeunes et les adultes, de même que chez un certain nombre de vieillards, les cataractes ne débutent point par le noyau, mais par des fibres isolées situées dans la portion périphérique, ce qui constitue des cataractes périphériques. C'est à la partie équatoriale du cristallin que l'opacification commence à se produire dans des fibres isolées, et souvent à des profondeurs différentes. Habituellement c'est dans le secteur inféro-interne que les opacités deviennent apparentes, et elles se présentent à l'ophtalmoscope sous forme de petites stries blanches rayonnantes, dont les unes sont toutes petites, presque pointillées, et les autres plus longues et plus épaisses. De la réunion d'un certain nombre de stries naissent des figures plus ou moins variées auxquelles on avait donné des noms différents, tels que : cataractes triangulaires, barrées, étoilées, etc.

Les stries qui se forment à la périphérie du cristallin au début s'avancent peu à peu vers son centre, et pendant ce temps le noyau subit peu à peu une dégénérescence sclérosique progressive, jusqu'au jour où la cataracte se complète.

Il existe pourtant une forme particulière d'opacités périphériques qui ne dépendent point d'aucune lésion, ne sont nullement progressives et n'aboutissent pas à la formation des cataractes. Ce sont des opacités rayonnantes ou pointillées disposées très régulièrement en anneau tout autour de la grande circonférence équatoriale du cristallin. A l'examen ophtalmoscopique on les aperçoit comme un grand cercle formé de points ou de rayons noirs serrés les uns contre les autres et n'ayant qu'une très courte étendue. Ces opacités sont constituées par des dépôts pigmentaires provenant des procès ciliaires. On les distingue très nettement le long du grand cercle cristallinien; si la pupille est très fortement dilatée par l'atropine ou si l'iris a été excisé sur une certaine étendue, ces stries deviennent bien plus apparentes. Comme le cristallin n'est point malade, on comprend très bien que

Digitized by Google

ces taches n'ont aucun rapport avec les cataractes et que, par conséquent, la vision n'en est pas compromise.

Les cataractes périphériques ont un développement très varié, et, tandis que les unes se complètent au bout de deux ou trois années, d'autres, au contraire, restent pendant dix ou quinze ans sans troubler sensiblement la vue et sans exiger d'opération. Cette variété s'est présentée à mon observation 1680 fois sur 4776 cataractes.

C'est à cette variété des cataractes périphériques, qu'Ammon avait donné le nom de *gerontoxon* cristallinien en les comparant avec le gerontoxon sénile de la cornée.

Il est difficile de porter d'avance un diagnostic exact de ces opacités séniles stationnaires, néanmoins si je juge d'après ma propre expérience, je puis dire que toutes les fois que les taches cristalliniennes périphériques n'occupent qu'une faible épaisseur, une seule couche, par exemple, et qu'elles s'arrêtent sur une seule ligne parallèle au rebord cristallinien sans irradiations vers le centre ou vers les deux pôles du cristallin, elles restent stationnaires. Si on ne dilate pas la pupille, on ne les aperçoit point, ou bien on ne les voit à peine que comme des taches noires collées presqu'à la surface postérieure de l'iris. Avec le développement de ces opacités, non seulement on les aperçoit à l'ophtalmoscope comme des stries noires sur le fond rouge, mais à l'éclairage latéral, elles se présentent sous forme de stries et de taches rayonnantes blanches.

Quelquefois, vers le centre, le cristallin conserve toute sa transparence, mais la lumière ophtalmoscopique fait apercevoir, surtout dans certaines directions, des stries chatoyantes tout à fait transparentes et qui correspondent aux éléments anatomiques du cristallin. Ces stries ne sont que la conséquence d'une segmentation anormale du cristallin qui, dans certains cas, peut n'être que le début d'une cataracte corticale. On doit pourtant être très circonspect dans le pronostic des segmentations du cristallin, et ne pas croire qu'elles doivent être toujours le point de départ d'une cataracte, car, en ce qui me concerne, j'ai vu nombre de fois des hypermétropes présenter des stries segmentées et transparentes

Digitized by Google

dans le cristallin, pendant dix et quinze ans, sans que la cataracte se soit développée.

Ce que nous venons de dire au sujet de la segmentation du cristallin, nous pouvons aussi l'appliquer aux différentes variétés des cataractes périphériques. Chez certains individus, les opacités périphériques restent bien souvent pendant quinze à vingt ans sans s'avancer ni vers le pôle antérieur, ni vers le pôle postérieur du cristallin. A l'appui, je crois utile de rapporter l'observation suivante :

OBSERVATION.

Cataracte périphérique restée stationnaire pendant vingt ans sans dépasser la région équatoriale.

Monsieur S..., âgé de 69 ans, vient me consulter le 6 avril 1877 pour un catarrhe du sac lacrymal gauche dont il souffrait depuis plus de deux ans. Il se plaint, en outre, des mouches volantes et d'une photophobie très intense et d'un affaiblissement de la vue. A l'examen ophtalmoscopique, je constate la présence des opacités périphériques nombreuses, dont celles qui se trouvent dans le secteur inféro-interne sont très marquées, mais ne dépassent pas le bord pupillaire dans l'œil droit. Dans l'œil gauche, les opacités sont plus nombreuses et plus avancées du côté de l'axe optique. Le trouble de la vue et les mouches volantes dont le malade se plaint actuellement sont d'une date ancienne; il y a, en effet, plus de vingt ans qu'il avait éprouvé des phénomènes analogues et il alla consulter M. Desmarres père, qui diagnostiqua *des cataractes corticales périphériques*, comme l'atteste une ordonnance de ce maître, que me montre le malade. L'observation se trouve inscrite dans mon livre d'observations, au n° 8697.

Des faits de ce genre ne sont pas très rares, surtout dans les yeux myopes ; c'est pourquoi on doit être très circonspect dans le pronostic des opacités périphériques qui peuvent n'être, dans certains cas, qu'une simple sclérose sénile analogue à un *gerontaxon cornéen*, comme disait Ammon; elles pourront ainsi subsister tout le reste de la vie du malade sans amener de cataracte complète.

Digitized by Google

Cataracte disséminée.

Par suite d'un défaut de nutrition, l'opacification peut débuter d'emblée dans toutes les couches antérieures et postérieures du cristallin ; on voit apparaître dès le début des taches pointillées, blanches, plus ou moins nombreuses dans toute l'épaisseur de la lentille ; quelquefois, elles n'ont point de disposition régulière ; dans d'autres cas, elles se trouvent distribuées le long des lignes ou rayons passant du pôle à la périphérie. Ces taches sont constituées par une dégénérescence des parois des fibres prismatiques débutant par les différents points de la même fibre, ou par des fibres séparées des différentes couches corticales. Chez les individus jeunes, cette même altération peut simultanément apparaître dans les couches corticales et le noyau, et la cataracte en se complétant deviendra molle; chez les personnes âgées, au contraire, le noyau reste longtemps intact et ne s'opacifie ensuite que peu à peu sans subir de ramollissement, la cataracte devient alors ou mixte ou dure.

Cette variété se rencontre relativement moins souvent que les autres : elle ne compte dans mon relevé statistique que 64 fois sur 4776.

A l'éclairage latéral à l'œil nu aussi bien qu'à l'examen fait avec une loupe, on distingue généralement ces opacités disséminées comme des petits points blancs, arrondis ou allongés, qui paraissent souvent très superficiels, ressemblant même aux cataractes capsulaires; à l'éclairage ophtalmoscopique, elles se présentent sous forme de points noirs sur le fond rouge. Pourtant, on doit savoir que de très petites opacités peuvent échapper à l'examen ophtalmoscopique, surtout si on se sert d'une forte lampe pour cet examen. C'est dans ces cas surtout que l'examen avec des miroirs à faible éclairage, avec des ophtalmoscopes de Panas, de Couins, ou de Helmholtz, sont préférables aux autres, car ils donnent une lumière faible au milieu de laquelle les plus petites opacités sont perçues facilement.

Digitized by Google

Cataractes molles.

Lorsque l'opacification du cristallin débute sous forme de points disséminés, comme cela vient d'être exposé dans l'article précédent, elle peut amener une cataracte plus ou moins molle, selon l'âge et la constitution de l'individu, ainsi que selon la conformation du globe de l'œil lui-même. Chez les enfants et les jeunes gens, la cataracte sera toujours molle, car le noyau n'existant pas encore, ou n'ayant qu'un très petit volume et une faible consistance, subit un ramollissement et une macération dans le liquide qui, par l'endosmose, s'introduit dans la cavité capsulaire. La même chose a lieu dans les cataractes traumatiques où les couches corticales se trouvent en contact immédiat avec l'humeur aqueuse à travers la plaie capsulaire.

Les cataractes qui surviennent à une certaine période du décollement rétinien présentent aussi généralement une consistance molle ou demi-molle, selon qu'elles se développent plus ou moins rapidement.

Les signes qui annoncent les cataractes molles sont assez caractéristiques : le cristallin présente une teinte blanche laiteuse, ou blanc bleuâtre, ou blanc mat, blanc perlé. Au début, à sa surface, on distingue des stries rayonnantes du centre vers la périphérie; les parties sous-jacentes et souvent le noyau lui-même conservent encore pendant un certain temps leur transparence, mais en acquérant une teinte légèrement opalescente. Dans cet état, le cristallin conserve un certain degré de transparence, ce qui fait qu'on aperçoit à travers toutes ces opacités les couches profondes et opaques du segment postérieur Avec le progrès de la maladie, les couches corticales subissent un ramollissement progressif; la cataracte prend une teinte blanche laiteuse uniforme, les stries s'effacent, et la cataracte prend une apparence blanche uniforme. Elle a subi une imbibition et un ramollissement général, et dans ce travail regressif elle a augmenté de volume, sa surface antérieure est devenue plus bombée, et, en se rapprochant

Digitized by Google

de la surface postérieure de l'iris, elle refoule en avant ce dernier et diminue consécutivement la chambre antérieure. Sous l'influence de cette même pression du cristallin sur l'iris, la pupille se dilate, et dans certains cas des cataractes molles traumatiques, cette pression sur l'iris peut amener une iritis avec des adhérences consécutives.

Les cataractes molles ont été observées chez moi 166 fois sur 4776. Elles ne conservent pas toujours le même volume. Au début comme à une période avancée, on trouve de très grandes variétés d'opacités lenticulaires : ce sont les cataractes à *trois branches*, *cataractes barrées*, lorsqu'on aperçoit dans la pupille une figure triangulaire ci-jointe.

ou bien quand il n'y a qu'une longue ligne transversale qui divise le champ pupillaire en deux moitiés. Dans d'autres cas, c'est une cataracte *dehiscente* de Jaeger, ou cataracte fenêtrée ou annulaire. J'ai vu, pour ma part, une cataracte annulaire au début des cataractes molles, dont l'une était congénitale et l'autre acquise.

Il existe, d'après Desmarres père, une forme particulière des cataractes molles qui, après avoir pris un certain développement, s'arrêtent tout d'un coup ; les parties opaques et liquides du cristallin se résorbent, et à la surface antérieure capsulaire on voit apparaître une figure... Cette variété, il ne l'a observée que chez les vieillards.

Les cataractes molles qui ont débuté par des stries ou opacités isolées dans les différentes couches corticales du cristallin, peuvent rester stationnaires pendant des années, et quelquefois même la vue peut légèrement s'améliorer, comme l'avait observé Desmarres chez un de ses malades qui a pu revoir suffisamment pour lire et écrire. Mais, habituel-

1. Desmarres, traité des maladies des yeux 1858, t, III.

Digitized by Google

lement, la maladie prend au contraire un développement plus ou moins rapide et entraîne la cécité que l'on ne guérit que par une opération. Szokalski, Richter, Mackenzie, rapportent même des faits où la cataracte s'est formée dans l'espace de quelques heures. Le chirurgien Desault dénoncé à la Convention par un de ses ennemis personnels a été emprisonné; mais son emprisonnement n'a pas duré longtemps. Le dénonciateur était tellement impressionné de voir sa victime remise en liberté, qu'au bout de vingt-quatre heures il fut frappé de cécité des deux yeux par les cataractes molles, et n'a guéri que par une opération que lui pratiqua Luzardi (1).

Les cataractes molles traumatiques peuvent se résorber toutes seules sans laisser la moindre trace ou bien en laissant des cataractes secondaires qu'on est obligé d'opérer plus tard. La guérison s'observe surtout chez les enfants, et dans des cas tout particuliers où l'iris n'a pas été blessé. Je pourrai citer à l'appui l'observation suivante, empruntée à ma clientèle particulière. Le petit-fils d'un de nos plus éminents confrères de Paris, se blesse à un œil avec une épine d'acacia, qui lui traverse la cornée et la capsule cristallinienne, il en résulte une cataracte molle, complète au bout de trois jours. Je le vois avec Nélaton et son grand-père, le docteur B..., et nous décidons d'employer une ou deux gouttes d'atropine et lescompresses d'eau froide. Toute intervention chirurgicale est jugée inutile. L'enfant, qui n'avait en ce moment que six ans, a été guéri complètement au bout de trois mois, la cataracte s'est résorbée complètement ; on ne voit aujourd'hui que les opacités capsulaires derrière l'iris et elles ne masquent pas le champ pupillaire.

Les cataractes molles, traumatiques ou spontanées, ne se résorbent souvent qu'en partie, et les parties qui restent se consolident, se condensent et peuvent constituer au bout d'un certain nombre d'années une cataracte capsulo-lenticulaire d'un tout petit volume, mais dont la consistance sera

1. Szokalski, Wyktad chorob przeglondu wzrokowego, t. II, Varsovie 1853, p. 200.

Digitized by Google

plus dure. Elles pourront même, à la longue, se transformer en cataractes dures, pierreuses, siliqueuses. Selon les altérations plus ou moins marquées, soit de l'épithélium capsulaire, soit des fibres cristalliniennes elles-mêmes, on aura des cataractes plus dures ou moins dures.

Lorsqu'on examine, en effet, les cataractes qui ont subi cette transformation tardive, et, de molles, sont devenues dures, crétacées, phosphatiques et d'une consistance pierreuse, on trouve une composition chimique et microscopique toute particulière. C'est ainsi qu'on y a trouvé des globules graisseux, de la myaline, des débris de fibres cristalliniennes désorganisées à tel point, que c'est avec peine qu'on peut les reconnaître. Les cristaux de cholestérine y sont très abondants, de sorte qu'on les découvre facilement avec une loupe, avant l'opération, sous forme d'un reflet blanc-luisant près de la surface antérieure du cristallin. On constate aussi une plus ou moins grande quantité de sels calcaires, souvent même toute la masse contenue dans la cristalloïde est transformée en un produit calcaire, comme nous avons pu le constater dans la cataracte que nous avons retirée de l'œil du sculpteur V..., dont nous rapportons plus loin l'observation.

Le plus fréquemment, ce sont des carbonates de chaux, dans d'autres cas, des phosphates calcaires et des phosphates de soude qu'on observe dans ces cataractes.

Dr GALEZOWSKI.

(*A suivre.*)

GLAUCOME CONSÉCUTIF A UN ZONA OPHTALMIQUE

Par le Dr PECHDO (de Villefranche).

Nous publions une observation isolée de Glaucome consécutif à un zona ophtalmique. Comme nous aurions peut-être pu attendre trop longtemps avant d'en avoir observé d'autres cas dans notre clientèle, nous avons mieux aimé la publier immédiatement afin que réunie à d'autres, relevées ailleurs, elle puisse servir à élucider la pathogénie du glaucome.

Le nommé Gaffard Antoine du Garci (Aveyron), cinquante ans

Digitized by Google

environ, vient nous trouver au mois de novembre dernier pour affaiblissement de la vue de l'œil gauche et pour des douleurs occupant plusieurs points de la tête du même côté. Ce qui frappe à première vue chez lui, ce sont des cicatrices particulières sur le côté gauche de la face qui font songer immédiatement à un ancien zona et voici en effet ce que nous apprennent ses réponses.

Il y a six ans environ, il eut une éruption de boutons, accompagnée de violentes douleurs, boutons occupant le côté gauche du nez, du front, de la région malaire et de la tête; la paupière fut grosse mais le globe de l'œil ne fut pas rouge, la vue resta intacte.

Ce que le malade appelle des boutons, vésicules sans doute, ont laissé des cicatrices indélébiles sur le côté du nez, autour du point d'emergence des nerfs sus et sous orbitaire et sur le côté gauche de la tête, un peu en avant d'une ligne qui réunissait les ouvertures des conduits auditifs : il est certain que le malade a eu un zona.

Les douleurs ont persisté après la guérison du zona et aujourd'hui encore il souffre de névralgies siégeant au point d'émergence des nerfs sus et sous-orbitaire et d'une hyperesthésie du côté gauche de la face.

De plus, et c'est surtout pour cela que le malade est venu nous consulter, la vue de l'œil gauche s'affaiblit; le malade s'en est aperçu, il y a six mois environ son état empire chaque jour.

A l'examen nous trouvons que l'acuité visuelle, normale à droite, égale un huitième seulemeut à gauche; le champ visuel périphérique est sensiblement diminué surtout le champ interne; le sens chromatique est intact; le malade déclare voir des cercles autour des lumières et il sent son œil gros embarrassé.

L'œil n'est pas injecté et la chambre antérieure est normale, mais la pupille est légèrement dilatée et plus paresseuse que de l'autre côté.

A l'ophtalmoscope pas de trouble des milieux transparents, mais cette escavation très marquée de la pupille qui a pourtant sa coloration normale; des vaisseaux font un crochet sur la limite du nerf, es artères sont sensiblement rétrécies. L'œil est plus dur que de l'autre côté.

Le diagnostic de glaucome simple, tel qui a été décrit par Dondus, nous paraît établi, indépendamment des autres caractères, par la dureté, quoique peu marquée de l'œil, par la diminution du champ interne, par l'escavation de la pupille, escavation qui n'existe que du côté gauche.

Le malade refuse de se laisser pratiquer l'opération de l'iridectomie ainsi que nous le lui conseillons et dans ces conditions nous lui ordonnons un collyre à l'ésérine et nous pratiquons une série d'injection de chlorhydrate de morphine.

Digitized by Google

Les douleurs diminuent et la vue parait rester stationnaire; un mois après l'acuité de l'œil gauche égale toujours 1/8.

Sans vouloir conclure d'un seul fait, je crois bon de faire ressortir dans ce cas le glaucome évidemment précédé, sinon causé par une longue névralgie de la sixième paire, (six ans), s'est développé sans douleur nouvelle sans aucune rougeur de l'œil par un simple trouble de circulation des liquides de l'œil.

REVUE DES JOURNAUX

Nouvelle variété de tumeur de la conjonctive; adénome folliculaire.

Par M. le Professeur Gosselin.

Je viens d'enlever à un jeune garçon de seize ans une tumeur de la paupière à laquelle les pathologistes n'ont pas encore donné un nom bien défini.

Ce garçon nous a raconté qu'il a eu souvent des orgelets de la paupière inférieure qui tantôt ont suppuré, tantôt ont avorté et se sont terminés par résolution. Il attribue la formation de la tumeur que nous avons observée à l'un de ces orgelets qui se serait prolongé, et serait passé à l'état chronique, pour ainsi dire, sans aboutir à la suppuration. Il a ressenti un gonflement gênant sur le bord libre de la paupière inférieure du côté droit, depuis environ un an; la tuméfaction s'est compliquée de rougeur et d'induration; mais la tumeur n'a jamais saigné et ne s'est jamais ulcérée; elle était douloureuse à la pression, même quand on la comprimait à travers l'épaisseur de la peau. Cette petite tumeur a entretenu la congestion de la paupière inférieure, mais elle n'a jamais provoqué de conjonctivite bulbaire ni d'accidents du côté de la cornée; cependant elle causait une gêne assez considérable malgré son petit volume. Quelle est la nature de cette tumeur?

Elle ne présente pas l'aspect des polypes de la conjonctive, qui sont pédiculés; elle ne rappelle pas non plus l'épithélioma, qui d'ailleurs serait une rareté à cet âge. N'oublions pas que, depuis un an, elle n'a pas été ulcérée et ne présente aucune solution de continuité.

Dirons-nous que c'est un lipome? Il n'y a pas de lipomes sous la conjonctive palpébrale. Il serait plus rationnel de songer au diagnostic de sarcome; on pourrait, en effet, craindre qu'il ne s'agisse là d'une petite tumeur sarcomateuse à cellules fusiformes, allongées, avec noyaux, mais de nature bénigne. De même pour

Digitized by Google

l'idée de tumeur fibreuse, on pourrait s'y arrêter ; ces tumeurs ne sont pas franchement fibreuses, elles sont consécutives à l'épaississement des parois de kystes, et il n'est pas absolument certain qu'il n'y a pas eu de kyste chez notre malade. Cependant elle m'a paru être soit quelque chose de franchement inflammatoire, en raison de son induration et de sa marche progressivement croissante, soit une tumeur produite par l'inflammation chronique des follicules des glandes de Meibomius ; j'ai vu, en effet, des tumeurs d'origine folliculaire perdant peu à peu le caractère de kystes par l'épaississement de leurs parois.

Or, l'examen histologique de la tumeur nous a démontré qu'il s'agissait d'éléments folliculaires hypertrophiés, appartenant à ces glandes de Meibomius ; on a trouvé des culs-de-sac glandulaires avec des amas de cellules épidermiques. Je rejette donc l'idée de végétation charnue de nature sarcomateuse, mais bénigne, que j'aurais d'abord supposée, pour dire, d'après cet examen histologique, que cette tumeur est un adénome folliculaire de la conjonctive. C'est le nom que je propose de donner à cette lésion. Sa nature nous indique son étiologie ; il est probable que les inflammations répétées ont amené un développement anomal des follicules anciens, et peut-être même la formation de follicules nouveaux. Peut-être la tumeur aurait cédé au repos, à la compression aidée d'instillations astringentes ; mais, en tous cas, ce traitement aurait été fort long et peu certain.

Il m'a paru beaucoup plus simple de pratiquer une petite opération tout à fait insignifiante ; j'ai saisi la base de la tumeur avec un ténaculum et je l'ai excisée avec des ciseaux courbes. J'en ai enlevé ainsi la partie la plus proéminente, sans faire une solution de continuité trop étendue, afin d'éviter la formation d'un entropion par la rétraction ultérieure du tissu cicatriciel.

(*Gazette des Hôpitaux*, 29 *avril* 1880).

Filaria dans le corps vitré.

Par le Dr Santos Fernandez (de Cuba).

Après avoir passé en revue tous les faits connus jusqu'à nos jours sur ce sujet, entre autres celui de Guyon en 1864, observé sous la conjonctive ; de Graefe, de Machesser dans le cristallin ou le corps vitré, il rapporte un fait tout nouveau qui lui est personnel.

Digitized by Google

Un homme âgé de 34 ans s'est aperçu d'un nuage devant l'œil sans douleur. En examinant à l'ophtalmoscope, le docteur Fernandez découvrit un petit animalcule filiforme, qui nageait dans le corps vitré. Quelque temps après le malade accusa des phénomènes d'iritis qui cédèrent assez promptement, mais le corps vitré est resté trouble, et l'animalcule conserva la même apparence.

(*Revista Especial de oftalmologia, Sifilografia, Dermatologia, marzo*, 1880, p. 110.)

Kératite nevro-paralytique et panophtalmie consécutive à une section du nerf sous orbitaire.

Par le Dr Kretchmer (de Liegnitz).

L'auteur rapporte l'histoire d'un cas d'ulcère de la cornée avec panophtalmie consécutive à une section, et cautérisation du nerf sous-orbitaire.

Lieutenant K, âgé de 67 ans souffrait depuis de longues années de névralgie trifaciale, qui a résisté à tous les traitements. Un professeur de Breslau pratique l'opération le 29 septembre dernier. Le nerf fut mis à découvert près du trou sous orbitaire, retiré en partie du trou, excisé et ensuite cautérisé.

Quelques jours après l'opération l'œil devint douloureux, par suite d'un ulcère qui apparut sur la cornée. Le trou orbitaire commença à suppurer très abondamment, l'œil devint gros, enflammé et la vue s'est perdue. Mandé auprès du malade le 15 octobre, l'auteur a pu constater une panophtalmie grave, avec fièvre, qui faisait craindre pendant quelques jours des accidents cérébraux. L'œil peu à peu s'atrophia, mais la suppuration du trou osseux continua à cause d'une carie osseuse qu'on pouvait constater avec une sonde. Néanmoins la guérison a pu être obtenue vers la fin de novembre. (*Centralblatt f. prakt. Augenheilkunde*, v. Hirschberg, Leipsig, marz 1880).

Deux cas d'ophtalmie sympathique.

Par le Dr Kréchon (de Moscou).

L'auteur a observé deux fois une opacification de la capsule antérieure. Une femme de 27 ans, a un œil perdu avec cataracte depuis sa première enfance à la suite d'une blessure d'aiguille.

Digitized by Google

De l'œil gauche la malade a vu jusqu'en 1872. Peu à peu la vue s'est affaiblie. L'auteur a pu constater une légère opacité dans la capsule antérieure, très légère, car on peut voir avec l'ophtalmoscope le fond de l'œil. Son acuité visuelle est $\frac{10}{70}$ En juin 1879, la malade comptait les doigts à 3-4 pieds.

Le second cas se rapporte à un homme de 34 ans, dont l'œil gauche fut atrophié par suite d'un coup. La cataracte capsulaire se forma comme dans le cas précédent. On pratiqua l'énucléation. Il se forma quelques synéchies postérieures qui furent rompues par l'atropine. Depuis la vue resta la même.

On voit que dans ce dernier cas au moins, la cataracte capsulaire était due à une iritis.

(Centralblatt, v. Hirschberg. marz 1880.)

REVUE DES SOCIÉTÉS SAVANTES

SOCIÉTÉ DE BIOLOGIE

Séance du 1er mai.

Effets de la section partielle de la cinquième paire.

M. Laborde expose les résultats de nouvelles recherches expérimentales qu'il a faites sur les effets de la section de la branche ophtalmique de la cinquième paire en ayant soin de ménager les autres branches. Un lapin chez lequel cette section a été faite a présenté, au bout de quelques jours, une altération trophique très remarquable de l'œil correspondant au côté de la section. Il s'est fait un dépôt purulent dans la chambre antérieure, un véritable hypopion, sans que la cornée ait paru d'abord le moins du monde altérée; ce n'est que consécutivement et plusieurs jours après la formation de cet hypopion que la cornée a commencé à s'altérer à son tour. Ce résultat infirme, comme on le voit, l'opinion des physiologistes qui croient que la cornée est lésée primitivement dans ce cas. Il est arrivé ici quelque chose d'analogue à ce qn'a constaté Claude Bernard, qui, après une section du grand sympathique, a vu se produire une suppuration dans la plèvre. Ainsi, chez le lapin qui a fait le sujet de cette expérience, le premier fait qui s'est manifesté a été l'opacité de la cornée produite

Digitized by Google

par l'épanchement purulent dans la chambre antérieure; la cornée ne s'est altérée que consécutivement et par sa face interne, elle s'ulcérera très probablement, et il restera à la suite une taie très étendue. On peut constater d'ailleurs, quant à présent, que l'animal ne paraît pas souffrant, il mange très bien et ne présente aucune altération de la nutrition.

M. Poncet. La section de la branche ophtalmique et les accidents signalés par M. Laborde du côté de la chambre antérieure se rapportent aussi, d'une façon incomplète, il est vrai, à une opération mise en honneur par M. Boucheron, à l'*énervation*. Il y a cinq ans, M. Boucheron m'avait donné à examiner un œil de chien qu'il avait énervé, et sur cet œil, sain en apparence, j'ai trouvé des altérations profondes de la choroïde, de la rétine et du corps vitré. La choroïde perd son épithélium, la rétine est infiltrée de pigment, le corps vitré s'organise et se ratatine. C'est le processus atrophique de l'œil. Pour moi, les troubles que rencontre aujourd'hui M. Laborde sont du même genre; c'est une irido-cyclite, une lésion choroïdienne.

Il en résulte que l'*énervation* de l'œil, dont quelques opérateurs déjà se sont plaints, si elle arrête à peu près certainement l'iritis sympathique, ne doit pas être considérée comme mettant tout à fait à l'abri de l'atrophie du globe malade. Il y a plus, les nerfs ciliaires coupés paraissent se régénérer et rétablir la sensibilité. Quant à la cornée, supportera-t-elle mieux la coque artificielle? Non.

Les cornées insensibles sont disposées aux ulcères par le moindre traumatisme. En somme, la nouvelle expérience de M. Laborde démontre bien ce qu'il fallait redouter pour l'*énervation :* l'existence de lésions profondes de l'œil après la section de la branche ophtalmique et à plus forte raison après celle des nerfs ciliaires.

M. Laborde n'admet pas cette assimilation. L'opération de l'énervation par la section des nerfs ciliaires est très différente de la section de la branche ophtalmique de la cinquième paire. Dans cette dernière, le traumatisme est beaucoup moins étendu.

M. Bert partage l'opinion de M. Laborde; il n'est pas possible de comparer ces deux opérations. Malgré la plus grande complication de l'opération de M. Boucheron, et nonobstant la section de l'artère centrale, quelques-uns des animaux qui y ont été soumis ont pu conserver la nutrition de l'œil.

M. Mathias Duval apporte des pièces relatives à la perforation consécutive de la cornée, et qui viennent justement à l'appui des faits que M. Laborde vient d'exposer. Sur des lapins qui ont subi la section de la cinquième paire, on aperçoit, pendant les cinq ou

Digitized by Google

six premiers jours qui suivent l'expérience, la cornée parfaitement normale, tandis que toute la chambre antérieure de l'œil est pleine de pus. Ce n'est guère qu'au treizième jour que l'on voit un commencement de travail ulcératif se faire à la cornée, procédant de la face profonde à la face externe.

En rapprochant cette expérience de celle de Cl. Bernard sur la section du grand sympathique, on voit que le trijumeau joue par rapport à l'œil le même rôle que le sympathique par rapport à la plèvre. L'analogie est si complète qu'on voit les animaux, quand ils sont conservés, finir souvent par guérir de ce que j'appellerais volontiers leur pleurésie de la cavité oculaire, comme on voit certains malades guérir de leur pleurésie purulente après l'opération de l'empyème.

(*Gazette des Hôpitaux*).

BIBLIOGRAPHIE FRANÇAISE

AVIS.

Nous sommes heureux d'annoncer à nos lecteurs que nous nous sommes adjoint un collaborateur nouveau, M. le Dr Amand Chevallereau, ancien interne des hôpitaux de Paris, spécialement chargé de faire dans ce journal les comptes rendus bibliographiques. A partir du numéro de juillet nous publierons aussi exactement que possible l'analyse de tous les ouvrages d'ophtalmologie qui paraîtront.

Nous prions les éditeurs français et étrangers et ceux de nos confrères qui publient des ouvrages sur l'ophtalmologie, de vouloir bien nous en adresser deux exemplaires au bureau du journal, *librairie Germer Baillière*, 108, *boulevard Saint-Germain*.

Recherches sur les paralysies oculaires consécutives à des traumatismes cérébraux.

Par le docteur Amand Chevallereau, ancien interne des hôpitaux de Paris. In-8. Paris V. A. Delahaye et Lecrosnier, 1879.

M. Chevallerau s'est attaché dans ce travail à l'exposition d'un point spécial de pathologie chirurgicale. Parmi les causes attribuées

Digitized by Google

par les auteurs classiques et les monographies aux paralysies des muscles de l'œil ne figurent pas les traumatismes portant sur la substance cérébrale; et si quelques traités de pathologie externe indiquent les lésions des 3e et 6e paires comme complication possible des fractures de la base du crâne, c'est en énumérant en bloc la plupart des nerfs crâniens. Aucun ne songe à indiquer pour l'œil le mécanisme de ces paralysies. Si ces paralysies, dit l'auteur, sont peu connues, cela tient à ce fait qu'on ne songeait pas jusqu'ici à les rechercher; les malades atteints de fracture du crâne, par exemple, présentent un ensemble de symptômes assez effrayant pour qu'on se préoccupe peu de la possibilité du strabisme; d'autre part, ces malades sont observés d'ordinaire non par des ophtalmologistes, mais par des chirurgiens ou des médecins pour lesquels les symptômes oculaires sont loin de tenir le premier rang.

L'entrain avec lequel beaucoup de jeunes médecins, suivant la vigoureuse impulsion donnée en France par le professeur Charcot, se sont lancés à la recherche des localisations cérébrales, devait porter les esprits vers l'étude d'un centre spécial aux mouvements du globe oculaire. On a attribué cette fonction à deux régions de l'écorce cérébrale, surtout à la région du pli courbe; mais il existe des faits contradictoires en trop grand nombre pour que cette idée puisse être définitivement admise. M. Chevallereau rapporte cependant la très intéressante observation d'un malade qui, à la suite d'un enfoncement du crâne au niveau du pli courbe, eut une chute de la paupière supérieure du côté opposé. D'autres faits empruntés à la pathologie médicale portant également à penser que, dans certains cas du moins, les filets nerveux qui se rendent au muscle releveur de la paupière tirent réellement leur origine des cellules situées dans ce point de l'écorce cérébrale, mais rien ne permet de formuler une conclusion du même genre pour les muscles moteurs du globe de l'œil.

Ne trouvant pas dans l'étude des localisations cérébrales une explication suffisante des paralysies oculaires observées à la suite des trumatismes cérébraux, M. Chevallereau reporte ses recherches sur les noyaux d'origine des nerfs et sur le trajet de ces troncs nerveux. Ses conclusions s'appuient sur une étude très détaillée de l'anatomie des 3e, 4e et 6e paires crâniennes; La paralysie traumatique de la 6e paire est la plus commune, l'auteur la croit même assez commune en se basant sur sa propre expérience. La raison de cette fréquence lui paraît être dans les quatre conditions anatomiques ci-dessous : 1° la situation des noyaux d'origine de la 6e paire dans les points où le choc céphalo-rachidien se produit le plus facilement après les traumatismes cérébraux (plancher du

Digitized by Google

4° ventricules); 2° le long trajet de ce nerf qui traverse toute la cavité crânienne; 3° la gracilité de son volume, qui l'expose à se rompre sous l'influence d'un ébranlement très violent; 4° enfin les rapports que ce nerf affecte au niveau du sommet du rocher et de la paroi externe du sinus caverneux : ce nerf est le plus inférieur, le plus près de la base du crâne, par suite il est plus exposé que les autres à être atteint par des déchirures de la dure-mère, des fractures de la base ou des épanchements sanguins.

L'auteur a réuni dans cette thèse dix-neuf observations de paralysies diverses; sept lui sont personnelles.

De l'hémianopsie

Par M. le docteur Volny Bellouard, ancien interne des hôpitaux de Paris.

M. le docteur Bellouard a commencé son travail par une étude anatomique de l'origine et de l'entrecroisement des nerfs optiques. Voici comment il définit ce trouble visuel :

Symptôme d'un état morbide intra-crânien, l'hémianopsie (2) consiste en une anesthésie symétrique. totale ou partielle, absolue ou relative, dans la moitié correspondante de chaque rétine, tantôt pure, tantôt compliquée d'autres troubles cérébraux ou oculaires. La perte plus au moins durable de la moitié opposée du champ visuel est la traduction de cet appareil symptomatique.

Selon les recherches de M. Bellouard, l'hémianopsie latérale, correspondante, peut être la conséquence d'une lésion en foyer de l'un ou l'autre hémisphère; elle peut par conséquent exister seule (cas de Baumgarten), ou en même temps que l'hémianesthésie et d'autres phénomènes concomitants. Dans ces conditions, elle peut fournir une base solide aux recherches sur les localisations cérébrales.

Les scotomes symétriques, congruents et limités par des méridiens correspondants, doivent être considérés comme de l'hémianopsie latérale homonyme. L'hémianopsie pure ne s'accompagne pas de dégénération du nerf optique (à part quelques exceptions qui ont raison d'être dans la présence d'autres lésions). L'hémianopsie nasale et la temporale offrent, au contraire ces lésions du fond de l'œil, comme une de leurs plus importantes caractéristiques.

Il me paraît donc légitime de séparer l'hémianopsie latérale des

Digitized by Google

formes nasale et temporale, et de considérer celles-ci plutôt comme de simples manifestations d'une lésion, plus ou moins symétrique, dans ses effets, sur les bandelettes ou le chiasma, L'hémianopsie horizontale et l'hémianopsie monolatérale ne doivent pas être interprétées autrement.

L'hémianopsie est un symptôme, et non une maladie. Elle nous sert uniquement à établir des diagnostics les plus exacts possible, sur la nature ou le siège de la lésion productrice, et c'est à celle-ci, une fois qu'elle a été reconnue, que doivent s'adresser les ressources de la thérapeutique. »

NOUVELLES.

Le 9 mai dernier le corps médical et plusieurs notabilités du Parlement et de la Presse ont été invités par le directeur des *quinze-vingts*, M. Pephau, à venir assister à la pose de la première pierre de la clinique ophtalmologique, qui doit être installée dans cet hospice. Cette solennité a été présidée par M. le Ministre de l'Intérieur M. Lepère, ainsi que par le Président de la chambre des Députés, M. Gambetta. Notre éminent confrère, le docteur Fieuzal est chargé comme médecin en chef des quinze-vingts d'organiser et de diriger le service médical. Deux discours ont été prononcés, un sur l'histoire de la fondation et du développement de l'hospice par le directeur M. Pephau, et l'autre sur le but de l'établissement de la nouvelle clinique par M. le Ministre. Les aveugles de l'hospice ont chanté une très belle cantate qui a été composée pour cette circonstance par M. Tedesco. Dès aujourd'hui, un concours sur titres est ouvert pour la nomination d'un chef de clinique et de quatre externes. Le chef de clinique devra posséder le titre de docteur en médecine. Les externes devront justifier qu'ils ont pris au moins douze inscriptions et avoir subi les examens de fin d'années correspondants à ces inscriptions.

Nous avons trouvé dans le *Journal des Débats*, du 29 avril dernier, l'intéressante nouvelle suivante :

— Depuis longtemps l'électricité sert à produire le mouvement,

Digitized by Google

la chaleur et la lumière; on parle, on écrit et on dessine à l'aide du télégraphe. Un habitant de Bethléem, en Pensylvanie, le docteur Licks, prétend maintenant avoir trouvé un nouvel instrument auquel il a donné le nom de *diaphote* et qui permet de voir dans un miroir, à une extrémité d'un fil métallique, l'image de n'importe quel objet placé en face d'un autre miroir disposé à l'autre extrémité du fil.

Ces miroirs se composent : l'un de sélénium et de chrome, l'autre de sélénium et d'iodure d'argent, substances très sensibles à la lumière et à la chaleur. Chaque miroir est d'ailleurs formé d'un certain nombre de petites plaques, et les couples correspondants sont reliés par des fils séparés. Le miroir récepteur est placé dans une chambre obscure et reçoit à travers une lentille l'image des objets.

L'image impressionnant diversement les plaques du miroir récepteur produit des variations dans les courants électriques qui traversent les fils. Ces variations amènent des changements dans les plaques du miroir reproducteur, lequel représente une image de l'objet.

Des expériences publiques ont été faites le mois dernier avec le diaphote à Reading, aux États-Unis. Parmi les figures reproduites dans le miroir récepteur on a vu distinctement une pomme, un canif, un dollard, une montre, un billet de banque, et enfin un chat vivant dont toutes les poses ont été transmises par le nouvel instrument. Les *York House Papers* qui donnent ces détails ont soin de rappeler que des expériences analogues ont été faites en France il y a environ un an.

Le Gérant : GERMER BAILLIÈRE

PARIS. — IMPRIMERIE ÉMILE MARTINET, RUE MIGNON, 2.

Digitized by Google

ATROPHIE DES DEUX PAPILLES

A LA SUITE DE MÉNINGITE AIGUË

COMPLÈTE D'UN COTÉ AVEC CÉCITÉ, INCOMPLÈTE DE L'AUTRE AVEC CONSERVATION DE L'ACUITÉ VISUELLE NORMALE

Par le Dr MENGIN, de Caen.

27 JUL 31
MUSEUM

Les médecins et les ophtalmologistes sont bien loin d'être d'accord sur la fréquence de la névrite optique dans les cas de méningite aiguë. Pour les uns, la névrite serait très fréquente et se présenterait avec des caractères très nets ; pour les autres, l'inflammation aiguë des méninges et même de l'écorce cérébrale s'accompagnerait rarement de manifestations du côté de la papille optique. De plus, quand cette dernière participerait au processus pathologique des enveloppes cérébrales, elle ne serait le siège que d'un léger œdème dont les conséquences seraient le plus souvent peu ou pas nuisibles à la vision. Jamais, dans ce cas, l'examen ophtalmoscopique ne permettrait de voir le cortège des symptômes qui accompagnent les névrites appelées névrites par étranglement, c'est-à-dire un œdème considérable, une sorte de projection en avant de la pupille, augmentée considérablement dans son diamètre et dans son épaisseur, l'épaississement œdémateux de la rétine à la périphérie du disque nerveux, l'état variqueux des veines et des hémorragies. Mais le léger œdème de la papille, qui serait le seul signe évident de l'affection intraoculaire, n'empêcherait même pas d'apercevoir assez nettement le contour sclérotical.

Si cette dernière façon de procéder de la névrite dans les méningites est fréquente, elle n'est assurément pas la règle, comme le prouve l'observation que nous allons rapporter.

Si on aborde l'anatomie pathologique de la lésion, ou plutôt la succession et l'enchaînement des accidents qui, ayant la

Digitized by Google

méningite pour point de départ, se terminent par une névrite et une atrophie papillaire consécutive, on se trouve devant un grand nombre d'opinions divergentes; les nombreux travaux qui ont paru sur cette question, et qui représentent, pour ainsi dire, chacun une opinion différente, prouvent que la discussion est loin d'être close.

De Graefe (1866) désigna sous le nom de névrite descendante celle qui est consécutive à une méningite, et il lui donnait comme signes caractéristiques « un léger degré d'altération de la papille et une tendance à envahir les portions de rétines avoisinantes. » Dans ces cas, Wirchow avait constaté de l'inflammation que l'on supposait naturellement avoir été communiquée au nerf optique par les méninges enflammées.

Schwalbe, quelques années plus tard, en 1869, découvrant que l'espace sous-vaginal qui existe entre les gaines du nerf optique est en communication directe avec la cavité crânienne supposa que les épanchements liquides qui accompagnent les méningites, et qui se répandraient dans la gaine qui enveloppe le nerf optique, pourraient comprimer ce dernier, et que cette compression, s'exerçant sur les vaisseaux, pourrait déterminer des accidents intraoculaires.

Schmidt vint donner encore plus de crédit à cette hypothèse en démontrant qu'un liquide injecté dans la gaine qui enveloppe le tronc nerveux passe dans les espaces lymphatiques et dans le nerf au niveau de la lame criblée. Il prétendit que ce liquide agissait non seulement par compression, mais que, pénétrant dans l'intérieur du tissu nerveux, il pouvait y produire une action irritative. Cette théorie a cours en Allemagne surtout; mais bien qu'on ne puisse mettre en doute l'association fréquente de l'hydropisie de la gaine avec la névrite optique, on ne peut poser en principe absolu, jusqu'ici du moins, qu'il y ait là une relation constante de cause à effet. Le docteur Broadbent a d'ailleurs publié une observation où, dans une méningite aiguë, un épanchement considérable s'était produit dans la gaine du nerf optique sans altération aucune du côté de la papille et de la vue.

Digitized by Google

Galezowski, dans ces derniers temps, soutint que la névrite est toujours descendante et qu'elle est, dans tous les cas, la manifestation d'une inflammation du cerveau, qui s'est propagée par continuité.

Gowers également, s'appuyant sur de nombreux examens nécropsiques, soutient que, dans la névrite consécutive aux méningites, l'évidence de la névrite descendante est presque constante. La papillite qui en résulte, dit-il, peut être ou rester légère, ou devenir intense, et présenter les apparences de la congestion mécanique. On ne connaît pas encore, ajoute-t-il, les causes de ces différences.

D'un autre côté, M. Parinaud vient de combattre cette théorie de la névrite descendante inflammatoire. S'appuyant sur de nombreuses autopsies, il soutient que l'altération du nerf optique, qui est fréquente dans la forme aiguë de la méningite, n'offre pas les caractères de l'inflammation. Ces caractères ne se rencontreraient, d'après lui, que dans les affections chroniques de l'encéphale. L'altération de la papille dans les méningites serait produite, non par l'inflammation proprement dite des méninges ou de la substance de l'encéphale, mais par l'hydrocéphalie qui la complique. Cette hydrocéphalie ne produirait pas les altérations papillaires par la compression qu'elle exerce, mais par les altérations de la substance nerveuse qu'elle entraîne avec elle. Les vaisseaux sont enveloppés de gaines lymphatiques, et quand, pour une cause quelconque, le liquide céphalo-rachidien augmente de façon à modifier la tension des cavités qui les renferment, il constitue un obstacle à la circulation lymphatique de retour dans l'encéphale. L'œdème d'origine lymphatique qui en résulte est constitué anatomiquement non seulement par l'infiltration interstitielle, mais par une imbibition des éléments nerveux eux-mêmes. Or, le nerf optique peut être considéré par sa disposition générale comme un véritable prolongement de l'encéphale dans l'orbite, et il est généralement le siège d'une circulation lymphatique très active; et comme il a une circulation lympathique commune avec le cerveau, il est naturel qu'il soit soumis aux mêmes lois. La cause de l'œdème serait

Digitized by Google

donc la rétention de la lymphe qui circule normalement dans son tissu.

Au point de vue du siège primitif des altérations et de leur production, on se trouve donc en face des deux solutions suivantes : dans le premier cas, le tissu nerveux propre, le parachyme, serait le premier atteint et les lésions inflammatoires se propageraient de la substance corticale jusqu'à la papille. Dans la seconde hypothèse, le tissu nerveux ne prendrait pas une part active, ne jouerait aucun rôle dans la production de la lésion : ce serait le tissu conjonctif et lymphatique interstitiel qui subirait des altérations; frappé d'hypertrophie, il comprimerait et pourrait finir par étouffer les éléments nerveux. On comprend combien cette dernière forme serait moins grave que la première, car dans ce cas un certain nombre de cylindres-axes pourront rester indemnes et permettre encore après une vision presque normale.

Ces quelques réflexions nous ont été suggérées par le cas suivant, que nous avons eu l'occasion d'observer il y a quelques jours. Les renseignements les plus complets sur les antécédents du sujet nous sont fournis de la manière la plus exacte.

M. X..., 18 ans, jouissait d'une excellente vue dans son enfance. A l'âge de 8 ans, il fait une méningite aiguë, qui l'oblige à garder le lit pendant 2 mois et qui présente les symptômes les plus graves. Cette maladie lui a laissé, comme seules traces de son passage, des altérations du côté de la vision; mais il a pu continuer à achever ses études sans que cette diminution de la vue l'ait jamais arrêté. Les symptômes subjectifs sont, dit-il, tels qu'ils étaient après la maladie, et aucun changement n'est survenu dans sa vue depuis cette époque.

L'œil droit n'offre rien à noter à l'examen extérieur, mais l'œil gauche est animé d'un nystagmus vertical des plus prononcés. Même dans la vision au loin, ou lorsque le malade cause sans se préoccuper de regarder ce qui est devant lui, on aperçoit ce nystagmus très apparent. Il augmente singulièrement quand on fait fixer un objet placé à 30 ou 40 centimètres.

Digitized by Google

L'œil droit fixe alors cet objet et est absolument immobile; l'œil gauche regarde dans la même direction que le droit, mais il est animé d'un nystagmus vertical tel que les paupières étant normalement ouvertes, la pupille disparaît presque complètement sous la paupière supérieure. Ce mouvement se fait avec la plus grande lenteur et seulement dans le méridien vertical; il n'a pas la moindre tendance à se transformer en nystagmus horizontal ou rotatoire.

Passant ensuite à l'examen des milieux transparents, on trouve des yeux emmétropes et qui n'offrent rien de particulier à signaler. Les seules lésions ophtalmoscopiques existent dans la papille.

A gauche, on aperçoit une atrophie blanche des plus accentuées. La surface de la papille est absolument une surface très régulièrement plane; on ne voit pas trace de l'excavation physiologique et de la lame criblée. Les bords, sans être déchiquetés et irréguliers, sont loin d'avoir un contour net, et on ne peut apercevoir l'anneau sclérotical; la teinte générale est d'un blanc laiteux uniforme. Les altérations vasculaires sont également très prononcées; veines et artères sont filiformes, et on ne peut trouver trace dans la papille, même à un fort grossissement et à l'image droite des petits vaisseaux d'origine cérébrale. La rétine paraît normale, la choroïde également jusque dans la région ciliaire; pas trace du moindre exsudat.

Nous passons alors à l'examen de la papille droite et nous lui trouvons à peu près le même aspect qu'à la gauche. Les vaisseaux, artère et veine centrales sont peut-être moins filiformes, mais les petits vaisseaux d'origine cérébrales ont totalement disparu, et on ne peut en retrouver trace à aucun grossissement. La lame criblée est effacée; la surface de la papille absolument plane, sa couleur d'un blanc laiteux et ses bords, comme ceux de la papille du côté opposé, ne sont pas terminés nettement. En un mot, on se trouve en face de deux atrophies à la suite de névrite, et la première idée qui survient à l'esprit est que, si la cécité n'est pas complète, l'acuité doit être du moins singulièrement diminuée.

Digitized by Google

Passant alors à l'examen de la vision, on constate O. G. V de loin et de près = O. Le malade ne compte même pas les doigts à 20 centimètres, mais il distingue une lumière faible assez bien pour que l'on puisse mesurer le champ visuel, qui donne les résultats suivants : en haut, 15°; en dedans, 10°; en bas, 15°; en dehors, 25°. Aucune couleur n'est distinguée par cet œil; jamais de photopsies.

Examinant ensuite l'œil droit, nous sommes fort surpris de trouver de loin $V = \frac{9}{10}$, et de près une acuité normale. Le malade lit en en effet très bien le n° 1 de l'échelle typographique à 20 cent., et il soutient cette lecture sans se fatiguer. Le champ visuel se trouve régulièrement diminué de la façon suivante : en haut, 35°; en dedans, 25°; en bas, 50°; en dehors, 55°. L'examen au campimètre ne dénote la présence d'aucun scotome dans le champ visuel conservé. Recherchant alors les phénomèmes de dyschromatopsie, on trouve que le violet n'est absolument pas reconnu en aucun point du champ visuel pas plus au centre qu'à la périphérie. Le malade est un peu hésitant pour reconnaître le rouge; quant aux autres couleurs, vert, jaune, bleu, etc., elles sont immédiatement et nettement perçues dans tous les points du champ de la vision conservée.

Cette disproportion très-grande, surtout à droite, entre les lésions apparentes de la pupille d'un côté, et la conservation de l'acuité visuelle centrale de l'autre, nous a décidé à publier cette observation qui nous permettra en outre d'admettre les conclusions suivantes :

1° La névrite causée par une méningite peut s'accompagner d'un œdème considérable et offrir tout le cortège des symptômes que présente la névrite appelée par étranglement; ce fait semble découler tout naturellement de l'état actuel des papilles : prolifération considérable du tissu cellulaire, effacement de la lame criblée, etc.,

2° Les altérations papillaires consécutives à la névrite, et à l'atrophie qui en résulte, peuvent paraître très considérables à l'examen ophtalmoscopique, et la vision être cependant conservée normale ou à peu près normale.

Digitized by Google

3° Dans le cas que nous venons de citer, quelle que so i la manière dont le processus pathologique a atteint la pupille, le tisssu interstitiel a été atteint le premier et le tissu nerveux n'a pris primitivement aucune part à la maladie.

Agauche, l'intensité de l'affection a été plus grande, la poussée conjonctive a envahi les mailles qui contenaient les tubes nerveux, a comprimé ces tubes, les a fragmentés au point de les détruire à peu près complètement. A droite ce processus pathologique bien qu'ayant produit de profondes altérations dans le tissu conjonctif a laissé intacts asssez de cylindres-axes pour que l'acuité visuelle soit conservée normale dans la macula, et malgré la suppression complète du fonctionnement de couches rétiniennes périphériques.

4° Enfin, nous noterons que le nystagmus vertical très prononcé qui reste à gauche ne peut être rattaché primitivement à des troubles d'innervation musculaire résultant de la méningite, mais qu'il est d'origine purement optique.

Dr MENGIN.

SUR LA SCLÉROTOMIE CRUCIALE

DANS LE GLAUCOME SIMPLE

Par le Dr GALEZOWSKI.

Au moment où la discusssion la plus sérieuse s'engage de tous côtés sur les avantages et les inconvénients de la sclérotomie dans le glaucome, je crois qu'il est du devoir de tous les ophtalmologistes de faire connaître les résultats de leurs propres observations et d'indiquer avec la plus grande précision tous les changements apportés dans les procédés opératoires. C'est en comparant tous les résultats obtenus jusqu'à nos jours, qu'on arrivera à se rendre un compte exact du procédé opératoire lui-même et de ses applications pratiques et réellement utiles.

Digitized by Google

C'est incontestablement à M. Quagiino qu'appartient le mérite d'avoir eu l'idée de remplacer l'iridectomie par une simple sclérotomie dans le glaucome. En 1871, en effet, cet éminent auteur a publié un travail sous ce titre : *Iridectomia sia indispensabile per ottenere la guarigione del glaucoma.* Après avoir fait une incision sclérotieale près la cornée avec le couteau lancéolaire et sans exciter l'iris, il le laisse intact et instille l'extrait de Calabar pour empêcher sa hernie. Il rapporte cinq observations où son procédé a été appliqué avec succès. Depuis cette époque Mauthner a cherché à généraliser ce procédé en le modifiant un peu dans son exécution. Wecker Martin, Bowman appliquèrent ce procédé avec des succès plus ou moins satisfaisants.

Mauthner[1] a analysé et discuté avec beaucoup de détails la sclérotomie, qu'il avait appliquée à cette époque dix-neuf fois, en y joignant bien entendu l'instillation de l'ésérine. Il s'est déclaré un chaud partisan de la méthode. Dans une lettre adressée à Donders au congrès d'Amsterdam, Bowman déclare avoir obtenu des résultats favorables de la sclérotomie dans le glaucome.

Dans la discussion qui a eu lieu au congrès d'Heidelbeg 1879, Jany, Steffan et Schwaigger déclarent que si dans certain nombre de cas la sclérotomie agit au même degré que l'iridectomie, dans d'autres cas encore plus nombreux on est obligé de recourir à de nouvelles sclérotomies et ensuite, au bout de quelque temps à l'iridectomie.

Enfin, dans le dernier numéro des Annales d'oculistique, Monolescu (de Bucharest) vient de publier un travail très consciencieux *sur la sclérotomie dans les affections glaucomateuses*[1] et il fait des déductions basées sur quarante et une observations. Pour lui, comme pour son maître Wecker, qu'il suit exactement dans l'exécution du procédé comme dans ses indications, l'utilité de l'opération se réduit à des résultats plutôt palliatifs que réellement curatifs.

Voici, en effet, dans quels cas ce procédé est indiqué :

1. Mauthner, Arch. f. Augen. u. Ohrenheil, XVII, p. 126.

Digitized by Google

1° Le glaucome absolu sur des yeux douloureux, qu'il répugne d'énucléer ;

2° Dans les yeux atteints d'irido-choroïdite sympathique, où les phénomènes glaucomateux ont éclaté et où l'iridectomie est rendue impossible par l'accolement de l'iris dans toute l'étendue de la surface du cristallin ;

3° Le *glaucome chronique simple*. Les observations, dit-il, ayant été suivies pendant longtemps, l'effet antiglaucomateux de la simple section sclérale ne peut être mis en doute ;

4° Les formes de glaucome hémorragique et hydrophtalmique ;

5° Les cas des prodromes glaucomateux ;

6° Les formes de glaucome secondaires, par exemple, à la suite de luxation du cristallin ou de choroïdite séreuse.

7° Les glaucomes qui, à la suite de l'iridectomie, ont pris un caractère chronique simple.

On voit par ce qui précède que la sclérotomie, telle que la pratique Monolescu [1] et son maître ne serait réellement utile, que si elle pouvait donner des bons résultats dans le glaucome simple là où réellement l'iridectomie reste dans la grande majorité des cas sans succès.

Mais, examinons le procédé employé par l'auteur et voyons ses avantages :

« L'opérateur détermine avec la pointe du couteau, le lieu de l'introduction de l'instrument, qui est toujours à 1 millimètre en dehors du bord de la cornée, et à la hauteur d'un lambeau sclérotical de 2 à 3 millimètres, supérieur ou inférieur, selon qu'on pratique la sclérotomie en haut ou en bas. Ce point déterminé, il pousse le couteau avec précaution dans un plan parallèle à l'iris, afin que celui-ci ne soit pas transfixé, et le fait sortir à travers la chambre antérieure dans le point de la sclérotique diamétralement opposé.

« Ce temps de l'opération terminé, on conduit le couteau de façon à faire sa retraite tout en sectionnant la face interne du pont sclérotical, qui sépare les deux sections pratiquées.

1. Monolescu, *Ann. d'oculist.* Bruxelles 1880, mars-avril.

Digitized by Google

« Une fois l'humeur aqueuse écoulée la retraite du couteau se fait dans le même plan des sections scléroticales.

« Les précautions à prendre immédiatement après l'opération sont : instillation de quelques gouttes d'ésérine et application d'un bandage antiseptique, légèrement compressif. »

On voit par cette description que le procédé opératoire ne diffère du procédé ordinaire d'iridectomie que par la conservation de l'iris intact et par les instillations répétées du collyre à l'ésérine. Mais les observations toutes récentes rapportées au congrès d'Heidelberg, tendent à prouver, que dans les résultats définitifs ces deux opérations ne diffèrent pas d'une manière sensible, et que les récidives dans l'une et l'autre se rencontrent et que bien souvent même la maladie n'est point arrêtée par ce procédé.

Depuis que Leber dans son remarquable travail sur les liquides de l'œil, avait démontré que les vaisseaux de l'œil ont dans la partie antérieure de l'œil une espèce de sinus, c'est-à-dire les canaux de Schlemm ou Fontana, dont les ouvertures se trouvent béantes dans l'angle de la chambre antérieure, formé par la cornée et l'attache de l'iris, Weber et Knies ont cherché à trouver des relations directes entre l'oblitération de cet espace et les accidents glaucomateux. C'est ainsi que sur vingt-cinq yeux glaucomateux énucléés, le docteur Knies a constaté l'oblitération des *voies de filtrations* d'une manière constante [1]. Stilling, d'autre part, a démontré qu'il existe au pourtour du nerf optique un autre réseau de filtration, et que par conséquent le glaucôme pourra se produire toutes les fois que le réseau antérieur ou postérieur seront oblitérés. D'où naturellement on devait admettre la division des glaucomes en *antérieurs* et *postérieurs*.

Néanmoins les expériences n'ont pas été toujours très concluantes. Weber a pourtant réussi dans un œil de lapin à provoquer les accidents glaucomateux, en faisant injecter de l'huile dans la chambre antérieure. Naturellement Weber en

1. Knies, Archiv. f. Ophtalm. Bd XXII, abth. 3.

Digitized by Google

avait conclu que les voies antérieures de filtration ayant été bouchées par l'huile injectée, il s'en est suivi un glaucome.

Dernièrement Schoeler[1] a fait de nombreuses expériences dans le même but et par un autre procédé. Il cautérise le limbe péricornéen, et il arrive à des conclusions suivantes : Que si l'on cautérise le pourtour de limbe péricornéen conjonctival et les tissus sous-jacents, on provoque les symptômes suivants: : Une augmentation de la densité oculaire considérable allant jusqu'à la densité d'une pierre, pâleur de la papille, interruption de la circulation rétinienne, allant jusqu'à la disparition de tous les vaisseaux ; excavation de la papille, trouble du cristallin et de la cornée avec anesthésie de cette dernière.

Prenant en considération toutes ces expériences ainsi que les faits anatomo-pathologiques cités plus haut, on avait pensé, avec raison, que la section faite dans la région des voies de filtration, pouvait amener une détente et une diminution de tension plus ou moins complète qui survient dans le glaucome

C'est dans ce but justement que Mauthner avait remis en pratique la méthode de Quaglino. Depuis, comme nous avons vu, on a voulu remplacer l'iridectomie par la sclérotomie qui ne diffère de la première que par la conservation de l'iris.

Mais si on étudie plus à fond cette question, on s'aperçoit facilement que si la théorie émise sur la voie antérieure de filtration est exacte, et il y a tout lieu de la croire exacte, alors le procédé opératoire non seulement ne remplit pas le but, mais il est, tout au contraire, capable d'aggraver la situation, et au lieu de rétablir la circulation compromise par le glaucome, elle peut la rendre plus difficile par le tissu cicatriciel qui va se former dans toute l'étendue de la plaie, correspondant à la région du canal de Fontana.

Il est incontestable que s'il y a un engorgement dans les vaisseaux antérieurs de filtration, cet engorgement existe tout au pourtour de la cornée, et le débridement sera d'autant plus efficace qu'il sera pratiqué dans des endroits plus nombreux

1. Galezowski, *Traité des maladies des yeux*, 2e édit. Paris, 1875, p. 194.

Digitized by Google

de la région péricornéenne, et il est préférable de multiplier les points de débridement que de l'étendre en surface.

Si le débridement doit rétablir la circulation intraoculaire compromise, il n'y a pas de doute que le résultat devra être d'autant plus complet qu'il sera fait sur un plus grand nombre de points des voies de filtration. Tel était mon raisonnement au moment où j'avais entrepris mes premiers essais sur la *section cruciale* de la sclérotique et de la cornée dans les glaucomes. Ce procédé m'avait paru d'autant plus facile à appliquer, que je l'avais déjà appliqué, quelques années auparavant dans les ophtalmies purulentes et dans le but de combattre les accidents d'étranglement et de sphacèle cornéen [1]. Les résultats que j'ai obtenus jusqu'à présent ont été on ne peut plus satisfaisants, jugés surtout comparativement avec l'iridectomie pratiquée simultanément dans l'autre œil.

Voici en quoi consiste mon procédé opératoire :

Sclérotomie cruciale, procédé opératoire de l'auteur.

Le malade étant couché et les *paupières écartées avec un blépharostat*, je saisis le globe de l'œil, avec la pince à fixer, à l'angle externe et je l'attire le plus possible vers la commissure externe des paupières. Avec le couteau de Graefe je fais alors la ponction de la sclérotique à 3 ou 4 millimètres du bord de la cornée dans le diamètre horizontal, le tranchant tourné en avant; je pousse le couteau dans la sclérotique vers la chambre antérieure, et j'incise la sclérotique d'arrière en avant, un demi-centimètre sur la sclérotique et autant sur la cornée. Séance tenante je fais les mêmes incisions aux bords inférieurs, puis au bord externe, et ensuite au bord supérieur de la cornée. La dernière incision peut présenter quelques difficultés d'exécution en raison de la disparition de la chambre antérieure et du peu de résistance que présente à ce mo-

1. Archiv. f. Ophtalmologie Bd XXV, abth. IV, p. 63.

Digitized by Google

ment le globe oculaire. Lorsque l'œil est très enfoncé et le bord sourcilier très saillant, on est alors obligé de se servir de mon couteau coudé pour l'exécution de ce dernier temps de l'opération.

L'opération terminée on fait immédiatement instiller quelques gouttes d'ésérine, et on applique ensuite le bandage compressif. Cinq ou six jours suffisent généralement pour le rétablissement de la chambre antérieure, et pendant ces quelques jours on continue à instiller le collyre à l'ésérine.

Les résultats de cette opération ont été, jusqu'à présent, on ne peut plus satisfaisants, la densité de l'œil diminuait rapidement, le champ visuel interne, qui est toujours rétréci très sensiblement, s'élargissait d'une manière assez marquée. Si je compare les résultats immédiats de même que les résultats tardifs de la sclérotomie cruciale avec l'iridectomie pratiquée chez le même individu sur un autre œil, je constate un avantage incontestable en faveur de la première opération, bien entendu lorsqu'il s'agit d'un glaucome simple. L'observation suivante peut servir de meilleur exemple.

OBSERVATION

Glaucome simple avec excavation de la papille dans les deux yeux ; diminution du champ visuel interne et de l'acuité visuelle. La sclérotomie cruciale dans l'œil plus malade amène une plus grande amélioration, que l'iridectomie de l'autre œil.

M. F..., âgé de cinquante-quatre ans, me fut adressé par mon excellent maître et ami, le docteur Barthez, le 20 avril 1880 (n° 14294 de mon livre d'observations). Il est atteint d'un glaucome simple avec excavation des deux papilles ; c'est depuis quatre ans que sa vue s'affaiblit lentement mais progressivement. Je constate de très légères opacités disséminées dans les deux cristallins, qui sont plus concentrés vers le pôle antérieur. L'œil droit est relativement beaucoup plus faible que le gauche ; son champ visuel interne est perdu jusqu'au delà du point de fixation et forme un scotome triangulaire interne, avec sommet placé au point visuel. L'œil gau-

Digitized by Google

che est relativement meilleur, car il peut distinguer le n° 5 de l'échelle; le champ visuel interne est moins affecté que dans l'autre œil. Le malade n'a jamais souffert de ses yeux. ses pupilles sont mobiles, un peu plus larges que cela ne devrait exister relativement à son âge; la chambre antérieure est normale, et il n'existe point d'injection périkératique ni sclérotícale. C'est, en un mot, un glaucome simple, non inflammatoire. En présence de ces accidents et sachant combien l'iridectomie est incertaine dans ses résultats, dans un glaucome simple, je me suis décidé de pratiquer dans l'œil plus mauvais la sclérotomie cruciale et dans l'œil gauche, dont la vue était relativement meilleure, une iridectomie. Les deux opérations ont été pratiquées le même jour, sans aucun accident. Pendant les trois premiers jours, l'œil droit est resté tout à fait mou, malgré le rétablissement de la chambre antérieure. Dès le quatrième jour, la tension du globe s'est améliorée d'une manière sensible et le onzième jour elle est redevenue normale. C'est à partir de ce moment que nous avons pu constater une amélioration très sensible dans la vue de l'œil qui avait subi la sclérotomie cruciale. En même temps nous avons eu la satisfaction de constater une amélioration assez sensible de la vue de cet œil. Le champ visuel a gagné un peu plus d'un quart de l'étendue du scotome. Le scotome périphérique de l'œil gauche est resté sans changement. Maintenant si je compare l'aspect de deux papilles optiques. je trouve que les veines rétiniennes de l'œil sclérotomisé ont perdu leur apparence variqueuse, tandis que du côté de l'œil gauche elles sont grosses, variqueuses, engorgées comme avant l'opération.

On savait déjà depuis les travaux de Graefe, quelle influence considérable exerçait l'iridectomie sur la circulation immédiate du nerf optique et de la rétine. Dès que la tension intraoculaire avait été diminuée par l'iridectomie, on voyait apparaître sur la rétine des hémorragies plus ou moins nombreuses. Rien de semblable n'avait été signalé, jusqu'à présent, que je sache, dans les cas de sclérotomie de Quaglino et de Mauthner, appliquée au glaucome simple. A la suite de l'application de mon procédé au glaucome simple, j'ai vu de nombreuses hémorragies survenir sur la partie centrale de la rétine, ce qui prouve que la diminution de la

Digitized by Google

tension intra-oculaire obtenue par la sclérotomie cruciale est bien plus considérable que par les autres procédés.

L'observation suivante pourra servir d'exemple de l'action immédiate de l'opération, pour diminuer la tension du globe de l'œil, et suivi d'une hémorragie de la papille; elle est inscrite au n° 58 998 de mon livre d'observations à la clinique.

OBSERVATION

Glaucome aigu datant de cinq semaines avec cécité, guéri par iridectomie. Glaucome absolu datant de huit mois, arrêté dans sa marche par sclérotomie cruciale.

Mme Q..., âgée de quarante-sept ans, demeurant à Fécamp, me fut adressé par le docteur Gosset; elle perdit l'œil gauche il y a huit mois par une inflammation très intense, et au bout de quatre mois la vue se perdit. L'œil droit a été pris le 5 avril d'accidents glaucomateux aigus, avec des douleurs intenses. Elle vint me voir le 28 mai, elle était aveugle des deux yeux; à peine de l'œil droit elle distinguait le jour. J'ai pratiqué séance tenante une iridectomie à l'œil droit et une sclérotomie cruciale à l'œil gauche. Ce dernier œil était douloureux, tendu, et la chambre antérieure diminuée considérablement, l'iris dilaté. Impossible d'éclairer le fond de l'œil ni à droite ni à gauche. — Dès le lendemain tous les accidents ont cessé. Mais elle a été prise le troisième jour d'un épistaxis tellement violent dans l'œil gauche, qu'un de mes aides M. Despagnet a dû pratiquer un tamponnement.

10 *juin*. La malade quitte la clinique pour retourner dans son pays, voyant très bien de l'œil droit; elle lit n° 2 de l'échelle typographique, avec n° 2, 25 dioptries convexes cylindriques, axe horizontal. A l'ophtalmoscope je constate une hémorragie grande comme un tiers de la papille, recouvrant le bord interne de cette dernière. La malade perçoit de cet œil un peu de lueur.

Les hémorragies ont été très nombreuses dans un cas, après la sclérotomie cruciale, et malgré cela nous avons pu constater une amélioration notable dans l'acuité visuelle ainsi que dans l'élargissement du champ visuel.

Voici ce fait :

Digitized by Google

OBSERVATION

Sclérotomie cruciale dans un glaucome simple. Amélioration très sensible. Hémorragies rétiniennes consécutives.

Mme Fl..., âgée de cinquante-huit ans, s'est aperçue d'un affaiblissement de la vue depuis le mois de janvier dernier. En l'examinant le 2 mai 1880, j'ai pu constater avec les docteurs Parent et Despagnet que son œil droit était atteint d'un glaucome simple avec excavation très profonde de la papille et diminution du champ visuel interne. Elle ne distingue rien à lire. J'ai pratiqué une sclérotomie cruciale le 22 mai sans accidents. L'ésérine fut instillée pendant cinq jours, la chambre antérieure se rétablit au bout de trois jours; mais l'ésérine irrite l'œil et nous mettons une goutte d'atropine en une seule fois. — 1er juin la malade quitte la clinique améliorée. Je constate des hémorragies au voisinage de la macula et le long des vaisseaux. Lit n° 4, mais la fin des mots se trouve effacée, ce qui est dû à une tache hémorragique. Le champ visuel s'est élargi, 10 *juin*. La vue a gagné en netteté et la malade s'aperçoit d'une amélioration très sensible de la vue.

Nous avons déjà pratiqué cette opération six fois dans le glaucome et si nous jugeons d'après les résultats obtenus, nous avons la plus ferme conviction que nous avons là une ressource contre le glaucome simple dont l'efficacité dépasse de beaucoup les anciens procédés.

Mais la prédisposition aux hémorragies est une contre indication de cette opération dans le glaucome hémorragique. Nous avons pu, en effet, constater dans un cas de ce genre un insuccès complet de cette opération, et nous étions obligés de pratiquer quelques jours plus tard une énucléation du globe oculaire.

Dr GALEZOWSKI.

Digitized by Google

ÉTUDES SUR LES CATARACTES

ET SUR LEUR TRAITEMENT

(*suite*)

Par le Dr GALEZOWSKI

Cataracte liquide ou morganesme.

La cataracte liquide est une des variétés des cataractes molles, quoique ce ne soit pas toujours par cette dernière forme qu'elle débute. Il arrive, au contraire, bien plus souvent qu'on observe les cataractes liquides se développant à une certaine période des cataractes séniles. Beer, Janin et d'autres auteurs attribuent le nom de *Morgagnienne* à la cataracte liquide, croyant qu'il ne s'agissait là que d'augmentation du liquide *Morgagnien* intracapsulaire. Il est bien démontré aujourd'hui que ce liquide n'existe pas à l'état normal, et par conséquent cette dénomination n'a plus de raison d'être; il est plus rationnel de l'appeler tout simplement : *cataracte liquide.*

Nous en distinguons trois variétés : *cataractes laiteuses*, *cataracte liquide avec le noyau flottant*, et *cataracte liquide sans noyau.*

a. La *cataracte laiteuse* est une variété des cataractes molles; dans un cristallin qui a subi un ramollissement dans toutes ses couches, les fibres cristalliniennes se désagrègent peu à peu, se dissolvent et forment une masse uniformément laiteuse, blanche, qui atteint, dans certains cas, la consistance liquide.

Il n'est point difficile de diagnostiquer d'avance cette variété de cataracte ; la chambre antérieure est diminuée de profondeur, ce qu'on peut constater par l'examen comparatif de deux yeux ; la pupille est dilatée, l'iris peu mobile. La cataracte présente une surface uniformément blanche, blanche laiteuse, et au milieu de cette teinte uniforme on trouve quelquefois des points ou stries blanches superficielles, qui proviennent des quelques couches corticales opaques et adhérentes

Digitized by Google

à la capsule, ou bien elles sont dues aux cellules épithéliales de la cristalloïde antérieure altérées. J'ai observé quelquefois des corpuscules blancs flottant au milieu de ce magma-cristallinien laiteux, ce que je ne puis attribuer qu'à des cristaux de cholesterine flottants dans le liquide cristallinien. Giraldès avait observé aussi le même phénomène dans les cataractes laiteuses des enfants.

Les cataractes laiteuses ont une marche relativement rapide, quelques mois, un ou deux ans suffisent généralement pour qu'une cataracte molle devienne liquide, laiteuse. Il est important de pouvoir faire leur diagnostic avant l'opération, car le procédé opératoire que l'on choisira dépendra complètement de la nature de la cataracte elle-même.

b. Cataracte liquide avec un noyau flottant. Les cataractes lenticulaires dures, séniles, subissent quelquefois à une certaine période de leur évolution une transformation complète; les couches corticales antérieures d'abord, et ensuite les couches corticales postérieures se ramollissent d'une manière lente mais progressive, et arrivent peu à peu à se liquéfier complètement; ce même processus regressif s'avance en arrière du noyau vers les couches corticales postérieures, qui se ramollissent et se liquéfient à leur tour. A un moment donné, lorsque toutes les couches corticales qui entourent le noyau seront arrivées à une liquéfaction complète, le noyau, comme plus lourd et conservant sa densité primitive, se détache de ses couches sous-jacentes liquefiées, et tombe au fond du sac cristallinien. A partir de ce moment le noyau devient flottant au milieu des couches corticales liquéfiées.

Le noyau peut présenter un volume plus ou moins grand selon la période de la maladie, car il subira à son tour un certain degré de dissolution.

c. Cataracte liquide sans noyau. Il peut arriver qu'au bout d'un temps plus ou moins long la dissolution du noyau sera complète ou à peu près, et que c'est à peine si l'on pourra retrouver une trace de son existence. Nous aurons affaire, dans cette circonstance, à une troisième variété, *la cataracte liquide sans noyau.*

Digitized by Google

Les signes qui caractérisent les cataractes liquides sont les suivants, Desmarres père les avait très bien décrits. La cataracte présente une teinte grisâtre un peu sale avec des nuances très variées selon les différents niveaux. Lorsqu'on examine cet œil après un repos prolongé, après le sommeil par exemple, on voit que la partie supérieure de l'opacité est presque complètement transparente; à quelques millimètres au-dessous, on remarque des stries et des taches plus blanches qui remuent avec les mouvements de l'œil. A la partie la plus déclive se trouve une opacité jaune foncée, située profondément et derrière les couches blanches grisâtres antérieures à demi-transparentes. La présence du reflet gris-jaunâtre à la partie inférieure du cristallin, pendant que les parties situées au-dessus de cette tache et vers l'axe optique sont transparentes, ne peut être attribuée à aucune autre cause qu'à un noyau dur et flottant. Rien n'est, du reste, plus facile que de s'en assurer par le procédé suivant : On observe attentivement la couleur de la cataracte à ses différents niveaux, et puis on renverse la tête du malade en arrière en le faisant coucher, par exemple, sur un lit; le noyau alors plonge en arrière et devient invisible, et la cataracte devient uniformément gris sale. Si le malade relève de nouveau la tête, s'il la penche fortement en avant, et de plus, si on donne quelques coups secs avec la main sur l'occiput, le noyau changera de place, et se rapprochera de la capsule antérieure pour y constituer de nouveau un reflet grisâtre, semblable à celui qu'on voyait avant l'expérience. Il n'est pas rare, comme dit Desmarres, que l'iris appliqué exactement contre la capsule, éprouve des légères oscillations.

Muller a eu l'occasion d'examiner une cataracte liquide, et il y a constaté les altérations suivantes : En ouvrant la capsule on voit s'écouler un liquide verdâtre semblable au pus, mêlé aux corpuscules graisseux. Avec l'acide acétique, le liquide devenait transparent, puis de nouveaux flocons se reformaient en molléculaires très fins.

Becker y a trouvé au microscope de la myéline, de la graisse et de la cholestérine.

Digitized by Google

La cataracte liquide sans noyau flottant n'est pas plus difficile à diagnostiquer que la précédente. Avec le changement de position de la tête, la cataracte change aussi de couleur, elle devient plus blanche ou plus transparente sans présenter de tache brunâtre ou gris-jaunâtre dans les parties déclives.

Cataractes pierreuses phosphatiques et osseuses.

Dans un des précédents articles nous avons analysé le processus pathologique sous l'influence duquel les cataractes se transforment en pierreuses et osseuses; il nous reste encore à examiner leur symptomatologie.

Les cataractes pierreuses ou phosphatiques sont constituées en grande partie, comme leur nom l'indique, de sels calcaires et phosphatiques; les fibres cristalliniennes se transforment presque complètement et disparaissent sous la masse des cristaux de la chaux et de soude. Mais l'acide chlorhydrique les dissout, comme dit Robin[1], à la manière de sulfate de chaux, en laissant une trame azotée, finement granuleuse, et à mesure que l'acide chlorhydrique dissout ces granulations, les fibres dentelées du cristallin deviennent peu à peu très nettement reconnaissables et aussi transparentes qu'à l'état normal.

Pour qu'une transformation aussi radicale puisse avoir lieu, il faut que les liquides de l'œil aient subi une altération complète, ce qui ne se voit généralement que dans les yeux profondément atteint dans leur structure, par des inflammations prolongées. C'est ainsi que les cataractes pierreuses s'observent habituellement dans les yeux, dont la densité a diminué très notablement, ou bien qui sont devenus durs, par suite d'un processus glaucomateux ou à la suite d'une iridochoroïdite.

On reconnaît donc ces cataractes par les symptômes d'iridochoroïdite ou d'un glaucome absolu; l'iris est souvent adhérent en partie ou en totalité. A l'œil nu et à l'éclairage

1. Desmarres, t. III, p. 78.

Digitized by Google

latéral on reconnaît ces cataractes par leur coloration : elles sont en effet blanches, nacrées, blanches crayeuses, avec une nuance légèrement jaunâtre. La surface capsulaire présente des inégalités et des rugosités qui sont dues à la dégénérescence de la capsule elle-même.

La formation de ces cataractes est presque toujours la même : d'abord elles sont dures ou molles et puis successivement, et pendant de longues années, elles subissent des métamorphoses diverses.

Souvent elles apparaissent sous forme de cataractes très volumineuses et peu consistantes, puis, peu à peu, il se produit un processus regressif dans les fibres cristalliniennes; les parois de ces dernières deviennent épaisses, opaques, leur nutrition se ralentit et s'arrête même complètement. Si l'on examine ces mêmes cristallins au début de leur formation, et si on les compare avec ce qu'ils deviennent au bout de quelques mois ou quelques années, on verra que la cataracte a changé de caractère, et de molle qu'elle était, elle est devenue dure, mais petite de volume. Ce changement s'explique assez facilement : Les fibres cristalliniennes, avec leurs parois opaques et épaisses, absorbent mal le liquide nutritif, l'endosmose et l'exosmose se font d'une manière très incomplète, d'où s'ensuit une sorte de desséchement de certaines couches cristalliniennes. La résorption donc de certaines portions des couches corticales se fait par place autour du noyau, surtout dans les cataractes qui se développent dans les yeux atteints de décollement rétinien ou d'irido-choroïdite. D'après Becker, ces cataractes diminuent notablement de volume. Cet auteur a rapporté, même dans le troisième fascicule de son *Atlas topographique*, un cas dans lequel le cristallin cataracté ne mesurait, dans la direction équatoriale, que 7 millimètres, tandis que la capsule était ratatinée et présentait, du côté du canal de Petit, des plis qui ne mesuraient pas moins de $1^{mm},5$ à 2 millimètres.

Le processus regressif peut prendre des proportions bien plus grandes, et tandis que les couches corticales, avec leur noyau, se ratatinent et se réduisent à des proportions mi-

Digitized by Google

nimes, la capsule, de son côté, se rétracte et s'épaissit, des dépôts calcaires se font sur une certaine étendue de la surface, de sorte qu'à un moment donné, habituellement après dix, quinze ou vingt ans de durée, la capsule pourra former comme une espèce de coquille dure, épaisse, crétacée, tandis que le noyau sera réduit à un tout petit volume ou se confondra avec l'enveloppe, ce qui constituera la *cataracte siliqueuse*. Quelquefois, au milieu de cette enveloppe épaissie et désorganisée, on ne trouvera pas de noyau, mais un liquide louche et épais, composé de cristaux calcaires phosphatiques et de cholestérine.

La cristalloïde dans les cataractes pierreuses et crétacées, devient quelquefois tellement dure qu'aucun instrument ne peut la déchirer. Wenzel rapporte l'observation d'une jeune fille qu'il opéra d'une cataracte en apparence normale, mais la capsule présentait une telle densité, qu'aucun instrument ne put la couper, et le chirurgien dut l'extraire avec sa capsule. En ce qui me concerne, il m'est arrivé plus de dix fois d'enlever des cataractes phosphatiques capsulo-lenticulaires, en saisissant soit la capsule antérieure soit le cristallin tout entier avec une pince.

Voici à l'appui un fait de ce genre :

Observation.

Cataracte pierreuse capsulo-lenticulaire développée dans un œil glaucomateux. Extraction de la cataracte d'abord et, deux ans plus tard, énucléation de l'œil.

Mademoiselle C...., âgée de 36 ans, habitant la province vint me consulter en novembre dernier 1876, se plaignant de douleurs très violentes dans l'œil gauche dont elle ne voyait point depuis vingt ans, époque à laquelle elle avait reçu un coup violent sur l'œil avec une pierre. Cette blessure a été suivie d'une amaurose complète. Pendant plus de 15 ans elle n'a point souffert de l'œil, mais depuis plus de quatre ans, elle en souffre, deux à trois fois par an, d'une manière très intense et chaque poussée inflammatoire se prolonge pendant deux ou trois mois consécutifs. En examinant la malade le 19 novembre 1876, je constate ce qui suit : L'œil droit est sain, mais un peu

Digitized by Google

sensible à la lumière. L'œil gauche est très volumineux, il est atteint d'une hydrophthalmie, avec un staphylôme très marqué de la sclérotique à la partie supérieure et externe, faisant voir la choroïde herniée. Le globe de l'œil est très fortement injecté, et on aperçoit au pourtour de la cornée un cercle vasculaire semblable à celui qu'on voit dans les glaucomes chroniques. Au toucher il est dûr, la cornée est un peu terne, la chambre antérieure est très profonde, l'iris paraît être peu altéré, il est adhérent à la partie externe à la capsule. Le cristallin est blanc nacré, crétacé, avec des inégalités et des points plus blancs encore, à la surface; il est branlant, et me semble être la cause principale des poussées inflammatoires. Mais comme la vue est complètement nulle, et que le globe de l'œil est augmenté de volume, nous pensions qu'il aurait été le plus rationnel de faire une énucléation du globe entier. Cette proposition fut rejetée par la malade, d'une manière absolue, il ne me restait donc qu'à tenter l'extraction du cristallin. La malade consentit à cette dernière opération, que nous avons pratiquée le 21 novembre suivant, avec le concours de mon aide, M. Despagnet. Après avoir pratiqué une incision latérale au bord de la cornée sur une étendue de 9 millimètres, je fais une excision de l'iris, puis je retire le cristallin avec toute sa capsule au moyen d'une pince pupillaire. La capsule hyaloïdienne n'a point été ouverte et il n'y a pas eu de prolapsus du corps vitré. Les suites de l'opération ont été des plus simples, la plaie cornéenne est restée, il est vrai, pendant plus de quinze jours fortement infiltrée avec les bords soulevés, mais les douleurs cessèrent complètement dès le lendemain de l'opération. Un phénomène très curieux est survenu pendant la cicatrisation : de gros vaisseaux se sont développés sur la sclérotique; ils arrivaient jusqu'au bord de la plaie et pénétraient ensuite dans la chambre antérieure pour y établir des anastomoses, avec l'iris. *Le* 11 *décembre:* L'œil a diminué de volume, il a la consistance un peu au dessous de la normale il n'est pas sensible au toucher, la sclérotique a repris sa coloration normale, et il n'y a qu'au bord de la plaie qu'on remarque un gros paquet de vaisseaux. Une scarification est suivie d'une hémorragie très abondante, mais la vascularisation de la plaie est diminuée très sensiblement; le 23 décembre, elle quitte Paris pour retourner dans son pays.

Le 23 *mars* 1877. La malade revient me voir, elle ne souffre poit, mais les vaisseaux qui se rendent à la cicatrice cornéenne ont pris un tel développement qu'ils forment un anévrisme juste au bord de la plaie, ayant le volume d'un peti

Digitized by Google

pois. Le 15 mars, dans la nuit, Mlle G... a été réveillée par une douleur et son œil baignait dans le sang, l'anévrisme s'était rompu et de là l'hémorragie, qui avait duré plusieures heures, sans qu'on ait pu l'arrêter. Elle vint me voir. J'ai fait séance tenante l'excision du bourrelet anévrismal, qui est suivi d'une hémorragie pendant plus d'une heure. Mais le lendemain l'œil allait mieux, les vaisseaux étaient sensiblement diminués. De nouvelles hémorragies surviennent en septembre, puis en novembre, ce qui décide la malade à se faire enlever l'œil en février 1878. L'opération a été pratiquée très régulièrement et la malade a été guérie complètement.

L'examen du cristallin a été faite par le docteur Baraquer, qui a constaté un épaississement considérable de la capsule de $0^{mm},001$ jusqu'à $0^{mm},0025$. On ne trouvait plus aucune trace des cellules épithiliales ni des fibres cristalliniens, mais des cellules sphériques, opaques granuleuses, formées par des sels calcaires qui se dissolvent entièrement par l'acide acétique. Le cristallin est tellement dur et pierreux dans toute son épaisseur, que le rasoir s'ébrèche, et qu'il est impossible d'en faire des coupes.

Cataractes luxées.

Tout cristallin dont les attaches ont été rompues en partie ou en totalité, devient mobile, et acquiert des oscillations, soit d'avant en arrière, soit latéralement. Lorsque le cristallin n'a pas perdu sa place normale, et qu'il n'accuse que des oscillations, la cataracte est appelée branlante. On observe cette disposition dans un ramolissement du corps vitré, dans l'hydrophtalmie et toutes les fois que la cloison interne du canal de Petit se trouve ouverte en arrière et que la zonule de Zinn elle-même se trouve déchirée. Desmarres[1] rapporte un cas dans lequel l'oscillation de la cataracte était tellement prononcée qu'elle touchait presque dans ses mouvements la cornée.

Les cataractes luxées sont celles dont les attaches ont été

1. Desmares, *Gazette des Hôpitaux*, 1841, sept.

Digitized by Google

rompues, soit par suite d'un coup, soit spontanément par suite d'une disposition morbide toute particulière à la suite de laquelle la zonule de Zinn se rompt, et la capsule postérieure se détache de la capsule hyaloïdienne ; soit enfin que la capsule cristallinienne se déchire, et laisse échapper la lentille elle-même, qui tombe alors dans le corps vitré, ou dans la chambre antérieure.

Lorsque une cataracte se trouve luxée dans le corps vitré, on la reconnaît facilement avec l'ophtalmoscope par la présence d'un corps plus ou moins volumineux opaque, ayant une forme arrondie, accompagnée souvent de nombreux flocons.

Lorsqu'un cristallin cataracté se luxe dans le corps vitré et que la pupille se trouve ainsi dégagée, la vision se trouve par ce fait dégagée du principal obstacle qui empêchait les rayons lumineux d'arriver à la rétine, et l'on voit survenir une guérison spontanée de la cataracte, si d'autres complications telles que décollement de la rétine ou irido-cyclite ne compromettent pas cet heureux résultat.

Desmarres père raconte un fait des plus intéressants qu'il a trouvés dans les *Annales d'oculistique* (t. IX, p. 229) :

Une femme aveugle de cataracte étant à l'église et se baissant pour prier Dieu, recouvra instantanément la vue, par suite de passage du cristallin cataracté dans la chambre antérieure[1].

Mais les résultats de ces luxations ne sont pas toujours aussi heureux pour la vue. J'ai soigné avec le docteur Gume, un homme âgé de 73 ans, qui était aveugle par une double cataracte, et qui s'était fait soigner auparavant par un charlatan au moyen de pommades et d'une sorte de massage des paupières. Un beau jour la cataracte avait complètement disparu du champ pupillaire d'un œil, mais la vue n'était point revenue.

Les cataractes opérées par abaissement remontent assez souvent dans le champ pupillaire, et de là elles peuvent passer dans la chambre antérieure. La même chose peut arriver avec les cataractes pierreuses, luxées, et non adhérentes.

Le diagnostic des cataractes luxées dans la chambre anté-

1. Desmarres, *loc. cit.*, p. 16.

Digitized by Google

rieure n'est point difficile, on les reconnaît par les signes suivants : c'est dans les parties déclives de cette cavité qu'on aperçoit généralement un corps grisâtre, ou blanchâtre, qui à la forme arrondie, et qui se déplace dans tous les sens avec les mouvements de l'œil. Les contours bien tranchés de ce corps, ainsi que sa forme, ne permettent pas de le confondre avec un hypopyon, ni avec l'onyx, avec lesquels il peut présenter quelque ressemblance.

La présence d'une cataracte, pierreuse ou luxée, en contact permanent avec la surface antérieure ou postérieure de l'iris et du cercle ciliaire, ne peut pas se prolonger au-delà d'une certaine limite sans provoquer des accidents inflammatoires. Il arrive, le plus souvent, que l'œil atteint de cataracte luxée devient rouge peu à peu, une injection perikératique devient intense, la cornée, par place, devient terne, et il se développe une kératite ponctuée. Bientôt après, on voit apparaître une iritis intense ou une irido-cyclite avec hypopyon, ou un hyphéma, accompagné de névralgies périorbitaires des plus violentes. Tous ces accidents ne pourront céder à aucun autre traitement qu'à une opération d'extraction de la cataracte, ou même à une énucléation. Cette dernière opération sera même préférable, lorsqu'il y aura quelque crainte d'accidents sympathiques du côté de l'œil sain.

Le fait suivant démontre la nécessité de l'extraction de la cataracte, même lorsque les deux yeux sont perdus.

OBSERVATION V.

Cataracte phosphatique luxée dans la chambre antérieure, iritis avec névralgies périorbitaires persistantes et amaurose. Extraction de la cataracte.

M. V..., sculpteur distingué, âgé de quarante-quatre ans, demeurant à Paris, myope de naissance, jouissait d'une assez bonne vue, quoique très courte, jusqu'à l'âge de dix-neuf ans. Il travaillait beaucoup, malgré la fatigue qu'il éprouvait à chaque application prolongée. Subitement, il perdit la vue dans l'œil droit, et un an plus tard dans l'autre. Tous les trai-

Digitized by Google

tements qu'on lui a fait subir sont restés sans résultat ; au bout de cinq ou six ans, il perdit même la perception lumineuse, de sorte que vers l'âge de vingt-quatre à vingt-cinq ans, il devint complètement amaurotique.

Doué d'une intelligence supérieure et comprenant tout son malheur, il s'adonna à la sculpture, qu'il étudiait avant de devenir aveugle, et, sans perdre courage, il parvint à se créer un nom célèbre; la main, le toucher et la mémoire se substituèrent à la vue, et, malgré sa cécité absolue, ses œuvres acquirent une célébrité. Pendant plus de dix-huit ans, il ne souffrait point ; il s'était formé une cataracte dans les deux yeux ; celle de l'œil gauche devint branlante, et acquit peu à peu une telle mobilité qu'elle passait très facilement à travers la pupille dans la chambre antérieure. Il s'en est suivi, au bout de quelque temps, une irritation assez intense dans l'œil, la pupille s'est rétrécie, et le cristallin n'a plus pu rentrer dans la chambre postérieure. C'est à partir de ce moment que l'œil a été très congestionné ; des douleurs périorbitaires devinrent très intenses, ce qui le décida à venir me consulter au commencement de janvier 1876. L'œil était très sensible au toucher, il était fortement injecté. Dans la chambre antérieure, on apercevait un corps blanc jaunâtre, situé dans le segment inférieur. C'était la cataracte phosphatique qui flottait dans l'humeur aqueuse. Elle présentait une surface rugueuse inégale, et avait la forme d'une petite lentille ; l'iris était très congestionné, mais la pupille libre et exempte d'adhérence. Le globe de l'œil avait la consistance presque normale, la perception lumineuse était nulle. L'autre œil était un peu mou, atteint d'une cataracte amaurotique adhérente, mais non enflammée.

Il n'y avait pas de doute que les accidents névralgiques dont le malade se plaignait étaient dus au contact du cristallin avec la surface antérieure de l'iris, et qu'il fallait procéder à son extraction. J'ai fait, en effet, cette opération le 18 janvier 1876. Après avoir pratiqué une incision linéaire à 2 millimètres et demi du bord inférieur de la cornée, incision longue de 7 à 8 millimètres, j'ai saisi le cristallin avec une pince, et je l'ai retiré, non sans quelque difficulté, au dehors. Les suites de cette opération ont été, on ne peut plus, simples, la plaie s'est cicatrisée par première intention, l'inflammation de l'œil, ainsi que les douleurs périorbitaires, ont complètement cessé, et le malade se trouve aujourd'hui complètement débarrassé de tous les accidents inflammatoires. L'analyse du cristallin faite par M. Remy a permis de constater qu'il était com-

Digitized by Google

posé en grande partie de sels phosphatiques et calcaires, quelques rares cristaux de cholestérine, et à peine pouvait-on retrouver des traces des fibres cristalliniennes atrophiées.

La capsule subit dans ces cataractes pierreuses une transformation complète, elle devient elle-même dure, épaisse, et accuse un reflet blanc crétacé soit à la partie centrale seule, soit dans toute son étendue, ce qu'on peut reconnaître même à l'œil nu et à l'éclairage oblique. Sa consistance devient tellement grande, que souvent il est impossible de faire sa discision ni avec le couteau de Graefe pendant le premier temps d'extraction de la cataracte, ni avec le kystitome. Avec la pince capsulaire, au contraire, on parvient facilement, dans ces cas, à arracher la capsule antérieure, et quelquefois même le cristallin tout entier, comme on verra plus tard par quelques observations que nous rapportons dans la partie chirurgicale de ce travail.

Les cataractes luxées, de même que celles qui ne sont que branlantes, ne sont pas fréquentes; je ne les ai trouvées signalées, dans mes livres d'observations que peu de fois. Il est rare qu'on trouvedes indications pour les extraire, comme dans les deux cas rapportés plus haut; habituellement si la vue est perdue, on les laisse sur place tant qu'elles n'entraînent pas des complications; dans les cas contraires, il est préférable, selon nous, de faire une énucléation du globe, *l'énervation* ne nous paraissant présenter aucun avantage pour être préférée à l'énucléation.

Cataractes branlantes.

Les cataractes dures, crétacées, pierreuses, sont aussi le résultat d'une métamorphose lente et progressive, qu'on voit se produire dans les yeux atteints, pendant de longues années, d'irido-choroïdites avec amaurose. Par suite de la rétraction que subit la capsule dans un cristallin durci, ratatiné et pierreux, la zonule de Zinn se rompt par suite de tiraillements continuels, et la cataracte devient branlante, suspendue d'un seul côté sur la partie de la zonule non encore rompue; ce qui constitue la *cataracte branlante*.

Digitized by Google

Mais il y a des cas dans lesquels la cataracte n'est que subluxée et branlante, dans un œil sain sous tous les autres rapports. Dans de pareilles circonstances, le cristallin peut rester dans l'œil indéfiniment sans amener des accidents inflammatoires; il se ratatine généralement, diminue de volume, souvent à un tel point que son bord libre et flottant ne dépasse que très peu l'ouverture pupillaire. Avec la pupille dilatée une partie du champ pupillaire se trouvant dégagée, les malades peuvent voir d'une manière plus ou moins satisfaisante.

L'extraction de la cataracte, dans ces cas, devient inutile et souvent même dangereuse, à cause de la sortie possible d'une grande quantité du corps vitré. Tout au contraire, en agrandissant la pupille au moyen d'une iridectomie, on parvient à rétablir complètement la vue sans exposer le malade à aucun danger. L'observation suivante me paraît mériter toute l'attention des praticiens, elle se rapporte à une de mes malades que j'ai opérée il y a cinq ans, et qui, depuis, a conservé une excellente vue. Cette observation a été recueillie sur ma demande par le docteur Bunlah (du Caire).

OBSERVATION

Cataracte subluxée dans l'œil droit; rétablissement de la vue au moyen d'une iridectomie; atrophie de l'œil gauche consécutive à une iridochoroïdite avec décollement de la rétine.

Madame D...., agée de 61 ans, rentière, d'une constitution faible, avait toujours la vue basse. Vers 1865 elle perdit subitement la vue de l'œil gauche par un décollement de la rétine. De temps en temps l'œil s'enflammait, la pupille se rétrécissait, et ensuite il devint mou, et diminua peu à peu de volume. Presque en même temps la vue de l'œil droit commença à faiblir peu à peu, lorsque, en 1873, la malade perdit subitement la vue de son œil droit. C'était une luxation du cristallin, qui lui survint sans aucune cause plausible. Malgré les conseils qu'on lui avait donné de se faire opérer, elle ne voulut rien faire. Mais peu à peu l'œil devint sensible et douloureux au toucher, ce qui l'avait déterminée à aller consulter M. le docteur Galezowski en septembre 1875. L'examen avait dé-

Digitized by Google

montré qu'il s'agissait d'une cataracte subluxée, branlante, et qui n'avait d'adhérence qu'à son bord interne et supérieur, et c'est dans cette dernière direction qu'elle se trouvait entraînée; son bord externe et inférieur restait, au contraire, libre et légèrement mobile, flottant. En dilatant la pupille, on rendait à la malade la vue assez nette. Le collyre fut prescrit à la malade et, en l'instillant dans l'œil deux ou trois fois par semaine, elle pouvait voir assez bien pour se conduire. Mais vers la fin du mois d'octobre suivant, la dilatation de la pupille ne se faisait que très incomplètement; de plus, après chaque nouvelle instillation d'atropine, l'œil devenait rouge et injecté, ce qui avait décidé à pratiquer une indectomie. Cette opération fut exécutée le 27 octobre 1878 à la partie inféro-externe, point diamétralement opposé à celui où le cristallin reste encore fixe et adhérent. L'opération a été assez régulière, quoiqu'il soit sorti un peu du corps vitré; la cicatrisation de la plaie s'est faite au bout de quelques jours, et la vue a été rétablie d'une manière tout à fait satisfaisante.

14 mai 1880. La malade revient à la clinique se plaignant d'une légère irritation et d'une fatigue qu'elle éprouve après un travail prolongé, ce qui est dû à une légère conjonctivite. Nous avons pu, à cause de cette circonstance, examiner plus attentivement la malade et constater que le champ pupillaire est très net, un cinquième à peine de son étendue est masqué en haut et en dedans par la cataracte capsulo-lenticulaire rattatinée, branlante, dont le rebord équatorial libre est bien limité et circonscrit. Avec l'ophtalmoscope, on distingue très-nettement la papille optique qui est normale. L'acuité visuelle est normale et, à l'aide des lunettes n° 15 dioptries convexes, la malade peut lire très facilement les caractères n° 1 et 2 de l'échelle typographique.

Cette observation nous démontre qu'une cataracte subluxée peut être laissée sur place sans être enlevée, et qu'une simple iridectomie suffit dans ces cas pour rétablir la vision.

Dr GALEZOWSKI.

(*A suivre.*)

Digitized by Google

GROSSISSEMENT DE LA LOUPE ET DES IMAGES OPHTALMOSCOPIQUES

Par le Dr PARENT, chef de clinique du Dr Galezowski.

Si j'en excepte quelques articles qui ont paru sur ce sujet dans les *Annales d'oculistique* (entre autres celui de M. Giraud-Teulon), on trouve peu d'ouvrages français qui ont traité *in extenso* le grossissement des images ophtalmoscopiques; la plupart de nos traités classiques n'en font pas mention; l'ouvrage récent de M. Sous (*Traité d'optique considérée dans ses rapports avec l'examen de l'œil*) donne le grossissement obtenu par le procédé de l'image renversée, mais oublie de parler de celui que donne l'examen à l'image droite. M. Landolt, cependant (dans le traité qu'il fait en collaboration avec M. de Wecker), vient d'exposer la question en envisageant les différents cas qui peuvent se présenter.

On sait que dans le procédé d'examen à l'image droite, les détails du fond de l'œil nous paraissent très agrandis, parce que l'œil examiné fait alors l'office d'une loupe au foyer de laquelle serait la rétine. La distance focale de cette loupe est égale à la distance du second point nodal g' à la rétine; dans l'œil schématique cette distance est de 15^{mm}.

Quand nous examinons à l'image droite, nous voyons donc à travers une lentille d'un très court foyer; et comme le grossissement d'une loupe est d'autant plus fort que son foyer est plus court, ce grossissement sera considérable.

Mais quel sera-t-il exactement?

Pour cela, voyons quel grossissement on obtient avec une loupe d'un foyer déterminé. Il semblerait au premier abord que rien n'est plus facile que de répondre à cette question; mais si l'on consulte les auteurs, on voit combien peu ils s'accordent entre eux. C'est qu'en effet la chose est très complexe; ce n'est plus un problème purement physique, qui serait alors beaucoup plus facile à résoudre; il s'y ajoute d'autres éléments que le calcul saisit difficilement, je veux parler de l'accommoda-

Digitized by Google

tion qui peut entrer plus ou moins en jeu, puis de la projection des images virtuelles à une distance plus ou moins grande, distance qui échappe aussi à une estimation exacte. Enfin l'œil qui examine avec cette loupe n'est pas un œil schématique ou un œil idéal, comme les physiciens l'admettent pour la commodité de leurs calculs; c'est au contraire un organe qui peut offrir les plus grandes variétés : chez l'un il sera emmétrope, chez un second myope, chez un troisième hypermétrope, chez un quatrième presbyte, enfin la myopie et l'hypermétropie pourront tenir à des causes différentes; ici, elles seront occasionnées par un allongement de l'axe (H et M axile), là elles seront produites par des anomalies de courbure (H et M de courbure), et dans ces différents cas la même loupe donnera un grossissement différent.

Comme autres conditions influençant le grossissement, il faut encore citer la distance à laquelle l'objet est placé par rapport à la loupe (s'il est exactement à son foyer ou en deçà), puis la distance à laquelle on tient la loupe par rapport à l'œil. Voyons comment les auteurs ont répondu sur ces différents points.

Dans son traité (p. 202), M. Sous donne successivement pour le grossissement de la loupe cinq formules empruntées à Martin, Wundt, Panum, Hugo Gerold, Gavarret et Verdet. C'est le cas de dire, comme en thérapeutique, abondance de biens synonyme de pauvreté.

Toutes ces formules donnent comme grossissement le rapport qui existe entre l'objet et l'image de cet objet projetée à la distance de la vision distincte. (C'est cette dernière distance que M. Landolt, imitant en cela Verdet, appelle distance de projection.) On voit de suite combien vont varier les auteurs sur cette distance de projection de l'image virtuelle, qui d'après eux se ferait à peu près à la distance de vision distincte, c'est-à-dire à la distance où l'on a l'habitude de lire et d'écrire. Les uns ont pris le chiffre que Donders donne pour le commencement de la presbytie, c'est-à-dire 8 pouces, d'autres ont pris 10 pouces, d'autres enfin 12; ceux qui ont adopté le système métrique ont pris tantôt 20 cent., tantôt 25 cent., ou

Digitized by Google

bien encore 30 cent., comme l'a fait M. Landolt dans le traité de Wecker et Landolt. Rien donc n'est plus variable que cette distance de projection, et comme le grossissement (d'après cette méthode de le calculer) dépend de sa valeur, il varie avec elle.

Il y a plus, ainsi que Sous nous le dit, page 205 et suivantes de son traité, les auteurs ne se sont pas entendus davantage sur l'influence que pouvaient avoir sur le grossissement :

1° Le changement de distance de l'œil à la lentille, les autres quantités restant constantes;

2° Le changement de distance de l'œil à la lentille quand l'accommodation s'exerce;

3° L'amétropie qui, elle aussi, modifie le grossissement.

Sur l'un de ces points Gavarret dit d'une façon, Verdet d'une autre; puis, quand ces deux auteurs s'accordent sur un second point, Panum n'est pas de leur avis. On a grand'peine à s'y reconnaître au milieu de ces opinions contradictoires.

Je vais essayer, en m'aidant des lectures que j'ai faites sur cette question, de donner un aperçu aussi clair que possible du grossissement de la loupe et des conditions qui le font varier.

Quand on regarde à travers une lentille convexe les caractères d'un livre, qu'on éloigne et qu'on rapproche successivement; l'image virtuelle paraît changer de grandeur et de place, suivant la position qu'occupe la lentille. On peut distinguer trois cas :

1° Si la lentille est à une distance de l'œil inférieure à sa distance focale, l'objet paraît se déplacer comme il se déplace réellement, grossissant quand on le rapproche, et diminuant quand on l'éloigne. Pour bien saisir ce mouvement apparent (qui, dans ce cas, coïncide avec le mouvement réel), il faut tenir la lentille très près de l'œil.

2° Si la lentille est à une distance de l'œil supérieure à sa distance focale, le mouvement apparent est alors contraire au mouvement réel. Ainsi quand l'objet est rapproché de la lentille, il paraît reculer et, en même temps, il se rapetisse; quand il est éloigné, il semble au contraire se rapprocher et il de-

Digitized by Google

vient plus grand. Ce changement de grandeur et ce déplacement apparent en avant seront d'autant mieux perçus qu'on tiendra la lentille plus éloignée de l'œil.

3° Entre les différentes positions, tantôt rapprochées, tantôt éloignées, où l'on observe les faits inverses cités plus haut, il y a une position de la lentille telle que l'image semble rester immobile et conserver la même grandeur, quoiqu'on rapproche et qu'on éloigne successivement l'objet. Sans doute, quand le livre est placé au delà ou trop en deçà du foyer de la lentille, les caractères se troublent, mais, fait digne de remarque, les caractères paraissent se troubler sur place; ils ne semblent ni avancer ni reculer; en outre, quoiqu'ils soient dans ces conditions diffus, on ne les voit pas changer de grandeur. C'est quand le foyer antérieur de la lentille coïncide avec le point nodal de l'œil que ce fait se produit.

Ces trois propositions ne sont pas nouvelles. Hugo Gérold fait déjà mention de la troisième dans son *Ophtalmologische Physik*, 1869.

M. Badal, en 1876, a utilisé cette propriété de la loupe pour construire son optomètre qui donne des images rétiniennes constantes en grandeur. Voici d'ailleurs comment M. Badal a exprimé sous une autre forme cette même proposition :

« Une lentille de distance focale f, étant séparée du centre de réfraction de l'œil (point nodal) par une distance égale à f, un objet, quelle que soit sa position, est vu à travers cette lentille sous un angle visuel invariable, le même que si cet objet occupait la place de la lentille. »

Les propositions suivantes résument ce qui est relatif à l'influence de l'emmétropie et de l'amétropie.

Pour l'œil emmétrope qui n'accommode pas, le grossissement ne varie pas, quelle que soit la distance de l'objet par rapport à l'œil, pourvu que cet objet soit placé dans le plan focal de la lentille.

Pour l'œil emmétrope le grossissement ne variera pas non plus, quelle que soit la distance de l'objet par rapport à la lentille, pourvu que le foyer antérieur de cette lentille coïncide avec le point nodal de l'œil.

Digitized by Google

Pour l'œil amétrope (H ou M) le grossissement sera le même que pour l'œil emmétrope, quand le foyer antérieur de la lentille coïncidera avec le point nodal de l'œil, et que l'objet se trouvera au punctum remotum produit par la lentille et variable suivant la nature et le degré de l'amétropie (condition réalisée dans l'optomètre Badal).

Mais quand cette dernière condition n'est pas réalisée, l'œil amétrope n'obtient plus le même grossissement que l'œil emmétrope. Mais toutes choses égales d'ailleurs le grossissement sera moins considérable pour l'œil myope que pour l'œil hypermétrope.

Quant au moyen de déterminer le grossissement au lieu de le déduire du rapport qui existerait entre l'objet et son image virtuelle projetée à 30 cent., on peut le calculer d'après la méthode de Mauthner, qui a été adoptée par Nagel. Elle consiste à comparer entre elles la grandeur de l'image rétinienne d'un objet vu à 8 pouces et la grandeur de l'image rétinienne de ce même objet vu à travers la loupe. Si dans le second cas l'image rétinienne est quatre fois plus grande, le grossissement de la loupe est de quatre, car comme l'image rétinienne est quatre fois plus grande, on peut reconnaître dans l'objet des détails quatre fois plus petits. On voit que dans cette méthode on ne s'inquiète pas de l'image virtuelle projetée à une plus ou moins grande distance. Cependant ici encore il y a un élément arbitraire et tout de convention. C'est la distance de 8 pouces que Mauthner et Nagel prennent comme point de départ; car c'est toujours à l'image rétinienne de l'objet placé à cette distance qu'ils comparent l'image rétinienne du même objet vu à travers la loupe. La déduction à en tirer, c'est qu'aucune méthode ne peut donner d'une façon absolument exacte le grossissement de la loupe.

J'ai dit plus haut que le grossissement, toutes choses égales d'ailleurs, était plus considérable pour l'hypermétrope que pour le myope. Cela se comprend aisément, puisque voir un objet à travers une loupe c'est le voir sous un angle visuel plus grand. Or le myope pouvant rapprocher les objets plus que l'hypermétrope, les voit déjà sans loupe sous un angle

Digitized by Google

plus grand; l'hypermétrope, au contraire, ayant son punctum proximum plus éloigné les verra sous un angle plus petit; quand ces deux yeux s'armeront d'une loupe, ils pourront avoir le même grossissement absolu, c'est-à-dire avoir alors leurs deux images rétiniennes de même grandeur, mais le grossissement relatif pour chacun d'eux sera très différent; aussi la loupe rendra-t-elle plus de services à l'ypermétrope et surtout à l'hypermétrope presbyte qu'au myope. Les personnes enfin atteintes d'un degré très considérable de myopie pouvant rapprocher les objets très près de leur œil, les verront sous un angle assez grand pour qu'elles puissent se dispenser de la loupe, là où celle-ci sera indispensable pour l'emmétrope et l'hypermétrope. Je suppose, bien entendu, que la myopie n'ait pas fait de ravages du côté de la macula et qu'elle n'ait pas diminué l'acuité visuelle.

Cette variété d'opinions, cette incertitude que nous venons de constater relativement au grossissement de la loupe, nous les retrouvons dans le grossissement des images ophtalmoscopiques obtenues par l'image droite, puisque dans ce dernier procédé l'œil examiné fait office de loupe. Seulement le problème, au lieu de se simplifier, va se compliquer d'un nouvel élément, le verre correcteur que l'observateur emploie, quand l'œil examiné n'est pas emmétrope. Ce verre correcteur déplace le point nodal de l'œil examiné et il faut nécessairement en tenir compte.

J'ai compulsé une grande partie des publications qui ont été faites à ce sujet, tant dans les *Græf's Archiv* et les *Annales d'oculistique*, que dans les traités classiques de Mauthner (Lehrbuch der Ophtalmoscopie, p. 219 et suivantes); de Jœger (der Augenspiegel, 1876, p. 4 et 5), la dernière édition du traité de Schweigger, pages 98-108; l'optique physiologique de Helmholtz, pages 240 et 241 de la traduction; un travail nouvellement paru de Nagel sur cette question. Ces auteurs sont loin de s'entendre sur le grossissement qu'on obtient chez l'emmétrope à l'image droite; Schweigger prétend qu'on exagère le grossissement obtenu et adopte un grossissement de huit fois environ, ce qui avec une papille de

Digitized by Google

1^{mm}, 5 donne une image virtuelle de 12^{mm}; mais la plupart des auteurs donnent comme grossissement 14 environ pour l'emmétrope. C'est le chiffre de Helmholtz, Hugo-Gerold, Ed. de Jœger, Mauthner, etc.

M. Landolt adopte un chiffre plus élevé. Nous trouvons, en effet, page 816 de son traité : « Le grossissement de l'image droite étant de 20 pour l'œil emmétrope, est moindre pour l'œil hypermétrope et plus considérable pour l'œil myope. Puis plus loin, page 827, il résume dans le tableau suivant le grossissement des images ophtalmoscopiques :

	Image renversée. avec + 15 d.	Image droite.	Rapport.
Emmétropie.....	4,4	20	1 : 4,54
Hypermétropie axile ($g' = 80^{mm}$).	5,58	18,4	1 : 3,3
Myopie axile ($g' = 80^{mm}$).....	3,45	30	1 : 9

Dans ce tableau l'H et la M sont de 10 dioptries et $9^{g} = 80^{mm}$ représente la distance entre le punctum remotum et le foyer antérieur de l'œil situé à 20^{mm} du point nodal; on sait que c'est dans le plan de ce foyer antérieur que se placent les verres correcteurs.

Ainsi qu'on le voit par ce tableau, M. Landolt n'hésite pas à admettre un grossissement de 20 pour l'œil emmétrope, et un grossissement de 30 pour un œil myope de 10 dioptries; ce qui revient à dire qu'avec une papille d'un diamètre moyen de $1^{mm},5$, il obtient chez l'emmétrope une image virtuelle de $20 \times 1^{mm},5 = 30^{mm}$, et chez le myope de 10 d. une image de $30 \times 1^{mm},5 = 45^{mm}$. M. Landolt verrait donc une papille d'emmétrope aussi grande qu'une pièce de deux sous (qui a 30^{mm} de diamètre) et la papille d'un myope de 10 d. beaucoup plus grande qu'une pièce de 5 francs (qui a 37^{mm} seulement de diamètre).

Cette comparaison parle d'elle-même et montre ce que les chiffres adoptés par cet auteur ont d'arbitraire et d'excessif; j'ai examiné à l'image droite déjà bien des malades et je n'ai jamais vu la papille d'un emmétrope comme une pièce de dix centimes. En prenant le chiffre donné par les auteurs que j'ai cités plus haut, on obtient $14 \times 1,5 = 21^{mm}$. Ce dernier chiffre

Digitized by Google

se rapproche beaucoup plus de la réalité. La papille aurait dans ce cas une grandeur intermédiaire entre la pièce de 50 centimes et la pièce de 1 franc, ce qui est une grandeur accusée par beaucoup d'observateurs.

Quant à l'influence du verre correcteur de l'amétropie sur le grossissement, on peut la résumer dans les deux propositions suivantes :

1° Quand on peut tenir le verre correcteur juste dans le plan du foyer antérieur de l'œil, c'est-à-dire à 13mm de la cornée, l'hypermétropie et la myopie axile donnent le même grossissement que l'emmétropie. (Ceci tient à ce fait, expliqué et prouvé pour la première fois par Knapp, que dans une amétropie axile corrigée par le verre placé au foyer antérieur de l'œil, le second point nodal du système dioptrique, formé par l'œil et le verre correcteur, se trouve à la même distance de la rétine que dans l'œil emmétrope, et en conséquence les images sont de même grandeur).

2° Quand le verre correcteur se trouve au delà du foyer antérieur de l'œil (ce qui est la règle dans le procédé de l'image droite), le grossissement pour l'hypermétropie est plus petit que pour l'emmétropie, et d'autant plus petit qu'on l'éloigne davantage; pour la myopie, au contraire, il est plus grand et d'autant plus grand qu'on l'éloigne aussi. La règle pratique à en tirer, c'est qu'il faut chez les hypermétropes se rapprocher le plus possible de la cornée, tandis que chez les myopes il y a quelque avantage à s'en éloigner pour en obtenir un grossissement plus considérable; mais, d'un autre côté, en agissant ainsi, chez le myope l'image grandira aux dépens du champ d'observation.

Il est bien entendu qu'ici comme pour la loupe, j'entends par grossissement de l'image ophtalmoscopique le rapport entre l'image que l'œil reçoit d'une papille placée à 8 pouces (distance moyenne de vision distincte) et l'image qu'il reçoit de cette même papille, à travers l'œil observé faisant office de loupe. Quand donc on parle d'un grossissement de 14 fois à l'image droite, ceci veut dire que si une papille placée à 8 pouces fait sur la rétine une image d'une grandeur de 1,

Digitized by Google

cette même papille examinée ensuite à travers l'œil observé comme loupe, fera une image 14 fois plus grande, et conséquemment permettra de voir des détails 14 fois plus petits.

Cette méthode de calculer le grossissement, qui est due à Mauthner, me paraît préférable à celle qu'a adoptée M. Landolt et qui consiste à assigner un diamètre à une image projetée à une distance de 20 ou 30 cent.; nous avons vu en outre qu'en adoptant comme distance de projection 30 cent., cet auteur était arrivé à des chiffres beaucoup trop élevés.

Je terminerai en faisant remarquer qu'il se passe dans l'examen à l'image droite la même chose qu'avec la loupe, c'est-à-dire que toutes choses égales d'ailleurs, l'observateur myope obtient un grossissement plus petit et l'hypermétrope un grossissement plus grand que l'emmétrope.

Je ne dirai rien du grossissement obtenu par l'image renversée; ici la question est beaucoup plus facile à résoudre théoriquement et pratiquement, et ne peut donner lieu à la même diversité d'opinions; le calcul en est très simple et on peut en vérifier les résultats au moyen d'un micromètre placé dans un ophtalmoscope fixe, qui sert alors à mesurer directement les images renversées. J'ajouterai seulement qu'il est bon de se rapprocher le plus possible de l'image renversée pour la voir sous un angle plus grand, en mettant un verre convexe assez fort derrière le miroir; on arrive ainsi à augmenter le grossissement. Ce procédé avantageux, recommandé depuis longtemps par Coccius et autres est souvent négligé. On peut commencer par une lentille de 2 dioptries et augmenter peu à peu la force de la lentille; cela rendra surtout service aux hypermétropes et aux presbytes qui ne pouvant plus accommoder pour un point rapproché, sont forcés d'examiner l'image renversée d'assez loin (d'où angle visuel petit et grande déperdition de lumière); il va sans dire les myopes d'un certain degré ne retireront aucun avantage de ce procédé.

Dr PARENT.

Digitized by Google

KÉRATOSCOPIE

A monsieur le professeur Cuignet.

Cher maître,

Je viens de prendre connaissance de la réponse que vous avez bien voulu faire à mon article sur la kératoscopie. L'honneur que vous me faites me prouve que vous continuez à vous intéresser à cette question ; sentiment bien naturel, d'ailleurs, puisque vous êtes l'auteur de ce procédé d'examen.

Mais comme nous différons encore sur l'interprétation de ces phénomènes et sur leur véritable explication, je crois utile de vous soumettre à nouveau mes vues, et je me hasarde, en même temps, à critiquer quelques-unes de vos assertions qui me paraissent en contradiction avec ce que j'ai observé.

Je ne vous suivrai point pas à pas dans votre article, ceci m'entraînerait trop loin, et il faut savoir se borner dans une réponse. Je me contenterai d'y relever les points importants où nous différons.

1° Vous vous refusez à admettre la théorie de ces faits qu'a proposée M. Landolt et que moi, après lui, j'ai développée et complétée.

2° Les jeux d'ombre et d'éclat observés dans les anomalies de réfraction (et que je considère comme produits par le cercle d'illumination rétinien et l'ombre qui l'entoure), vous persistez à les dire kératiques. Voici en effet comme vous vous exprimez page 328 :

« Le fond de l'œil n'a rien à faire ici. Les éclats et les om-
« bres dépendent d'états propres de la cornée et sont en
« rapport avec des degrés différents de courbure de cette
« membrane. »

3° Il y a plus. Les faits eux-mêmes, nous semblons ne pas les voir de la même façon ; en tout cas nos descriptions ne se ressemblent guère et vous vous étonnez fort de la mienne.

En effet, page 320 de votre réponse, vous citez un passage

Digitized by Google

de mon travail ainsi conçu : « Quand l'ombre suit le mouvement du miroir ou plutôt le mouvement du disque de lumière projetée sur l'œil, on a affaire à une myopie certaine », et vous faites suivre cette citation des réflexions suivantes :

« Voilà qui m'étonne et même me renverse, ou plutôt ren-
« verse tout ce que j'ai vu analysé et décrit, tout ce qu'a
« constaté et décrit après moi notre confrère Mengin, tout ce
« que j'ai montré et enseigné aux élèves depuis bien des an-
« nées en obtenant leur assentiment visuel et mental à chaque
« description. Mais vous dites exactement le contraire de ce
« que vous pourrez constater dix fois, cent fois vous-
« même, etc. » Je vois par cette critique que vous n'avez pas bien interprété la figure de mon travail et le texte qui l'accompagnait. Je reviens donc sur cette explication afin d'être mieux compris. Oui, je le répète, et cela est hors de toute contestation : quand l'ombre suit le mouvement du miroir ou, ce qui revient au même, quand l'ombre suit le disque de lumière projetée, on peut dire *myopie certaine*.

Je ne reviendrai pas ici sur la marche des rayons qui explique nettement ce phénomène, et qu'on retrouvera tout au long dans mon précédent article ; il me suffira d'analyser seulement les phénomènes apparents sans donner une seconde fois leur raison optique.

Quand on examine par ce procédé un œil myope voici ce qu'on observe. Si l'on projette la lumière un peu obliquement et de façon à ce que la pupille de l'œil observé ne soit pas juste au centre du disque *mn* de lumière projetée, on voit (et on rapporte au champ pupillaire ce qui est dû à une illusion d'optique bien connue) une partie éclatante et une partie ombrée, et ainsi que M. Mengin, votre élève et notre ami commun, le dit après vous : « La portion éclatante est toujours placée du côté de la plus grande surface du disque lumineux. » (*Recueil d'opht.*, 1878, p. 129.)

Ceci est parfaitement exact et c'est un point sur lequel il ne peut y avoir de désaccord entre nous ; mais ce que M. Mengin ni vous n'avez dit, c'est la marche de l'éclat (ou ce qui re-

Digitized by Google

vient au même la marche de l'ombre placée à côté) par rapport à la marche du disque de lumière projetée. Voici à ce sujet ce que j'ai observé depuis bien longtemps, voici ce que tout le monde voit à la clinique de M. Galezowski et ce que vous verrez vous-même si vous voulez bien faire l'expérience ainsi que la figure ci-contre l'indique. Soit P la pupille d'un œil myope et *mn* le disque de lumière projetée de façon à ce que la plus grande surface du disque lumineux soit située à droite ; dans ces conditions l'ombre apparaîtra du côté de la

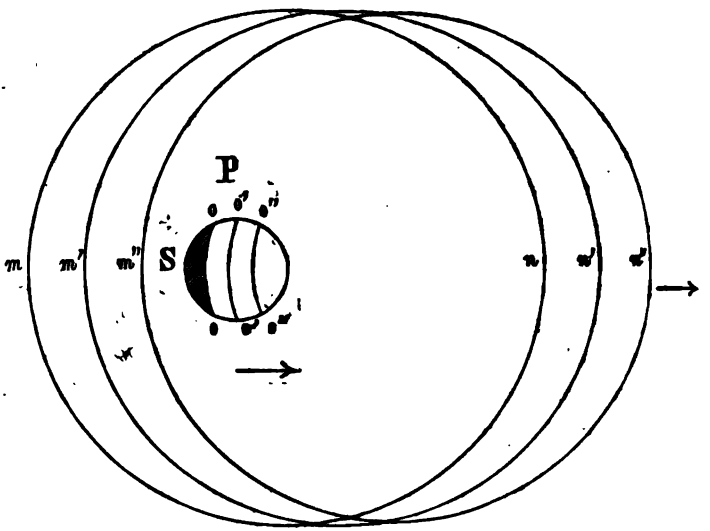

plus petite surface de ce disque, vous l'avez dit bien avant M. Mengin et bien avant moi-même, et c'est parfaitement juste. Mais si maintenant vous déplacez de plus en plus vers la droite le disque lumineux de façon à lui faire occuper successivement les positions *m'n'* et *m''n''*, comment va se comporter l'ombre? Elle va croître aux dépens de la partie éclatante et elle va s'étendre jusqu'à 0'0' quand le miroir sera en *m'n'*, puis jusqu'à 0''0'' quand le miroir sera en *m''n''*, ce qui revient à dire *que l'ombre suit le disque de lumière projetée*, ou bien encore le mouvement du miroir. Plus vous ferez pi-

Digitized by Google

voter votre miroir de gauche à droite, plus vous verrez l'*ombre empiéter sur la partie éclatante* et marcher aussi de gauche à droite. Reportez-vous d'ailleurs à la marche des rayons que j'ai donnée dans mon premier article et vous verrez qu'il est impossible qu'il en soit autrement. Voilà pour la myopie moyenne et forte, c'est-à-dire pour tous les cas où nous aurons l'image réelle et renversée du fond de l'œil et en conséquence l'image réelle et renversée du cercle d'illumination rétinien et de l'ombre qui l'entoure.

Chaque fois au contraire que nous verrons le fond de l'œil en image droite et virtuelle (condition réalisée dans l'H., l'E., et la myopie légère, quand l'observateur est placé entre cet œil myope faible et son *punctum remotum*) nous verrons le cercle d'illumination rétinien et l'ombre qui le limite marcher comme il marche en réalité au fond de l'œil, c'est-à-dire en sens inverse du disque de lumière projetée, ou ce qui revient au même, marcher en sens inverse du miroir.

Il est bien entendu que dans toutes ces expériences il faut procéder par *mouvements lents de latéralité*, qui, quoi que vous puissiez dire, sont beaucoup plus commodes à faire et donnent des résultats plus faciles à constater que les mouvements de circumduction ou de giration. Ces derniers sans doute ont leur valeur, je dirai même une utilité incontestable, surtout dans les cas d'astigmatisme; mais les aspects qu'ils déterminent sont d'une analyse plus délicate et demandent déjà une certaine habitude pour être convenablement interprétés, tandis qu'avec les mouvements de latéralité, la première personne venue saisit de suite ces jeux d'ombre et de lumière inverses qui se produisent chez l'H. et chez le M.

Je crois donc que l'explication des phénomènes appelés par vous kératoscopiques (du moins ceux qui sont dus à des anomalies de réfraction) n'est plus à chercher ainsi que vous le pensez, elle a été donnée par M. Landolt et peut-être ai-je eu le mérite de m'en faire le défenseur, et de la compléter.

Aussi suis-je étonné de vous voir, malgré une solution si simple et si logique des faits, persister à maintenir que la cornée (pour employer vos propres expressions) est *vraiment*

Digitized by Google

le théâtre de ces jeux d'ombre et de lumière et que c'est sur elle qu'ils s'inscrivent. La cornée n'est pas un écran capable de recueillir des images, mais c'est une membrane transparente comme le cristal de roche le plus pur, et il ne s'inscrit sur elle que ce qui y est déjà.

Dans tous ces phénomènes qualifiés par vous de kératoscopiques, je crois que vous avez mêlé des faits qui appartiennent à deux catégories distinctes, n'ayant rien de commun entre elles et voici, je pense, la vérité là-dessus.

La cornée à la suite d'affections diverses (phlyctènes, abcès, ulcérations, traumatismes, etc.), présente non seulement des inégalités de surface, mais aussi des défauts de transparence. Quand on projette de la lumière sur une cornée semblable, on la voit offrir des ombres et des éclats, variant avec chaque cas et toujours très irréguliers. Toute personne qui a examiné avec le miroir seul une cornée couverte de taies ou d'un leucome diffus a vu ces jeux irréguliers d'ombre et d'éclat. Leur explication est très simple. Partout où la cornée est normale, elle laisse passer la plus grande partie de la lumière et elle *réfléchit régulièrement* l'autre partie suivant les lois des miroirs convexes; quand au contraire sa surface est irrégulière et qu'en même temps elle présente des points plus ou moins opaques, elle donne lieu au niveau de ces points à une *réflexion diffuse* et, partout où sa transparence est plus ou moins perdue, *elle arrête en totalité ou en partie* les rayons qui reviennent du fond de l'œil, absolument comme les opacités commençantes du cristallin arrêtent plus ou moins ces mêmes rayons émergents.

Les ombres qu'on obtient dans ce cas sont réellement produites par les irrégularités et les défauts de transparence de la cornée. Elles *s'inscrivent* sur la cornée, parce qu'elles sont dues à des opacités de cette membrane, et vous pouvez dire d'elles qu'elles constituent des phénomènes ou des aspects kératiques, et c'est bien en effet de la *kératoscopie* que vous faites dans ce cas. On retrouve encore ces ombres *purement cornéennes* dans le kératocone qui est si souvent accompagné d'une opacité à son sommet. Mais outre cette première ombre du kératocone

Digitized by Google

qui est produite par un défaut de transparence, il y en a d'autres qui sont dues à ce que la réfraction est tout à fait différente pour les rayons qui passent par le sommet du cône et pour ceux qui passent par la périphérie. Les premiers rayons traversent un milieu dioptrique myope, tant à cause de l'augmention de l'âge de l'œil qu'à cause de la plus grande courbure de la cornée ; au contraire les autres rayons (les périphériques) traversent un milieu dioptrique moins réfringent, qui souvent même est hypermétrope, parce que, mesuré à cet endroit l'axe de l'œil est moins long ; en outre il est prouvé par les mensurations ophtalmométriques que les divers rayons de courbure de *la base* d'un kératocone sont généralement plus grands que celui de la cornée normale. D'ailleurs vous connaissez mieux que moi l'expérience de la bougie qu'on promène tout autour d'une cornée conique. On voit l'image s'allonger et grandir à mesure qu'on se rapproche de la base ; la katoptrique la plus élémentaire explique tous ces faits. Nous nous trouvons donc ici en présence d'une cornée qui peut être myope à son sommet, hypermétrope à sa base, d'où production d'ombres de deux sortes, et je dirai volontiers contradictoires. Mais ces ombres n'ont rien de commun avec l'ombre *vraiment cornéenne* produite par l'opacité qui se trouve au sommet du kératocone.

On obtiendra encore ces ombres vraiment cornéennes dans toutes les affections oculaires, non seulement dans celles qui s'accompagnent d'altération de la cornée, mais même dans celles où il n'y a qu'un simple trouble de l'épithélium. C'est ainsi que dans la paralysie de l'orbiculaire au début on ne voit pas soit à l'œil nu, soit à l'éclairage latéral, la moindre trace d'altération, et cependant, en pratiquant la kératoscopie telle que vous l'avez indiquée, on constate de suite des jeux d'ombre et de lumière tout à fait irréguliers, qui prouvent que l'épithélium cornéen a déjà souffert. Je le répète, ces ombres sont dues à la réflexion diffuse, occasionnée par des cellules ou un tissu qui ne sont plus d'une transparence parfaite et qui en outre, ainsi que le fait une opacité du cristallin, arrêtent sur leur passage les rayons émergents du fond de l'œil.

Digitized by Google

Mais quand la cornée est normale, comment voulez-vous qu'elle donne lieu à une ombre, elle qui est une membrane d'une diaphanéité parfaite? La surface antérieure du cristallin qui est aussi un miroir convexe sur lequel vous projetez des rayons devrait également vous donner un jeu d'ombre et de lumière, si votre théorie était vraie. Dans l'explication que vous donnez, vous dites que l'ombre est probablement due à ce que l'axe du cône de lumière projetée ne coïncide pas avec l'axe de la cornée; il en résulterait que celle-ci serait inégalement éclairée; d'après vous la partie qui recevrait les rayons plus ou moins directs serait éclatante, tandis que celle qui les reçoit sous une obliquité plus ou moins grande serait sombre.

Cette explication est contredite aussi bien par la physique que par la physiologie. La cornée ne présente pas comme les prismes la particularité de l'angle limite et de la réflexion totale, et vous ne pouvez admettre que des rayons, tombant sur elle sous une incidence de 15 à 20 degrés, ne pénètrent pas dans l'œil ou n'y pénètrent qu'en très petite quantité (d'où, selon vous, production d'une ombre relative); s'il en était ainsi notre rétine ne recevrait plus de rayons d'objets placés obliquement par rapport à notre direction de regard, autrement dit, nous n'aurions plus de champ visuel.

Je crois donc être dans le vrai en divisant les phénomènes que vous avez décrits, sous le nom commun de kératoscopiques, en deux catégories bien distinctes : la première comprend les phénomènes dus à des défauts de transparence de la cornée (taies, leucomes, altération de l'épithélium, etc.) et les ombres qu'on observe dans ce cas, au milieu du fond rouge général de l'œil, sont bien réellement des ombres cornéennes dont étude constitue la kératoscopie. D'autres avant vous en avaient déjà parlé, mais il vous revient le grand mérite d'avoir bien observé ces aspects cornéens, de les avoir minutieusement analysés, et enfin classés suivant un ordre méthodique, si bien que vous en avez fait un véritable procédé d'examen.

La deuxième catégorie comprend des phénomènes bien différents et n'ayant aucun rapport avec les premiers; ce sont

Digitized by Google

ceux qu'on observe dans les anomalies de réfraction (H., M. et Astig.) alors qu'il n'y a pas la moindre altération sur la cornée et que cette membrane est d'une transparence parfaite.

Vous prétendez cependant que les jeux d'ombre et de lumière sont dus ici aussi à des états particuliers de la cornée qui serait de courbure moyenne chez l'emmétrope, plus plate chez l'hypermétrope, plus conique chez le myope et enfin (ce qui est exact) irrégulière chez l'astigmate. Ici encore (d'après vous et pour employer vos propres expressions) non seulement la cornée est le théâtre de ces phénomènes, et c'est sur elle qu'ils s'inscrivent, mais encore elle en est la *cause directe;* je m'estimerai heureux si je parviens à faire prévaloir ce que je crois être la vérité sur ce point.

1° Voici un œil qui regardant une échelle placée à 5 mètres de distance ne voit pas mieux avec 0 50 négatif et voit plus mal avec 0 50 positif; c'est donc bien un œil emmétrope. Devant cet œil je mets successivement 2 d. positif et 2 d. négatif (autrement dit je le rends myope d'abord et hypermétrope ensuite), je lui fais regarder avec l'autre œil qui est libre, la muraille placée à 5 mètres de distance pour qu'il n'accommode pas, et je l'examine par le procédé dit kératoscopique avec un miroir concave de 20 centimètres de foyer. (Ce dernier détail est important, car ainsi que je l'ai démontré, le jeu d'ombre et de lumière est absolument *inverse*, selon que l'on emploie un miroir plan ou un miroir concave.)

Le verre convexe l'a rendu myope de 2 d. et j'ai maintenant l'image réelle et renversée de la rétine à 50 centimètres en avant du foyer antérieur de l'œil et, ainsi que je l'ai établi plus haut l'ombre marche dans le même sens que le disque de lumière projetée. Avec le verre concave je le rends hypermétrope de 2 dioptries, et l'ombre marche alors en sens inverse du disque de lumière projetée auquel j'imprime un mouvement lent de latéralité.

Dans cette double expérience je n'ai modifié en rien la forme de la cornée, j'ai projeté la lumière sur elle dans les deux cas sous une obliquité semblable et cependant l'ombre a marché dans un sens, puis dans l'autre, selon que j'em-

Digitized by Google

ployais le verre convexe ou le verre concave. La position de l'ombre par rapport au disque de lumière projetée ne dépend donc nullement de la cornée, mais bien de l'état de réfraction de l'œil ; dans le premier cas avec le verre convexe, j'ai éloigné le point nodal de la rétine et j'ai rendu l'œil myope ; dans le second cas avec le verre concave, j'ai rapproché le point nodal de la rétine et j'ai rendu l'œil hypermétrope.

Pour moi il n'y a aucun doute à cet égard : c'est bien l'état de réfraction de l'œil, considéré d'une façon générale, qui produit ce jeu d'ombre et de lumière, absolument inverse suivant que l'œil est hypermétrope ou myope, et il est indifférent pour le phénomène que la cornée du myope soit plus plate ou bien plus conique que celle de l'emmétrope. Vous n'avez pas été convaincu par le travail de Donders que je vous ai cité et qui prouve que la cornée du myope, contrairement à ce qu'on croyait autrefois, est plus plate que celle de l'emmétrope, autrement dit que son rayon de courbure est plus grand. Du moment que vous mettez en doute la grande autorité de Donders en ces matières, je trouve inutile de vous citer les résultats ophtalmométriques d'autres observateurs aussi consciencieux mais moins illustres, (entre autres ceux de Knapp, Mauthner, Woinow et Reuss) ; d'ailleurs je puis me passer de cet ordre de preuves et recourir à d'autres qui, étant plus simples, en seront plus frappantes.

Voici un œil hypermétrope de deux dioptries, je suppose. Quand je l'examine à l'image droite, moi qui suis emmétrope, je vois nettement le fond de l'œil et le double contour des petits vaisseaux avec deux dioptries convexe ; si j'examine avec le miroir seul en me tenant à une certaine distance les vaisseaux se déplacent dans le même sens que moi ; en même temps ils sont nets, plutôt petits que gros et leur déplacement latéral n'est pas très considérable, absolument comme cela se passe avec la loupe quand l'objet est en deçà de son foyer ; en outre avec votre procédé de kératoscopie je vois l'ombre marcher en sens inverse du disque de lumière projetée ; enfin quand cet œil regarde l'échelle placée à 5 mètres il voit mieux avec deux dioptries convexe que sans verre. C'est donc bien

Digitized by Google

certainement un œil hypermétrope pour moi, pour vous, pour tout le monde.

Eh bien, cet œil qui à la kératoscopie vous a donné nettement le jeu d'ombre et l'éclat de l'hypermétropie, faites-le fixer maintenant le bout d'un crayon placé à 25cc, ou, plus simplement encore, dites à cet hypermétrope de regarder le bout de son index placé à 25cc, vous verrez alors le jeu d'ombre et de lumière absolument inverse, c'est-à-dire celui de la myopie; et cependant l'incidence des rayons lumineux est restée la même, la cornée est restée la même. Ce fait qui est en contradiction complète avec votre théorie s'explique au contraire très aisément avec celle que j'ai adoptée. En faisant un effort d'accommodation cet œil hypermétrope s'est rendu myope et nous avons maintenant l'image réelle et renversée de sa rétine à 25cc en avant du point nodal, et, ainsi que la théorie l'indique, l'ombre doit marcher alors dans le même sens que le disque de lumière projetée. Si vous n'admettez pas cette théorie si simple, si en conformité avec les faits, vous serez obligé, pour sauver votre explication, de faire jouer un rôle à la cornée dans l'accommodation, vous serez forcé de dire que la cornée plate (d'après vous) de l'hypermétrope devient plus conique dans l'acte accommodatif et vous allez vous heurter aux expériences si concluantes, je dirai même irréfutables de Cramer et de Helmholtz sur l'accommodation. Mais il y a plus, je puis vous prouver que le même œil, sans que l'accommodation intervienne, peut vous donner dans certains cas tantôt le jeu d'ombre et de lumière de la myopie, tantôt au contraire le jeu d'ombre et de lumière de l'hypermétropie.

Voici un œil myope atteint de décollement de rétine limité à la partie inférieure. Quand je fais regarder le malade un peu en haut, j'aperçois le fond rouge de l'œil et rien du décollement; dans ces conditions, j'ai affaire à un œil franchement myope, et l'ombre marche dans le même sens que le disque de lumière projetée; quand au contraire le malade dirige son regard en bas, la rétine décollée occupe le champ pupillaire et mon réflecteur n'éclaire plus qu'elle; dans ces

Digitized by Google

conditions, j'ai affaire à une forte hypermétropie et l'ombre marche en sens inverse du disque de lumière projetée. Vous voyez donc bien par cette nouvelle expérience que le jeu d'ombre et de lumière ne dépend pas essentiellement de la forme de la cornée, mais bien de l'état de réfraction de l'œil; car ici c'est la même cornée dans les deux cas, c'est aussi la même rétine avec cette différence que quand je fais regarder en haut, la partie de la rétine restée adhérente à la choroïde est au delà du foyer du système dioptrique de l'œil (d'où ombre et éclat de la myopie), tandis que quand je fais regarder le malade en bas, la partie décollée de la rétine est en deçà du foyer de ce même système dioptrique (d'où ombre et éclat de l'hypermétropie).

Il me serait facile de fournir d'autres preuves, mais j'espère que les trois que je viens de donner suffiront.

Pour démontrer que la cornée est bien la cause et le lieu de ces phénomènes vous la comprimez latéralement, vous produisez un astigmatisme artificiel, qui donne naturellement un jeu d'ombre et de lumière en rapport avec cette anomalie de réfraction et vous considérez cette expérience comme convaincante.

Mais vous auriez pu, sans toucher à la cornée, sans modifier en quoi que ce soit sa courbure, vous contenter de mettre devant elle un verre cylindrique, et vous auriez eu absolument le même résultat.

En faisant l'expérience comme je vous l'indique, ce n'est pas la cornée que vous auriez rendue astigmate, mais bien l'œil tout entier, système dioptrique complexe composé de plusieurs surfaces refringentes et de plusieurs milieux, et de cette façon vous n'auriez pas été tenté de rapporter à la cornée ce qui lui est étranger.

Avec des verres cylindriques placés devant un œil emmétrope vous pourrez d'ailleurs reproduire à volonté tous les aspects kératoscopiques que vous avez décrits comme caractéristiques des différentes variétés d'astigmatisme (astig. myopique, astig. hyperm. et astig. mixte).

Vous paraissez croire en outre que l'astigmatisme est dû

Digitized by Google

exclusivement à la cornée. Je vous rappellerai à ce sujet la célèbre expérience par laquelle Young reconnut et détermina son astigmatisme qui était purement cristallinien. Sans doute la cornée est en général le principal facteur dans l'astigmatisme, mais c'est une règle qui souffre des exceptions. Le cristallin d'ailleurs (et cela est surabondamment démontré) est lui-même toujours astigmate, et il y a longtemps que Donders a publié ses premières recherches sur l'astigmatisme du cristallin. Depuis, d'autres observateurs sont parvenus à le mesurer plus exactement.

Enfin je vous rappellerai, une seconde fois, que le miroir plan vous donnera des jeux d'ombre de lumière absolument inverses de ceux que vous avez obtenus avec le miroir concave de 20 à 25^{cc} de foyer; la théorie indique d'ailleurs qu'il doit en être ainsi. Par exemple voici un hypermétrope qui avec le miroir concave vous donne l'ombre marchant en sens inverse du disque de lumière projetée; avec le miroir plan l'ombre marchera au contraire dans le même sens et si vous n'étiez prévenu vous croiriez avoir affaire à un myope.

En outre votre miroir concave ne vous donnera les jeux d'ombres et d'éclat, que vous avez décrits comme caractéristiques de la myopie et de l'hypermétropie, qu'autant que vous tiendrez votre miroir à une distance de l'œil supérieure à sa distance focale. C'est encore un fait qu'indique la théorie et que j'ai montré bien des fois à la clinique de M. Galezowski. Si vous vous tenez à une distance de l'œil inférieure à la distance focale, le miroir concave vous donnera des phénomènes inverses, identiques à ceux fournis par le miroir plan.

Je m'arrête et je conclus :

Les jeux d'ombre et de lumière décrits par vous sous le nom de kératoscopiques se divisent en deux catégories tout à fait distinctes :

La première comprend les ombres véritablement cornéennes et dues à des défauts de transparence de cette membrane. Pour ce premier ordre de faits on peut conserver le nom de kératoscopie;

La deuxième comprend les jeux d'ombre et de lumière qui

Digitized by Google

se produisent sur la rétine et qui sont dus au cercle d'illumination rétinien et à l'ombre qui l'entoure. Comme nous ne voyons la rétine qne de deux façons soit en image droite et virtuelle, soit en l'image réelle et renversée on comprend qu'il n'y a que deux jeux d'ombre possibles. Quand l'ombre marche dans le même sans que le disque de lumière projetée, on peut dire myopie certaine.

Quand au contraire l'ombre marche en sens inverse, c'est que l'on a affaire à une image droite et virtuelle du fond de l'œil (condition réalisée dans l'H. l'E et la myopie légère). J'ai indiqué dans mon précédent article comment on pouvait facilement différencier ces trois cas l'un de l'autre.

Le jeu d'ombre et de lumière assigné par vous à l'emmétropie appartient en réalité à la myopie faible examinée dans de mauvaises conditions, car on sait que dans les cas de myopie faible, il est impossible (à moins qu'on ne soit hypermétrope), de voir nettement le fond de l'œil en image droite, et il est impossible de le voir en image renversée, parce que le punctum remotum de l'œil observé se trouve derrière la tête de l'observateur.

Quant à la question de priorité, j'ai fait des recherches à ce sujet et voici ce que j'ai trouvé ; je ne cite, bien entendu, que ce qui est antérieur à vos premières publications :

Dans un article paru il y a 21 ans dans les *Ophthalmic Hospital Reports*, Bowman s'exprimait ainsi, relativement au diagnostic du kératocone : « Soon after the immortal invention of Helmholtz I found the ophthalmoscope very useful in detecting slight degrees of conical cornea. For this purpose the concav miror only is to be used witout a convex lens. On turning the mirror so as to throw ligt at different angles, *the side of the cone opposite to the light is darkened.* » On voit que Bowman avait parfaitement observé. — Il dit encore : « Professor Donders told me last year (1858) that he lad himself observed it. It was a very useful one in discriminating the cause of slight defects of vision, somewhat ressembling myopia and hitherto deemed anomalous. » (Contribution to the general history of conical

Digitized by Google

cornea drawn from my own observations; in *Opht. Hospital Reports* 1859-1860, p. 157 et 158.)

Dans le traité de Donders (anomalies de réfraction et d'accommodation, édition anglaise, page 490) j'ai trouvé une note relative au diagnostic de l'astigmatisme au moyen de ces jeux d'ombre et de lumière; l'ayant déjà donnée dans mon premier article, je ne la transcrirai pas de nouveau ici, mais je ferai remarquer que cette petite note n'était pas restée inaperçue de Nagel, qui, dans son traité sur les anomalies de la réfaction et de l'accomodation, édition 1864, p. 127, en donne la traduction suivante : « Bowman giebt noch folgende einfache Methode an, vermittelst des Augenspiegels, den Astigmatismus der Cornea und die Richtung des Hauptmeridiane zu erkennen. Bei weiter Pupille sehe man in der Richtung der Sehnervenpapille ins Auge. Der Spiegel ist in zwei Fuss abstand zu halten und seine Neigung schnell zu wechseln so dass das licht unter kleinen Winckeln mit dem loth und nach einander von verschiedenen Seiten und in verschieden meridianen einfalle. Das pupillargebiet zeigt dann in einigen, meridianen mehr als in andern eine art von linearem schatten. » A propos des ectasies qu'offrent souvent les colobomes de la choroïde et des différences de profondeur et conséquemment de réfraction que l'œil présente dans ce cas, Mauthner dit :

« Von dem Bestehen der Ectasien Kam man sich überzeugen durch den *Weehsel von licht und schatten*, welchen die Höhen und Tiefen bei verschiedenen Haltungen des Spiegels darbieten. » (*Lehrbuch der Ophthalmoscopie*, p. 414, édition 1868.)

Voilà les seuls passages importants que j'ai pu recueillir. Ils prouvent jusqu'à l'évidence qu'aucun de ces auteurs n'a songé à faire de ces jeux d'ombre et de lumière un véritable procédé d'examen. Ceci est tellement vrai, qu'en Angleterre même, les premiers pas que Bowman avait faits dans cette voie sont restés complètement inaperçus, si bien qu'il y a quelques jours j'ai reçu une lettre de M. le docteur Litton Forbes, qui est à Moorfield Hospital, dans laquelle il me demandait la liste de vos publications sur la kératoscopie, ajoutant que ce sujet était complètement inconnu en Angleterre.

Digitized by Google

Nagel lui-même qui a inséré dans son livre la note de Bowman reproduite par Donders ignorait si complètement la kératoscopie, que faisant le compte rendu de vos publications dans le Sahresbericht, il dit formellement : « J'ai essayé à plusieurs reprises de reproduire les phénomènes décrits par M. Cuignet, et je n'y suis pas arrivé. »

Le professeur Schmidt qui, dans le 4e volume du Sahresbericht, analyse vos publications sur la kératoscopie, s'exprime ainsi page 256 « Es dürfte sier wohl die grösse des Spiegelloches und die Brennweite desselben in Betracht Kommen. Jedenfalls habe ich mich bis jetzt von dem erwähnten Unterschiede für die verschiedenen Refractions zuständne nicht überzengen Können. »

On voit par ce paysage que Schmidt n'a rien compris à la kératoscopie.

De même dans les *Annales d'oculistes* (1874, t. LXXIII, p. 67 et 68), le docteur Coppez, parlant de l'éclairage direct que vous proposiez alors pour examiner la cornée au moyen de mouvements de circumduction, s'exprime ainsi :

« L'examen par ce procédé serait aux yeux de l'auteur bien plus fructueux que celui par l'éclairage latéral ; et il engage beaucoup ses confrères à l'appliquer. Nous serons de bonne foi : nous l'avons pratiqué souvent, sans en pouvoir tirer parti et nous souhaitons à d'autres confrères plus de patience et surtout plus de chance. »

On voit par cette citation que M. Coppez n'a pas été plus heureux que le professeur Schmidt.

A Paris même, avant l'arrivée de votre élève M. Mengin, personne ne pratiquait la kératoscopie, je dirai plus, personne ne la connaissait.

Ainsi après avoir examiné la littérature ophtalmologique anglaise, allemande, belge et française, nous arrivons au point de vue historique et, pour trancher la question de priorité, à la conclusion suivante : La kératoscopie était inconnue avant vos publications, si inconnue même qu'après l'apparition de celles-ci la plupart des critiques étrangers ne la comprirent pas dans la description que vous

Digitized by Google

en donniez; enfin en Angleterre même les quelques faits déjà observés par Bowmann étaient tombés dans un oubli profond.

Il n'y a donc aucun doute pour moi à cet égard et je me plais à le reconnaître : oui, la kératoscopie sous sa double face (ombres cornéennes proprement dites et ombres rétiniennes) est vraiment votre œuvre et celui-là sera injuste envers vous qui vous en contestera la priorité ou bien qui déniera à ce procédé d'examen la valeur qu'il a réellement, soit pour reconnaître les défauts de transparence et les inégalités de la cornée (kératoscopie proprement dite), soit pour déterminer approximativement l'état de réfraction (rétinoscopie ou réfractoscopie).

J'ai l'espoir que vous jugerez satisfaisante la théorie que je vous soumets pour la seconde fois, et je désire vivement que votre procédé d'examen, si rapide dans son emploi et si certain dans ses résultats, prenne bientôt dans l'ophtalmologie la place qu'il mérite.

Je vous prie, cher maître, d'agréer l'expression de mon respect et de ma haute considération.

Dr Parent

Chef de clinique du Dr Galezowski.

AMBLYOPIE PROGRESSIVE DE NATURE GLAUCOMATEUSE

DIFFICULTÉ DU DIAGNOSTIC

Par le docteur Baudon (de Nice).

Mme C..., 46 ans, en voyage à Nice, se présente à moi avec un affaiblissement considérable de la vue à droite — l'œil gauche est perdu depuis longtemps.

Voici l'histoire de cette malade:

Il y a douze ans, elle fut opérée de son bon œil, le droit, pour un glaucome, et c'est cet œil qui actuellement va chaque jour en s'affaiblissant.

La vision de l'œil gauche a disparu progressivement il y a huit ans, sans doute à la suite d'un glaucome, comme son congénère.

Cet œil gauche perçoit cependant la lumière, mais il est doulou-

Digitized by Google

reux, congestionné, ramolli; la chambre antérieure est presque nulle, synéchies postérieures, cataracte; la pupille ne se dilate pas.

L'œil droit est dur, son acuité primitivement de $\frac{1}{5}$ diminue chaque jour, si bien que la malade ne voit plus distinctement les doigts qu'on lui présente, l'humeur vitrée est trouble, l'œil difficilement éclairé. — Pas d'excavation de la papille.

Les signes classiques du glaucome sont peu prononcés, mais il y a sensation de flammes de traînées lumineuses très fatigantes.

La malade est franchement hystérique et présente à un haut degré tous les attributs de cette affection.

Les dents sont très mauvaises, cariées, branlantes.

Dans ces conditions, le diagnostic, la cause de l'amblyopie était difficile à établir, car elle pouvait être attribuée :

1° à une ophthalmie sympathique, possible à cause de la présence d'un œil atrophié et douloureux;

2° à une récidive du glaucome;

3° à une amblyopie hystérique;

4° à une amblyopie réflexe, bien justifiée par une dentition très défectueuse.

Je m'arrêtai surtout à une ophthalmie sympathique ou à une récidive de glaucome, et je résolus de remédier à l'ophthalmie sympathique, non pas par l'énucléation qui ne me paraissait pas suffisamment justifiée, mais par une large iridectomie — je pensai qu'en détruisant les synéchies, je pouvais faire cesser les tiraillements du cercle ciliaire, cause du mal. — L'opération fut faite le 3 janvier 1880, et je fis en même temps l'extraction du cristallin cataracté.

Cette opération parut arrêter le mal pendant quelques semaines, mais peu à peu l'œil s'atrophia, la nouvelle pupille se referma et l'amblyopie recommença en augmentant très rapidement.

Sur le conseil de M. Galezowski, je pratiquai alors l'iridectomie le 15 mars.

L'iridectomie ayant été déjà faite il y a douze ans, je fis l'incision à côté, de façon à n'avoir qu'une seule pupille, qui après l'opération occupe à peu près le tiers de la surface irienne.

La malade soumise au chloroforme fit au moment de l'incision de la cornée de nombreux efforts et avant que l'iris ne fut excisé, le cristallin était violemment projeté dans la chambre antérieure.

Malgré cela, je pus achever l'opération et exciser soigneusement l'iris.

Il n'y eut pas sortie d'humeur vitrée. Aujourd'hui cinq semaines après l'opération, la malade lit les numéros 20 de l'échelle de Giraud-Teulon, avec les verres convexes de 14 dioptries.

Elle a encore quelques poussées congestives du côté de l'œil

Digitized by Google

opéré ; celui-ci devient rouge, douloureux et durcit. Ces poussées sont du reste passagères et ne résistent guère aux purgatifs et aux bains de pieds.

Je ferai suivre cette observation de quelques remarques, relatives au diagnostic, au pronostic et aux dangers que peut présenter l'iridectomie faite sur des yeux atteints d'irido-cyclite manifeste ; dans ces circonstances l'iridectomie peut être accompagnée d'issue du cristallin, malgré toutes les précautions prises.

Dans mon diagnostic je dus surtout m'arrêter à un glaucome ou une ophtalmie sympathique et rejeter l'omblyopie hystérique, parce que les troubles visuels ne présentaient pas la forme hémioptique, qu'on rencontre presque toujours dans cette affection, parce que l'œil était dur et que ses milieux avaient perdu leur transparence.

Je dus également écarter le diognostic d'amblyopie réflexe, par suite de carie dentaire, parce que les dents étaient plutôt branlantes que douloureuses et aussi parce que les milieux de l'œil n'étaient pas restés transparents.

Comme pronostic, je pense qu'il sera favorable que, peu à peu, les milieux de l'œil s'éclairciront et que l'acuité visuelle augmentera.

J'avais, dans la crainte d'une irido-cyclite avec ramollissement de la zone de juin, prévenu mes aides de la possibilité de l'issue du cristallin, et, pour cette raison, je n'avais fait qu'une iucision de 5 à 6 millimètres à la cornée.

Malgré cette précaution, le cristallin se luxa avant même que l'incision de la cornée ne fut achevée et je dus l'extraire, ce qui se fit sans avoir à agrandir l'incision, grâce au ramollissement du cristallin.

Dr Baudon de Nice.

BIBLIOGRAPHIE

Des troubles oculaires dans les maladies de l'encéphale.

(Thèse de concours d'agrégation par le Dr Alb. Robin, chef adjoint du laboratoire des cliniques de la Charité, 1 vol. in-8°, 601 p. Paris, J.-B. Baillière, 1880).

Le titre de cette thèse comprend la plus grande partie des travaux publiés depuis une vingtaine d'années dans la branche certainement la plus active de la médecine, l'ophtalmologie. On sait

Digitized by Google

quelle prodigieuse quantité de livres, de thèses, d'articles de journaux, de communications aux sociétés savantes, sont venus s'abattre sur ce sujet : les rapports de l'œil et du cerveau. Cependant, si l'on a déjà beaucoup fait, il reste encore plus à faire; c'est que nul champ d'études n'est aussi vaste, aussi pénible à défricher, mais d'autre part aucun ne donne une moisson plus abondante à ceux qui ne craignent pas de remuer le sol à quelque profondeur.

Résumer, dans le temps accordé pour les thèses d'agrégation, les notions reçues sur un pareil sujet, c'eût été une œuvre fort difficile pour un ophtalmologiste de longtemps exercé à ce genre de recherches. Imposer ce travail à un médecin encyclopédiste auquel cette étude était probablement moins familière que toute autre, c'était s'exposer à voir naître une œuvre difforme et mal conçue. Heureusement ce sujet est échu par le sort à M. Alb. Robin, dont l'activité intellectuelle et la faculté d'assimilation ont déjà laissé de nombreuses traces, et, vigoureusement aidé, notre distingué confrère a pu produire du premier coup une œuvre qui sans doute n'est pas à l'abri de tout reproche, mais beaucoup plus parfaite qu'il n'était permis de l'espérer.

Une première partie est consacrée à l'étude des relations qui existent entre l'œil et l'encéphale, au point de vue de la morphologie générale et du développement. Quelques aperçus très ingénieux sur la physiologie du système nerveux et le développement de l'œil ont été inspirés à l'auteur par les notes encore inédites du cours d'anatomie générale du professeur Renaut, de Lyon.

La deuxième partie porte sur les connexions nerveuses motrices de l'œil et de l'encéphale, et sur les troubles oculaires qui en dépendent. Dans le premier chapitre, l'auteur rappelle rapidement l'anatomie et la physiologie des nerfs de l'œil. L'exposé est très sommaire, n'apprend rien et, devant une thèse aussi volumineuse, l'auteur aurait pu sans doute s'en dispenser. Nous en dirons autant du chapitre II, où l'on trouve un aperçu général sur les symptômes des paralysies musculaires de l'œil, aperçu trop rapide pour être suffisamment développé .L'auteur consacre quelques bonnes pages à la valeur séméiologique des paralysies oculaires ; il insiste particulièrement sur les troubles observés dans le tabes dorsalis. Il étudie de même les paralysies oculaires dans la paralysie générale, la sclérose en plaques, les méningites, l'hystérie, puis il recherche la valeur diagnostique des paralysies oculo-motrices dans la détermination du siège des lésions. Là surtout se trouvent quelques passages dont nous recommandons vivement la lecture, car c'est un résumé très clair de nombreux travaux publiés récemment sur ce point.

Dans le chapitre V se trouve une description très rapide du

Digitized by Google

muscle ciliaire et des troubles de l'accommodation ; dans le chapitre VI, celle de la paralysie de la 6e paire. Dans le chapitre VII à propos de la déviation conjuguée des yeux, l'auteur expose avec sa clarté habituelle les travaux de Vulpian et de Prévost, de Landouzy, de Féréol et Graux ; on peut cependant s'étonner de ne pas voir mentionné une seule fois le nom de M. Grasset qui, peu avant l'apparition de cette thèse, a publié dans le *Montpellier médical* un important mémoire sur ce sujet.

Les chapitres suivants ont trait au nystagmus, aux spasmes et aux contractures des muscles de l'œil, aux troubles de l'orbiculaire, enfin à l'anatomie et à la physiologie des paupières. Les pages relatives à l'innervation de l'iris ne sont pas d'une clarté irréprochable, mais la faute en est certainement moins à l'auteur qu'au sujet lui-même, qui est loin d'être élucidé. M. Robin expose d'une manière très complète les modifications de la pupille, et ce chapitre est plein d'intérêt ; malheureusement, ainsi qu'il le fait remarquer, nous connaissons trop peu les connexions anatomiques et physiologiques des nerfs iriens et le véritable mécanisme des mouvements pupillaires pour qu'il soit encore possible de tenter une classification pathogénique sérieuse des modifications de la pupille dans les maladies de l'encéphale. M. Alb. Robin a cependant foi dans l'avenir des signes pupillaires.

La troisième partie de ce travail est consacrée aux connexions sensorielles de l'œil et du cerveau et aux troubles qui en dépendent. Dans le premier chapitre, M. Robin rappelle rapidement l'anatomie de la rétine et du nerf optique, en indiquant d'après Huguenin, les connexions encéphaliques de ce dernier.

Au sujet de la physiologie, l'auteur reproduit textuellement une note inédite qui lui a été remise par M. Vulpian, et dont voici les conclusions : « Si d'autres expériences donnaient des résultats semblables ou analogues à ceux que j'ai obtenus, on pourrait en conclure que la perte unilatérale de la vue éprouvée par un chien peu de temps après sa naissance, a pour conséquence, lorsque le nerf optique correspondant s'atrophie, un défaut plus ou moins marqué du développement de la partie postérieure des circonvolutions cérébrales du côté opposé, surtout de la seconde circonvolution ; et, comme corollaire, qu'il y a une relation anatomo-physiologique croisée entre la partie postérieure de cette circonvolution et l'appareil de la vision. » Ces expériences sont d'ailleurs confirmatives de celles de Munk et des autopsies de Huguenin, qui a trouvé chez des aveugles une atrophie localisée dans la région qui avoisine le pli courbe. M. Robin résume les expériences de Munk sur les sphères visuelles, mais, avec raison croyons-nous, il les trouve trop sujettes à caution, pour qu'il soit possible de

Digitized by Google

leur attribuer une valeur réelle; ces hypothèses sont d'ailleurs en contradiction formelle avec la physiologie expérimentale (Ferrier) et avec la clinique (Charcot).

Le point capital, dans un sujet de ce genre, c'était assurément l'étude des altérations du nerf optique et, en effet, le chapitre consacré à la névrite optique, s'il n'a pas une longueur en rapport avec son importance relative, est du moins l'un des mieux traités. Le style facile dans lequel il est écrit contraste heureusement avec certaines obscurités de quelques autres parties du livre; la névrite optique, il est vrai, doit être un sujet assez familier aux ophtalmologistes pour qu'ils puissent en parler d'abondance.

M. Alb. Robin passe en revue les théories proposées sur la physiologie pathologique de la névrite optique. La théorie de Graefe appartient dès maintenant au domaine de l'histoire; l'auteur la rappelle pour être complet, et parce qu'on ne saurait passer dédaigneusement sous silence aucune des opinions de l'illustre ophtalmologiste de Berlin. La théorie de Parinaud l'occupe plus longtemps et, sans accepter cette opinion dans son intégrité, il rend du moins un juste hommage à l'esprit ingénieux et au talent d'observation de ce distingué confrère. Parinaud, comme on sait, attribue l'inflammation du nerf optique à une accumulation de sérosité dans l'espace lymphatique de l'œil ou à un œdème véritable de ce tronc nerveux; il base d'ailleurs cette opinion sur un excellent mémoire inséré dans les *Annales d'oculistique* et dans lequel il étudie avec beaucoup de soin les altérations anatomiques de la papille enflammée. Mais nous suivrons M. Robin, ou plutôt son collaborateur anonyme, dans les objections qu'il oppose à cette ingénieuse théorie. D'abord un épanchement sanguin abondant peut se produire entre les deux gaines du nerf optique et comprimer fortement ses fibres, sans que la papille présente jamais les caractères de la papille étranglée. D'autre part il est des cas où la papille atteint son apogée dès les premiers jours; le processus semble donc s'établir d'emblée; il n'est pas le résultat d'une irritation chronique produite par un œdème persistant depuis longtemps; enfin, avec cette théorie, la névrite des tumeurs et celle des méningites devraient présenter les mêmes caractères cliniques et anatomo-pathologiques, ce qui n'est pas; on ne saurait donc admettre des manifestations morbides différentes avec une cause pathologique univoque. Suit une bonne description de la névrite optique.

Le chapitre de l'atrophie papillaire nous semble surtout très bien conçu; nous avons remarqué une excellente description de l'atrophie tabétique. Ce dernier chapitre est un des plus complets de cette longue thèse. Au sujet de la physiologie pathologique de l'atrophie, l'auteur expose les différentes théories proposées au sujet

Digitized by Google

de la pathogénie de la névrite optique et il reproduit une note jusque-là inédite de M. le professeur Pierret, de Lyon. D'après ce dernier, le tabes dorsalis représente l'inflammation chronique d'un seul système anatomique, le système sensitif. Pour les troubles nerveux qui se montrent dans le cours de la paralysie générale l'auteur, rappelant surtout les recherches de Galezowski et de Magnan, admet que les troubles visuels observés dans cette affection paraissent relever souvent d'un processus scléreux à début périvasculaire, parfois précédé d'hypérémie et pouvant amener à la longue une atrophie papillaire plus ou moins accentuée ; cette atrophie est liée non à l'alcoolisme, mais à la paralysie générale elle-même. M. Robin décrit l'atrophie dans la sclérose en plaques, dans la paralysie bulbaire, dans les tumeurs cérébrales, dans l'hémorragie cérébrale, dans l'hydrocéphalie chronique, dans l'aphasie et dans l'athérome. Dans tout ce chapitre l'auteur met largement à contribution les recherches de Galezowski.

Le chapitre consacré aux amblyopies et aux amauroses se prête à moins de développement. Après les modifications du champ visuel et le scotome scintillant, qui pour lui, n'existe sans doute pas en dehors de la migraine, M. Robin étudie l'hémiopie. Ce chapitre est bien et complètement traité ; de même pour la chromatopseudopsie qui a suscité tant de travaux dans ces derniers temps. Le chapitre des aberrations visuelles dans les maladies mentales et dans les névroses cérébro-spinales est des plus intéressants à lire. A propos de la cécité des mots, signalée d'abord par Galezowski, l'auteur rapporte plusieurs observations de M. Magnan qui a bien étudié ce phénomène l'année dernière.

Dans la quatrième partie, fort courte, l'auteur nous expose les connexions nerveuse de sensibilité générale entre l'œil et l'encéphale et les troubles qui en dépendent.

La cinquième partie, l'une des plus importantes de cet ouvrage, traite des connexions circulatoires de l'œil et du cerveau. Dès le début il rend justice au talent ingénieux de M. Bouchut, mais il croit avec tous les ophtalmologistes que les conclusions de la cranioscopie sont singulièrement aventureuses. Néanmoins il existe un grand nombre de cas positifs dans lesquels l'examen de l'œil peut donner de très utiles renseignements sur l'état général du malade, c'est ainsi que l'auteur est amené à étudier successivement les troubles circulatoires de la rétine et de la conjonctive, les parophtalmies, l'exophtalmie et les tubercules de la choroïde.

La sixième partie, relative aux troubles oculaires congénitaux coïncidant avec des altérations encéphaliques, est bien courte, mais la question est toute neuve et les documents sont encore peu abondants.

Digitized by Google

La septième : « Quelques observations de troubles oculaires dans les maladies de l'encéphale chez les animaux », est curieuse. C'est assurément l'œuvre d'un chirurgien également habile dans l'étude de la vétérinaire et de l'ophtalmologie.

La septième et dernière partie porte sur la valeur diagnostique et pronostique des troubles oculaires dans les maladies de l'encéphale, et se termine par des considérations thérapeutiques qui malheureusement ne peuvent être très étendues.

M. Robin a placé à la fin de son ouvrage un index bibliographique très complet qui occupe une trentaine de pages, et où sont cités uniquement les travaux publiés dans ces dernières années. C'est une preuve éloquente de l'activité déployée par les médecins qui s'occupent de cette branche de notre art.

Cette analyse de la thèse de notre distingué collègue est nécessairement fort incomplète. On ne saurait résumer en quelques pages un aussi volumineux travail, qui lui-même est l'exposé de l'état de la science sur une aussi vaste partie de la médecine. Voici au moins l'impression qui ressort de la lecture de ce véritable traité.

Plusieurs noms reviennent souvent parmi les auteurs cités ; trois hommes surtout, de nos compatriotes, ont inspiré, directement ou non, la plus grande partie de cette thèse, en fournissant la plupart des matériaux. Ce sont MM. Abadie et Parinaud parmi les ophtalmologistes, puis M. Charcot, auquel est due l'impulsion féconde qui porte tant d'esprits en France vers l'étude des affections du système nerveux.

Dans cette rapide incursion sur le domaine de l'ophtalmologie, M. Robin a su faire œuvre de maître, et malgré la rénovation incessante qui anime cette partie de la science, son édifice restera longtemps debout.

Amand CHEVALLEREAU.

Digitized by Google

Pläger Tafeln zur Bestimmung der Forbenblindheil, Berne 1880. (*Planches pour définir l'acuité des couleurs.*)

Ce livre se compose de 11 planches de couleur sur lesquelles l'auteur a fait imprimer des lettres de différentes dimensions et d'une teinte gris argentée. Les couleurs adoptées par l'auteur sont : rouge-ocre, rouge-carmin, rouge-orange, jaune, vert jaunâtre, bleu outre-mer et violet. Chaque feuille coloriée se trouve recouverte de deux feuilles de papier de soie blanche.

D'après les expériences de M. Pfluger, les malades qui ne connaissent pas les couleurs, ne pourront pas lire les lettres imprimées sur les différentes couleurs, lorsqu'on leur montrera les planches toutes nues, ou bien on les fera voir à travers une ou deux feuilles de soie.

L'idée qui avait guidé le professeur Pfluger dans la préparation de cette échelle des couleurs, est basée sur le phénomène des contrastes des couleurs. On sait, en effet, que si on colle une bande de papier gris sur un fond coloré quelconque, la bande grise paraîtra d'une couleur complémentaire. Ce phénomène deviendra d'autant plus sensible, si on recouvre le fond coloré ainsi que les bandes grises avec une feuille de papier de soie. Cette base physiologique, l'auteur a voulu l'adopter pour le diagnostic de daltonisme, mais quoique l'idée soit ingénieuse, nous ne pensons pas qu'au point de vue pratique elle donne des résultats satisfaisants ; les phénomènes de contraste des couleurs sont très variables selon la durée du regard, l'intensité d'éclairage aussi bien que selon les individus. Ils seront bien plus irréguliers et incertains lorsqu'il s'agira des yeux atteints de différentes lésions telles que amblyopies toxiques, où le phénomène des contrastes des couleurs est exagéré ; dans les d'atrophies des papilles rétino-choroïdites, syphilitiques, etc., où la perversion chromatique est très variée selon les individus, la forme et la période de la maladie. Nous pensons néanmoins que le livre de M. Pfluger pourra être d'une certaine utilité pour les recherches d'optique physiologique.

DESPAGNET.

Digitized by Google

NOUVELLES

Faculté de médecine de Paris.

Clinicat d'ophtalmologie.

Dans son assemblée tenue le 27 mai 1880, la Faculté a pris une décision relative aux concours pour le clinicat des chaires spéciales, entre autres de celui d'ophtalmologie.

Le concours comportera 4 épreuves, 2 éliminatoires et 2 définitives. 1° Une composition écrite sur l'anatomie, la physiologie et la pathologie externe; deux heures seront accordées aux candidats.

2° Examen des titres et écrits spéciaux.

Les épreuves définitives comprendront : 1° une épreuve orale sur l'optique physiologique; 2° une épreuve clinique sur deux malades choisis dans le service de la clinique ophtalmologique. Le jury, composé de 5 membres, sera formé par le professeur de clinique ophtalmologique, les 2 professeurs de pathologie externe, 1 professeur de clinique chirurgicale, le professeur de physiologie ou le professeur de physique, à tour de rôles.

Ce concours s'ouvrira le lundi 19 *juillet* 1880.

NÉCROLOGIE

Nous apprenons avec une vive douleur la mort d'un de nos jeunes et distingués ophtalmologistes, le docteur Gustave Vautrin, décédé à Nancy le 1er juin 1880, dans sa quarante-deuxième année. Infatigable dans le travail, il avait fondé, il y a quelques années à peine, une clinique ophtalmologique à Nancy, qui était devenue bientôt une des plus fréquentées. Il a publié plusieurs mémoires sur les maladies des yeux et fondé un journal sous le titre de *la Revue ophtalmologique de l'Est.*

Le Gérant : Germer Baillière.

PARIS. — IMPRIMERIE ÉMILE MARTINET, RUE MIGNON, 2.

Digitized by Google

CANCROIDE PÉRIORBITAIRE

Clinique de M. le professeur RICHET

LEÇON RECUEILLIE PAR M. LE DOCTEUR REGLY

BODLEIAN LIBRARY UNIVERSITY OF OXFORD 1 SEP 5 MUSEUM

Le malade que nous allons opérer a une affection qui remonte à une époque bien éloignée. Il y a quinze ans, il vit apparaître pour la première fois, sur la paupière inférieure de son œil gauche, une petite ulcération qu'il tenta aussitôt de faire disparaître. Cet homme, qui est un cultivateur intelligent, n'hésita pas à employer des moyens énergiques contre son mal; ce fut lui-même qui se soigna au moyen de cautérisations avec l'acide nitrique. Il répéta plusieurs fois les cautérisations sur l'ulcération, et finit par obtenir une guérison qu'il croyait définitive. Mais, après deux ans d'une guérison apparente, la maladie recommença au même endroit et avec un début à peu près semblable à la première fois. La cautérisation ayant réussi une première fois, ce fut encore à ce moyen que notre malade eut recours; mais au lieu d'employer l'acide nitrique, ce fut la couperose blanche, ou autrement dit, le sulfate de zinc, qu'il essaya.

Cette fois encore, le malade eut assez de chance pour obtenir une guérison momentanée.

Quelques années après, l'ulcération apparut de nouveau. Sachant que M. Michel, professeur à Strasbourg, était venu pour quelques jours dans la contrée qu'il habitait, il voulut avoir son avis et alla le consulter. Ce médecin ne vit pas autre chose à faire qu'une opération, et c'était une autoplastie qu'il avait en vue, puisque le malade se rappelle lui avoir entendu dire qu'il faudrait prendre un lambeau sur le front pour l'abaisser ensuite. Au sortir de cette consultation, il alla voir un de ses amis qui était médecin; celui-ci tint ce singulier langage: Le genre d'opération qu'on vous propose est comme une greffe que l'on pratique sur les arbres. Or, vous savez bien

Digitized by Google

que la greffe ne prend pas sur les vieux troncs ; par conséquent il en serait de même pour vous. » Cette raison lui paraissant suffisante, le malade a oublié le conseil que lui avait donné M. Michel, et n'a plus rien fait pour arrêter la maladie. Celle-ci ne voulait pas manquer de s'accroître, et, bientôt en effet, elle prit des proportions qui inquiétèrent sérieusement le malade. C'est alors seulement qu'il fit le voyage de Paris pour avoir l'avis de M. Galezowski, qui a bien voulu nous l'adresser à l'Hôtel-Dieu.

Voici aujourd'hui dans quel état il se trouve : La paupière inférieure est complètement détruite ; mais elle s'est cicatrisée et a contracté des adhérences avec le globe. Bridé par ses adhérences, ce dernier a fini par être immobilisé complètement. La cornée est blanchâtre ; on voit qu'elle a subi la transformation fibreuse à la suite d'inflammations répétées, le globe oculaire lui-même est ratatiné. Il va sans dire que dans de pareilles conditions, la vision est abolie, et qu'il n'y a aucun espoir de la rétablir.

De chaque côté du globe, entre les paupières, il existe deux orifices, ou plutôt deux cavernes remplies d'un liquide purulent. Si on enlève ce pus au moyen d'une éponge, on voit que chaque caverne est tapissée d'une membrane rouge, comme papillaire qui est appuyée sur un tissu dur et résistant.

Au fond de la cavité située du côté du nez, on aperçoit plusieurs trous, qui paraissent communiquer avec les fosses nasales. La communication devient évidente si, faisant fermer les narines au malade, on lui dit de souffler avec le nez, comme s'il voulait se moucher. Aussitôt des bulles d'air viennent crever au fond de la caverne interne. La perforation paraît s'étendre jusqu'au sinus frontal.

A la partie externe de l'œil, la caverne est moins grande que de l'autre côté. Elle est tapissée par la même membrane que la première ; on fond on ne voit pas de trou, on se trouve arrêté par l'arcade sourcilière supérieure, lorsqu'on y introduit le doigt et on sent manifestement à l'empâtement qui règne de ce côté, que le périoste a été envahi.

En résumé, le globe est suspendu et immobilisé au milieu

Digitized by Google

d'un tissu induré, résultat d'ulcérations plus ou moins anciennes, et de chaque côté se trouvent deux cavités. Ajoutons que si on palpe l'arcade sourcilière à sa partie externe, on la trouve arrondie et triplée de volume par rapport à ce qui existe de l'autre côté. Cet état est certainement dû à l'épaississement du périoste ; mais ce ne peut être l'unique cause de cette augmentation de volume ; il semble que l'os lui-même soit malade, en un mot, il doit y avoir de l'exostose.

Le processus suivant lequel s'est fait ce boursouflement de l'arcade sourcilière reconnaît deux hypothèses. La plus rationnelle consiste à admettre que le périoste a été primitivement envahi et que la maladie a envahi secondairement le tissu osseux.

Il se pourrait aussi que le sinus frontal fût malade intérieurement avant toute autre manifestation extérieure, et que de l'intérieur de ce sinus la maladie ait envahi les couches osseuses du bord et ensuite le périoste.

S'il en était ainsi, il faudrait modifier singulièrement le procédé opératoire. Heureusement, je crois que ce n'est pas de cette façon que s'est propagée la maladie, car la partie moyenne de l'arcade orbitaire n'est pas malade. Il est vrai que le sinus frontal est ouvert à sa partie interne, et déjà nous avons signalé cette ouverture au fond de la caverne interne ; mais si c'eût été là la porte d'entrée de la maladie, nous aurions certainement de l'empâtement tout le long de l'arcade sourcilière, tandis que le gonflement n'existe qu'en dehors. La première opinion reste donc seule admissible : la maladie a été du périoste à l'os.

Après nous être bien rendu compte de toutes les parties qui ont pu être envahies, il nous reste à établir la nature même de la maladie.

La première chose à laquelle on doit songer, c'est de savoir si on n'a pas affaire à un cancer, si l'ulcération n'était pas de nature cancéreuse.

Si l'on parvient à éliminer le diagnostic d'un carcinome proprement dit, la deuxième hypothèse que l'on peut faire, c'est qu'on est en présence d'un cancroïde.

Digitized by Google

Il se pourrait encore qu'on eût affaire à une de ces affections encore mal déterminées que les pathologistes de la peau désignent du nom de dartre rongeante, impetigo rodens, ulcère syriaque.

Nous allons passer en revue ces diverses affections pour arriver à un diagnostic basé sur des raisons solides.

Vous savez tous que le cancer jouit de la funeste propriété d'envahir rapidement les ganglions; j'ai donc tout de suite dirigé mes recherches du côté de tous les ganglions qui ont des connexions avec l'œil et le pourtour orbitaire. J'ai visité avec soin les ganglions préoculaires et parotidiens, ceux qui se trouvent derrière la mâchoire ou le long du muscle sterno-cleïdo-mastoïdien ; le résultat de mes recherches a été négatif. J'ai cherché avec d'autant plus de soins que la présence d'un ganglion engorgé aurait suffi pour m'empêcher de tenter toute espèce d'opération; mais il n'y en avait nulle part.

Cette absence d'engorgement glandulaire militait déjà singulièrement contre l'idée du carcinome; mais si on se rappelle que la maladie a déjà quinze ans de durée, qu'elle a été plusieurs fois enrayée par les caustiques, il y a encore bien plus de raison pour rejeter l'idée du cancer. Ce n'est point là la marche du cancer, il va plus rapidement, on ne parvient pas à l'arrêter, enfin il est loin d'avoir jamais une marche aussi lente.

Je n'en dirai pas autant du cancroïde, et il est probable que nous avons affaire à une affection de ce genre; c'est entre le cancroïde et l'impetigo rodens décrit par M. Devergie que nous allons établir notre diagnostic.

Souvent l'impetigo rodens s'attaque aux paupières et il débute, comme dans le cas actuel, par une ulcération serpigineuse qu'aucun médicament ne peut arrêter. L'arsenic ou l'iodure de potassium à l'intérieur restent sans effet. Les astringents appliqués localement n'ont pas plus de succès. La cautérisation seule a une action salutaire, et on doit toujours recourir à ce moyen. L'impetigo rodens ressemble beaucoup au cancroïde, avec cette différence capitale cependant, que sur le fond de l'ulcération, et sur les bords, il n'y a pas d'in-

Digitized by Google

duration; il n'y a pas entre les parties saines et les surfaces ulcérées un tissu intermédiaire dur, qui est le premier état du mal. Le cancroïde, au contraire, est précédé par un bourrelet dur, et c'est sur ce bourrelet que se fait la destruction moléculaire.

Chez notre malade rien de plus facile à constater que ce caractère ; quand on introduit le doigt dans l'une ou l'autre des cavernes, on touche d'abord la membrane lisse et veloutée dont j'ai parlé, mais au-dessous, on sent un tissu dense et résistant.

Il y a encore un autre caractère qui fait repousser l'idée d'un impétigo ou d'une dartre : à la partie la plus externe de la paupière supérieure, on trouve une tumeur développée dans les glandes de Meibomius. Cette altération glandulaire n'a rien de commun avec ces deux dernières affections, tandis que dans le cancroïde, elle se produit le plus ordinairement.

On peut donc repousser avec certitude l'idée de cancer ou d'impétigo rodens et admettre le diagnostic cancroïde. Mais c'est un cancroïde à marche excessivement lente. Néanmoins il finirait par envahir les os de plus en plus profondément et ne tarderait pas à pénétrer dans l'intérieur du crâne. Dans ce cas, il est évident que tout espoir de guérison serait perdu et qu'il n'y aurait plus lieu d'intervenir chirurgicalement. Aussi avant d'opérer, j'ai voulu m'assurer exactement si l'intérieur du crâne n'avait pas été envahi. Le malade n'a jamais accusé de douleurs crâniennes, et il n'y a jamais eu de phénomènes encéphaliques. Seul le nerf frontal a paru souffrir à une certaine époque ; sans doute il y a eu de la névrite sur son trajet, mais nulle part on ne constate la moindre trace d'insensibilité.

La maladie est donc encore limitée; l'enveloppe de l'œil elle-même a arrêté le cancroïde, car ces membranes dures sont difficilement envahissables. Il s'est passé ici ce qui se passe dans le cas de cancer de la verge. Lisfranc a signalé ce fait, que l'enveloppe des corps caverneux mettait pendant un temps assez long un obstacle au cancer de la verge.

Digitized by Google

Pouvons-nous rester inactifs? Non assurément, il est encore temps d'intervenir; on peut cerner le mal par une incision qui fera le tour de l'arcade sourcilière et de l'arcade orbitaire inférieure. Il faudra ensuite décoller le périoste et enlever le globe oculaire. Lorsqu'on se sera fait, de la sorte, de la place, il faudra examiner si les portions osseuses sont saines; celles qui seront reconnues malades seront détruites par la rugine ou par la scie et, pour plus de sûreté, après avoir vidé l'orbite et râclé la surface des os, il sera bon d'appliquer une couche mince de pâte au chlorure de zinc. Cette application du caustique servira d'une part à arrêter l'hémorragie et d'autre part à détruire les parties de l'os qui pourraient rester malades.

Malgré l'énorme perte de substance que produira cette opération, il ne faudrait pas croire que la guérison ne pourra se faire.

Vous avez pu voir, il y a quelques jours, dans les salles, une femme à qui j'ai pratiqué une opération semblable il y a deux ans. Il s'agissait d'un cas de mélano-sarcome qui m'avait été également adressé par M. Galezowski. Aujourd'hui cette femme est absolument guérie, et il n'y a pas la moindre trace de récidive. Elle est revenue à l'hôpital dans le seul but d'obtenir un appareil prothétique pour dissimuler l'énorme cavité qui reste à la place de l'orbite.

L'examen histologique a été fait quelques jours après l'opération, la tumeur était constituée par de l'epithelioma tubulé, comme on le supposait avant l'opération. Aujourd'hui, un mois après l'opération, le malade est encore dans les salles, mais il est en bonne voie de guérison.

A. Remy.

Digitized by Google

ÉTUDE

SUR LES REFLETS DE LA RÉTINE

Par le docteur PARENT.

Les reflets de la rétine qu'on observe soit à l'image droite, soit à l'image renversée, ont occupé déjà beaucoup d'ophtalmologistes, parmi lesquels je citerai Ed. de Jœger, Van Trigt, Donders, Liebreich, Loring, Brecht, Schneller et Mauthner. Les vues de ces auteurs ont beaucoup varié sur l'interprétation de ces phénomènes, et l'on peut dire qu'aujourd'hui encore le dernier mot sur ce point d'ophtalmoscopie est loin d'avoir été dit.

Nous allons examiner successivement les quatre sortes de reflets qu'on observe sur la rétine :

1° Le reflet central des vaisseaux ;

2° Le miroitement rétinien ;

3° Le fantôme de la macula (appelé encore anneau brillant argenté ;)

4° Le reflet de la Fovea centralis.

Quand on parle des vaisseaux rétiniens, il ne faut pas oublier que dans les conditions normales les parois de ces vaisseaux, contrairement à ce qui se passe pour les autres vaisseaux du corps, possèdent une transparence de verre, ainsi que les autres éléments de la rétine. Les parois des vaisseaux rétiniens, dans les conditions habituelles, ne sont donc pas visibles et elles n'apparaissent que dans les anomalies de formation, ou à la suite de processus pathologiques. Des vaisseaux rétiniens, on ne voit absolument que la colonne sanguine ; le vaisseau complet avec ses parois apparaîtrait avec le double de largeur. Malgré cette transparence parfaite des parois des vaisseaux un certain nombre d'auteurs leur ont attribué le reflet qu'on observe à leur milieu ; chose d'ailleurs qui n'a

Digitized by Google

rien de surprenant, puisque, si transparent que soit un corps, il réfléchit toujours une certaine quantité de lumière. Non contents de cette manière de voir, d'autres auteurs ont soutenu que le reflet central des vaisseaux était dû aux rayons renvoyés par les parties du fond de l'œil, situées derrière les vaisseaux ; enfin comme dernière opinion, je dois citer celle qui attribue ce reflet à la colonne sanguine elle-même.

Examinons maintenant ce que ces différentes théories ont de fondé.

Et d'abord cette raie centrale et blanche des vaisseaux est-elle bien un reflet ? Il n'y a plus de doute à cet égard, car Krenchel et Coccius, en employant le prisme de Nicol pour envoyer dans l'œil de la lumière polarisée, ont vu le reflet central des vaisseaux disparaître, preuve qu'il est produit par la lumière réfléchie.

Il reste donc à voir à quelle partie est due cette réflexion.

C'est Loring surtout qui a admis et défendu longtemps que les parties sous-jacentes aux vaisseaux jouaient un rôle dans la production de ce reflet, mais plusieurs faits prouvent que cette manière de voir est erronée.

1° Quand une artère passe au devant d'une veine, ou réciproquement, le reflet du vaisseau reste tel quel et n'est nullement modifié par la couleur du vaisseau sous-jacent, fait qui devrait se produire si des rayons pouvaient traverser les deux vaisseaux à leur point d'entrecroisement.

2° De même quand un vaisseau traverse une partie du fond de l'œil privée de choroïde, par exemple un staphylome postérieur, le reflet central du vaisseau devrait être beaucoup plus intense à l'endroit du staphylome que plus loin, en raison de la grande quantité de lumière qui est renvoyée par la sclérotique dénudée ; or il n'en est rien, et ici encore la théorie de Loring est en défaut.

3° Le sang, chez les animaux à sang chaud, n'est pas transparent et les colonnes sanguines de la rétine projettent sur les parties sous-jacentes de véritables ombres ; l'expérience de l'arbre vasculaire de Purkinje en est un exemple éclatant. Mais, il y a plus ; on peut, avec l'opthalmoscope, apercevoir

Digitized by Google

les ombres projetées par les vaisseaux, et voici comment on peut s'en assurer. Quand on projette la lumière de l'ophtalmoscope directement (c'est-à-dire quand l'axe du cône de lumière projetée coïncide avec la ligne visuelle), dans ces conditions le vaisseau paraît nettement limité, et on n'aperçoit aucune ombre; mais si l'on se place obliquement par rapport à la ligne visuelle de l'œil observé et qu'on éclaire le vaisseau en quelque sorte latéralement on verra l'ombre projetée par celui-ci, preuve manifeste que la colonne sanguine laisse passer très peu de lumière. Pour faire cette expérience il est indispensable de choisir un vaisseau qui passe sur un endroit de la sclérotique dénudé, par exemple un vaisseau qui traverse un staphylome postérieur ou un colobome de la choroïde. Dans ces conditions il est facile de voir l'ombre projetée par le vaisseau sur le fond blanc de la sclérotique.

Quiconque aura fait cette expérience reconnaîtra que la presque totalité de la lumière reçue par la colonne sanguine est réfléchie ou absorbée par celle-ci, et il est inadmissible que les quelques rayons qui ont pu traverser et arriver à la choroïde et à la sclérotique puissent de nouveau repasser à travers la colonne sanguine et parvenir à l'œil de l'observateur.

La théorie qui fait jouer un rôle à la paroi postérieure du vaisseau est-elle plus défendable? Pas davantage, car nous savons déjà que le sang absorbe à peu près toute la lumière qui le pénètre, ici encore il faudrait que les rayons qui occasionneraient le reflet, pussent traverser deux fois la colonne sanguine; en outre, la lumière à l'aller aussi bien qu'au retour à travers le vaisseau subirait quantité de réflexions et de réfractions à travers les éléments figurés du sang (corpuscules rouges et corpuscules blancs) qui n'ont pas la même densité, ni le même indice de réfraction que le sérum; autre difficulté. La paroi postérieure d'un vaisseau agit comme un miroir cylindrique concave; les rayons réfléchis suivant le méridien parallèle à l'axe pourraient à la rigueur (si le pouvoir absorbant du sang était moins considérable), revenir à l'œil de l'observateur, mais les rayons qui tombent sur la paroi du

Digitized by Google

vaisseau perpendiculairement à son axe ne peuvent plus être réfléchis en dehors de celui-ci; ces derniers rayons ainsi que la plupart des rayons obliques ne peuvent donc contribuer à la formation d'un reflet, car ils vont se réunir dans l'intérieur même du vaisseau où ils sont éteints, absorbés par la colonne sanguine elle-même.

Pour ces diverses raisons on ne peut guère considérer la paroi postérieure du vaisseau comme cause de ce reflet central.

Quant à la paroi antérieure du vaisseau, la plupart des auteurs lui ont attribué le reflet; Schneller a exposé les raisons qui, d'après lui, motiveraient cette manière de voir; son travail renferme d'ailleurs plusieurs erreurs, celle-ci entre autres que le reflet devient, de plus en plus petit, et finit même par disparaître quand le miroir concave employé est d'un court foyer. Une assertion aussi inexacte semblerait faire croire que Schneller ne s'est jamais servi d'un miroir concave à court foyer. J'expliquerai plus loin que ces miroirs sont au contraire les plus avantageux de tous pour étudier les reflets de la rétine. Le travail de Loring renferme une autre inexactitude : c'est la disparition du reflet sur les parties décollées de la rétine. C'est en effet la règle, mais cette règle souffre des exceptions, et je l'ai démontré déjà bien des fois à la clinique de M. Galezowski; mais pour percevoir le reflet dans ces cas, il faut : 1° que les vaisseaux de la rétine décollée n'aient pas déjà subi d'altération dans leurs parois; 2° il faut les examiner aussi directement que possible et non pas sous une obliquité plus ou moins grande ; par conséquent si le décollement est à la paroi inférieure, il faut faire regarder le malade en bas et examiner les vaisseaux de haut en bas, c'est-à-dire à peu près perpendiculairement à leur direction; 3° il est nécessaire, en outre, que le corps vitré soit assez transparent et ne contienne pas trop de flocons. Mais revenons au rôle qu'on a fait jouer à la paroi antérieure du vaisseau.

Il y a un fait important qui combat cette manière de voir, c'est la disparition du reflet dans l'embolie et à la suite de la compression de l'œil. Quand on comprime l'œil avec le doigt,

Digitized by Google

on provoque la pulsation artérielle; le vaisseau, si la compression est suffisante, disparaît pendant un instant complètement, il devient tout à fait exsangue, surtout au niveau de la papille, et à ce moment *on ne peut apercevoir aucun reflet;* on voit même à travers le vaisseau exsangue les parties sous-jacentes, preuve manifeste que ses parois sont non seulement transparentes, mais que leur indice de réfraction est le même que celui des parties environnantes de la rétine ou de la papille et qu'ainsi toute réflexion ou réfraction spéciale à ces parois est impossible.

Par élimination nous voici donc arrivé à la dernière théorie, celle qui attribue ce reflet à la colonne sanguine elle-même; et nous dirons que le reflet est occasionné surtout par la partie antérieure de la colonne sanguine, dont l'indice de réfraction diffère de celui de ses parois et des autres parties constituantes de la rétine. Cette dernière explication est celle qu'a proposée Ed. de Jœger, en 1876, et je la considère comme beaucoup plus rationnelle que les autres. Le reflet central n'a pas la même intensité sur les différents vaisseaux, il est plus brillant sur les artères que sur les veines. Ces dernières sont situées plus profondément que les artères, condition qui en diminue déjà le reflet. Peut-être aussi le pouvoir absorbant du sang veineux est-il plus considérable que celui du sang rouge, mais il y a ici, en outre, un phénomène de contraste qui permet au reflet d'apparaître sur le fond rouge-clair des artères plus facilement que sur le fond rouge-foncé des veines. Il y a plus, l'intensité du reflet n'est pas la même sur un même vaisseau. C'est ainsi que la partie d'un vaisseau, qui est logée dans une excavation physiologique, ne présente presque jamais la moindre trace de reflet. Exceptionnellement cependant, on verra le reflet dans le fond de l'excavation, quand une artère changeant brusquement de direction passe sur le plancher même de l'excavation, après en avoir longé les parois; dans ces conditions, la colonne sanguine est de nouveau éclairée directement, comme sur la rétine, et le reflet redevient possible.

Sur la rétine l'intensité du reflet sera aussi très modifiée par la différence de profondeur à laquelle sera le vaisseau, et

Digitized by Google

nous avons déjà vu que c'était une des causes qui rendaient le reflet des veines moins prononcé que celui des artères. Si une artère décrit des sinuosités, et qu'elle ne reste pas toujours dans le même plan, autrement dit à la même profondeur dans la rétine, on verra son reflet se modifier sensiblement à ce niveau; plus l'artère s'enfonce dans le tissu rétinien, plus son reflet ira s'affaiblissant. Il pourra même arriver qu'il disparaisse dans une partie du méandre décrit par l'artère, et ce fait se produit chaque fois que le vaisseau s'enfonce dans la rétine presque perpendiculairement à sa surface, ou sous une obliquité très forte.

Ce reflet disparaît, plus ou moins, en cas de trouble prononcé du corps vitré quelle qu'en soit la cause (Choroïdite spécifique hémorrhagie du corps vitré, décollement partiel de la rétine avec flocons nombreux), parce que, dans tous ces cas, le fond de l'œil reçoit plus de lumière diffuse que de lumière régulièrement réfractée.

Pour la même raison, il s'affaiblira et disparaîtra même avec les opacités du cristallin, dans tous les cas où la rétine sera œdematiée, infiltrée, dans les affections où le processus morbide aura gagné les couches superficielles de cette membrane dans lesquelles sont précisément logés les vaisseaux.

Indépendamment de ce reflet central des vaisseaux, la rétine peut présenter un miroitement particulier qu'on observera bien surtout sur les sujets jeunes. Je ne veux pas parler ici du reflet et de la striation nettement marquée qu'offrent parfois les fibres nerveuses, près de la papille, principalement chez les personnes brunes, mais j'entends parler d'un reflet brillant, répandu assez uniformément sur la rétine, plus ou moins interrompu par les vaisseaux, et qui constitue un *véritable miroitement* du fond de l'œil; ce phénomène sera plus frappant encore chez les enfants atteints de nystagmus; l'observateur a alors la même impression que si l'on agitait rapidemen devant lui une lame de verre bien éclairée. Ce miroitement est quelquefois si intense qu'il gêne pour examiner les parties de l'œil situées derrière lui. Fait important à remarquer, quand on a l'occasion d'observer une rétine fortement miroitante, on

Digitized by Google

voit le miroitement se modifier au niveau des vaisseaux ; tantôt il s'interrompt brusquement à leur niveau sans changer de caractère ; tantôt au contraire il se renforce près d'eux et tout le long de ceux-ci on peut suivre avec l'ophtalmoscope de *longues traînées brillantes*, qui n'ont rien de commun avec le reflet central ; d'autres fois encore, en imprimant de petits mouvements de latéralité au miroir, on voit le miroitement passer directement au devant du vaisseau, et dans ce cas le reflet central du vaisseau est masqué sur une plus ou moins grande étendue par le miroitement situé plus superficiellement.

D'ailleurs l'aspect changera avec la moindre inclinaison du miroir, avec le moindre mouvement de l'œil observé ; parfois chez des enfants atteints de nystagmus, je l'ai trouvé si intense que la rétine semblait convertie en un miroir, à la surface duquel les vaisseaux se dessinaient à peine. Ce miroitement est évidemment dû à la limitante interne qui, chez les enfants surtout, est véritablement une membrane vitrée, et, comme telle, offre un reflet semblable à celui du verre. Ce miroitement est superficiel, car on le voit nettement passer au devant des vaisseaux, il ne peut donc être attribué qu'à la limitante interne et à la base des fibres radiées de Muller, qui viennent s'épanouir sur cette membrane. Ce qui confirmerait encore, cette explication c'est que j'ai vu plusieurs fois, au milieu du miroitement général, un fin pointillé qui m'a paru en rapport avec la base des fibres de Müller, au niveau desquelles la réflexion serait plus considérable.

Un reflet non moins intéressant à étudier est celui qu'on a appelé fantôme de la macula, reflet elliptique maculaire, anneau brillant argenté ; on s'est servi d'autres expressions encore, mais moins usitées que les précédentes.

Consultez les auteurs qui ont écrit sur ce sujet depuis Ed. de Jœger et Liebreich jusqu'à Mauthner, Brecht et Loring, tous disent invariablement la même chose sur ce reflet elliptique ; interrogez les traités les plus récents, celui de Klein, élève de Jœger (des Augenspiegel 1878), le traité de Sichel 1880, l'ouvrage si bien fait d'ailleurs de M. Panas sur les ré-

Digitized by Google

tinites, 1878, pages 59 et 60, tous en un mot répètent à l'envi les mêmes conclusions à savoir :

1° Qu'il ne se montre qu'exceptionnellement et chez les sujets jeunes seulement ;

2° Qu'on ne l'obtient qu'avec l'image renversée. Ce sont deux erreurs que je voudrais voir disparaître ; car, depuis plus de trois mois, j'ai surabondamment démontré aux personnes qui suivent la clinique de mon maître, M. Galezowski, que le fantôme de la macula est très commun, qu'on l'observe non seulement chez les enfants, mais qu'on le rencontre parfois chez des personnes âgées de plus de trente-cinq ans ; chez les personnes brunes plus fréquemment sans doute que chez les blondes, mais que ces dernières le présentent aussi assez souvent, enfin que contrairement à ce qui a été dit jusqu'ici, *on peut l'observer à l'image droite chaque fois qu'il est visible à l'image renversée. Je dirai plus : dans certains cas où on ne peut l'obtenir à l'image renversée, on le voit très facilement à l'image droite.*

J'expliquerai plus loin les causes de cette contradiction, qui avait existé jusqu'à présent entre l'image droite et l'image renversée, et qui chagrinait tant Mauthner, ainsi qu'on peut le voir dans son traité (Lehrbuch der Opthalmoscopie.)

Il serait trop long de répéter toutes les opinions plus ou moins fondées qui ont été émises à ce sujet ; je me contenterai de rappeler ici celles qui sont le plus répandues, et qu'on trouve dans la plupart des livres.

« Ainsi pour Brecht ce reflet serait dû à la saillie des vaisseaux qui bordent la macula ; et son plus ou moins de largeur tiendrait à ce fait que sa limite externe n'est autre chose que la projection du bord pupillaire sur le fond de l'œil. A mesure que la pupille se resserre, l'anneau argenté diminue et arrive à disparaître. Par contre un élargissement démesuré de la pupille noie, pour ainsi dire, le reflet dans une trop grande quantité de lumière et l'empêche d'être perçu. » Brecht même pour démontrer l'excellence de sa théorie a recours à des démonstrations physiques et mathématiques, à de nombreuses expériences faites avec un œil artificiel. Ses

Digitized by Google

conclusions sont fausses, car le fantôme de la macula n'est pas l'image de la pupille sur le fond de l'œil; loin de disparaître quand la pupille se dilate, le fantôme devient au contraire beaucoup plus facile à constater, et il m'est arrivé plusieurs fois après l'avoir reconnu avec une pupille moyennement dilatée, d'instiller quelques gouttes d'atropine pour le faire voir plus facilement à d'autres personnes; enfin sa grandeur est invariable chez la même personne et ne dépend nullement du diamètre de la pupille.

Loring admet au niveau de la région maculaire une dépression, et c'est au bord de cette dépression que serait dû le reflet.

« Je suis donc porté à admettre, dit-il, que le halo environnant la macula (image renversée) est le résultat de la réflexion au niveau des surfaces courbes qui entrent dans la composition de cette portion de la rétine, et que de plus les diverses sources de lumière d'où proviennent ces reflets sont l'image de l'ophtalmoscope d'une part, celle de la lampe d'autre part. »

L'image de l'ophtalmoscope, n'en déplaise à Loring, n'a absolument rien à faire ici, car on peut coller sur un ophthalmoscope des morceaux de papier et le rendre successivement carré, triangulaire ou polygonal, le solo elliptique de la macula n'en est modifié en aucune façon. Schmidt a attribué la forme elliptique de cet anneau à l'astigmatisme qu'offrent tous les yeux, qui presque toujours ont le méridien vertical plus réfringent que le méridien horizontal, ce qui à l'image renversée donnerait un ellipse à grand axe horizontal. S'il en était ainsi, le fantôme deviendrait à l'image droite une ellipse à grand axe vertical, fait entièrement contredit par l'observation.

Comme on n'avait jamais pu obtenir ce fantôme à l'image droite, certains auteurs ont voulu faire jouer un rôle à la lentille biconvexe qu'on emploie pour obtenir l'image renversée. Cette opinion tombe devant ce fait qu'on obtient ce fantôme aussi bien à l'image droite qu'à l'image renversée. Voyons maintenant à quoi est dû ce reflet. Il est certain que la région

Digitized by Google

maculaire contient très peu de fibres nerveuses, les travaux de Henri Muller, Henle et Kôlliker l'ont suffisamment démontré; mais elle offre une autre particularité, c'est qu'elle est très pauvre en fibres de soutien, ou fibres de Muller, et et que la limitante interne existe à peine à cet endroit; c'est à ces trois circonstances que la région maculaire doit de n'offrir presque jamais le miroitement rétinien que j'ai décrit plus haut; presque toujours, soit à l'image droite, soit à l'image renversée, elle se présente comme une ellipse plus sombre que le reste du fond de l'œil et n'ayant d'autres reflets que celui de la fovea et l'anneau elliptique du fantôme; encore ces deux sortes de reflets peuvent-ils manquer, et alors la région maculaire n'apparaît que comme une région plus foncée, surtout à son centre.

Nous avons donc là une partie de la rétine, assez étendue, où les fibres nerveuses sont clair-semées, où les fibres de soutien sont rares, où la limitante interne existe à peine, et il est probable que, tout autour de cette région, les fibres nerveuses tassées en plus grand nombre forment un léger relief, que la limitante interne est à cet endroit plus épaisse, les fibres radiaires plus serrées. Telles seraient d'après moi, les trois conditions qui favoriseraient la production de ce reflet elliptique.

Mais de ces trois facteurs, le plus important à mes yeux serait l'épaisissement de limitante interne à ce niveau; la disposition des fibres nerveuses ne me paraît que secondaire, car elles ne contournent pas la région maculaire d'une façon assez régulière pour constituer une ellipse aussi parfaite que celle que nous observons.

Cette disposition si régulière de l'ellipse, je l'attribue donc plus spécialement à la limitante interne qui doit offrir à ce niveau une disposition particulière, probablement une augmentation d'épaisseur. Ce reflet elliptique diminue, puis finalement disparaît chez les personnes à mesure qu'elles avancent en âge, parce qu'une condition indispensable à sa production, c'est que la limitante interne soit véritablement une membrane vitrée et qu'elle donne lieu à une réflexion en

Digitized by Google

partie régulière, en partie diffuse; avec les années, la limitante interne se modifie légèrement et elle donne lieu finalement à une réflexion presque entièrement diffuse; dans ces conditions, le reflet ne peut plus se produire. C'est, je crois, à ce fait qu'est due l'opposition qui existe entre les personnes jeunes et les personnes âgées au point de vue de ce reflet.

Je n'insiste pas sur les caractères de ce reflet déjà tant de fois décrit. Je rappellerai seulement qu'il est elliptique à grand axe transversal, et que l'axe vertical, plus petit d'un quart que l'autre, est à peu près égal au diamètre de la papille; le contour interne de cet anneau elliptique est mieux limité que le contour externe; d'ailleurs sa grandeur apparente variera, bien entendu, avec l'état de réfraction, en outre sa grandeur réelle n'est pas la même sur tous les yeux, à égalité de réfraction statique, le rapport de ses deux diamètres pourra être modifié par l'astigmatisme, il offrira enfin de nombreuses variétés selon l'âge et le degré de pigmentation du fond de l'œil.

Particularité à noter : quand on l'examine à l'image droite, en imprimant de petits mouvements au miroir, on voit le fantôme se déplacer, suivre le mouvement du miroir, si bien que la fovea ne se trouve plus au centre de l'ellipse.

Quant au reflet de la Fovea centralis, il peut offrir les plus grandes variétés d'aspect, mais souvent on observera un point blanc, si la lumière est projetée bien directement; à la moindre inclinaison du miroir ou au plus petit mouvement de l'œil observé, l'aspect pourra changer. Il est impossible de décrire toutes les variétés, tous les cas qui peuvent se présenter.

Mauthner dit à propos de ce reflet, page 317 de son traité d'ophtalmoscopie : « L'apparition de la Fovea centralis sous la forme d'une tache blanche ou blanc-jaunâtre n'est sûrement pas due à un reflet, et reste encore à expliquer. Mais ce qui me paraît complètement inexplicable, c'est la contradiction qui existe dans l'aspect de la région maculaire, suivant qu'on l'observe à l'image droite ou à l'image renversée. »

Cette contradiction, nous avons vu qu'elle n'existait pas, et,

Digitized by Google

dans le point brillant de la fovea, je vois aussi, contrairement à Mauthner, un véritable reflet.

La fovea en effet, ainsi que les coupes de Schultze le font voir, est une surface concave et uniformément lisse, parce qu'à cet endroit il n'y a plus de vaisseaux qui puissent soulever la limitante interne, et il est naturel d'admettre que cette surface concave réfléchisse une certaine quantité de la lumière incidente, et fournisse un reflet. Un autre fait qui prouve que c'est un reflet, c'est qu'on voit l'aspect changer suivant l'inclinaison du miroir ou les mouvements que l'œil observé peut faire; mais la preuve la plus convaincante, c'est que le point blanc de la fovea disparaît ainsi que le reflet central des vaisseaux et le fantôme elliptique de la macula, quand on éclaire le fond de l'œil avec de la lumière polarisée; contrairement encore à ce qu'ont écrit les auteurs, je puis affirmer qu'on peut voir presque toujours la Fovea centralis à l'image droite, et très souvent à l'image renversée. » Loring dit en effet : « Il m'est arrivé *quelquefois* de voir le centre de la macula à l'image renversée. » M. Panas dit de même (Rétinites p. 58) « Le centre de la macula, occupé par la fovea, se présente *parfois* à l'ophtalmoscope, ainsi que Leibreich l'a signalé le premier, comme un point blanc ou jaunâtre. » Un autre point à noter : c'est que chez les adultes où le fantôme elliptique de la macula est assez rare, on trouve au contraire à peu près constamment le reflet de la fovea à l'image droite.

Ce qui a empêché de voir nettement tous ces reflets c'est la façon dont on pratique habituellement l'ophthalmoscopie; on se sert d'un miroir concave de 0m,20 à 0m,25 de foyer, pour l'image renversée, et d'un miroir plan pour l'image droite. Je puis dire que ce sont les conditions les plus désavantageuses pour l'examen opthalmoscopique, car avec de pareils miroirs on obtient, dans les deux cas, presque toujours l'image plus ou moins nette de la flamme sur la rétine, condition très défavorable pour examiner les reflets rétiniens, parce que, ceux-ci ayant une intensité faible, sont noyés dans l'image de la flamme sur la rétine, image qui est toujours très brillante par rapport aux reflets; en outre, pour bien exa-

Digitized by Google

miner le phantôme de la macula il faut un cercle de diffusion qui soit plus grand que lui, chose qu'on ne peut jamais obtenir quand on pratique l'image droite avec un miroir plan. Pour percevoir ces reflets rétiniens, il faut donc deux conditions.

1° que le champ d'observation soit grand.

2° qu'il soit illuminé d'une façon uniforme et peu intense, comme condition adjuvante, il faut encore que la couche épithéliale soit bien pigmentée, de façon à ce que les reflets de la rétine ne soient pas noyés dans la quantité des rayons qui reviennent de la choroïde et de la sclérotique, comme cela arrive chez les personnes très blondes.

Ces conditions sont réalisées très simplement en employant le miroir plan pour l'image renversée et un miroir très fortement concave pour l'image droite. Quant à moi, je ne pratique plus l'examen ophtalmoscopique autrement.

Je me sers toujours du miroir plan pour l'image renversée, en *ayant soin d'employer une lentille aussi large que le cercle de diffusion fourni par le miroir, de façon à utiliser tous les rayons renvoyés* par lui et à augmenter le champ d'observation rétinien. La lentille que j'emploie, beaucoup plus large que les lentilles habituelles, a $0^m,55$ de diamètre. Je n'ai recours au miroir concave de $0^m,25$ de foyer que dans le cas de troubles du corps vitré, de choroïdite spécifique par exemple, ou d'opacités déjà avancées du cristallin.

Je pratique au contraire l'image droite avec des miroirs d'un foyer très court (de 5 à 6^{cc}) et je puis dire qu'avec de semblables miroirs l'examen à l'image droite, soit de la papille, soit de la macula, devient extrêmement facile; le champ d'éclairage est considérable; on embrasse d'un seul coup d'œil toute la macula, son reflet elliptique et une zone limitrophe assez importante; on s'oriente dans l'œil très aisément; l'éclairage, produit par un cercle de diffusion très large, est uniforme; les moindres reflets rétiniens sautent à l'œil; on aperçoit le reflet grisâtre des fibres nerveuses, on peut suivre leur distribution et leur trajet jusqu'à une assez grande distance de la papille La plupart des personnes qui

Digitized by Google

se sont servies de ce miroir fortement concave ont été tellement frappées de ses avantages pour l'image droite qu'elles n'en emploient plus d'autres.

L'idéal dans l'examen ophtalmoscopique exige deux choses: éclairer uniformément la rétine et éviter sur elle la production de toute image adventice, celle de la lampe par exemple; en outre, obtenir le champ d'observation maximum.

Je le répète, ces deux conditions ne peuvent être réalisées qu'avec le *miroir plan et une très large lentille pour l'image renversée, et un miroir très fortement concave de* 5 *à* 6^{cc} *de foyer pour l'image droite.*

De cette façon seulement on obtiendra un éclairage uniforme du fond de l'œil, et on pourra en embrasser une grande étendue.

J'ajoute comme autre condition importante, pour l'examen à l'image droite chez les amétropes, *la nécessité d'incliner le miroir par rapport aux verres correcteurs*, de façon à ce que le plan de ceux-ci soit toujours perpendiculaire à l'axe optique de l'œil observé. Autrement on obtient des images irrégulières et déformées, sous ce rapport, on a plutôt reculé qu'avancé dans la construction des ophtalmoscopes à réfraction qui, presque tous encore aujourd'hui, ont leur miroir parallèle aux verres correcteurs. Les premiers modèles d'ophtalmoscopes, celui de Helmholtz, et celui de Ed. de Jœger, étaient sous ce rapport, d'une forme beaucoup plus heureuse.

On rejette le miroir plan pour l'image renversée à cause de son éclairage insuffisant; c'est qu'on ne tient pas compte de la largeur du cercle de diffusion qu'il fournit. La plupart des lentilles usitées en ophtalmoscopie correspondent comme surface au tiers ou même au quart du cercle de diffusion fourni par un miroir plan de grandeur moyenne; dans ces conditions, un tiers ou un quart seulement des rayons réfléchis par le miroir est utilisé pour l'éclairage du fond de l'œil et il est jugé avec raison insuffisant.

Si l'on prend au contraire une lentille aussi large que le cercle de diffusion lui-même, on obtient une image ophtalmoscopique très étendue, nette, uniformément éclairée et si la

Digitized by Google

prunelle de l'œil observé a été dilatée par l'atropine, on a alors un champ d'observation considérable, qui permet une vue d'ensemble et rend l'orientation dans l'œil très aisée. Avec un miroir plan de 35^{mm} de diamètre, il faut une lentille de 50^{mm} de diamètre; si le miroir a 40^{mm}, la lentille devra avoir 55^{mm} de diamètre. La lentille que j'emploie est de 10 dioptries; elle a donc 10 centimètres de foyer, etc. Si je rappelle la formule qui donne le grossissement ou l'image renversée $x = \frac{f}{g}$

Où f représente la distance focale de la lentille et g la distance du point nodal à la rétine $= 15^{mm}$ chez l'emmétrope, nous obtenons $gr = \frac{100}{15} = 6{,}66$.

Avec cette lentille le grossissement chez l'emmétrope est donc presque 7, et je l'augmente encore en mettant un verre convexe derrière le miroir, afin de pouvoir examiner l'image de plus près et de la voir sous un angle visuel plus grand. C'est de cette façon seulement qu'on peut réaliser à l'image renversée deux conditions importantes; grossissement notable et champ d'observation étendu. Mes confrères qui pratiqueront ainsi l'image renversée constateront ce que j'ai dit plus haut relativement à la macula et à la Fovea centralis : c'est qu'il est très *commun* de voir la macula avec son fantôme elliptique, et le centre de la macula ou la fovea avec son petit reflet blanc.

Pratiquant ensuite l'image droite avec un miroir concave d'un foyer très court de 5 à 6^{cc} en ayant soin de *se tenir à une distance de l'œil inférieure à la distance focale du miroir*, ils verront ces deux reflets chez les personnes jeunes au moins sept à huit fois sur dix.

S. Parent.

Chef de clinique du Dr Galezowski.

Digitized by Google

ÉTUDE SUR LES CATARACTES

ET SUR LEUR TRAITEMENT

(*Suite*)

Par le Dr GALEZOWSKI

Si l'étude des cataractes est très instructive au point de vue de leur consistance, et s'il est utile pour la pratique chirurgicale de diagnostiquer à quelle variété de cataracte on a affaire, il n'est pas moins intéressant de savoir si l'opacification du cristallin ne s'est pas développée sous l'influence d'une cause constitutionnelle quelconque, ou bien si une maladie de la choroïde quelconque, un traumatisme, ou bien encore, un état congénital et héréditaire n'aient pas pu exercer une certaine influence sur le développement de la cataracte. L'étude, en effet, des cataractes d'après les différentes causes qui ont pu les provoquer, aura d'autant plus d'importance, que chacune de ces causes peuvent imprimer à la marche et à l'évolution de la maladie du cristallin un caractère tout particulier.

Examinons, à ce point de vue, les cataractes, et voyons ce qu'elles peuvent présenter de particulier. Nous aurons, sous le rapport étiologique, à examiner les *cataractes glycosuriques*, goutteuses, traumatiques, congénitales, glaucomateuses et des cataractes consécutives à une irido-choroïdite.

Cataractes glycosuriques.

L'influence de certaines conditions diathésiques sur le développement des cataractes ne peut pas être mise aujourd'hui en doute; la diathèse glycosurique et la diathèse goutteuse sont celles qui paraissent exercer la plus grande influence sur le développement des cataractes. Examinons d'abord la première de ces deux variétés.

Digitized by Google

L'existence des cataractes, dans le diabète sucré, est un fait tellement fréquent et démontré par des observations tellement nombreuses, qu'aucun doute ne peut exister sur cette matière. La cataracte diabétique existe, et il importe à un praticien de determiner exactement sa signification pathogénique, son mode de développement, ses caractères distinctifs, sa fréquence et sa gravité au point de vue du traitement chirurgical.

D'après Trousseau [1], Claude Bernard, et Jaccoud [2], la présence du sucre dans les urines ne constitue pas à elle seule le diabète, car le sucre peut se montrer accidentellement, et apparaître même périodiquement, sans constituer de maladie diabétique proprement dite.

Pour qu'une diathèse glycosurique ait lieu, il faut un certain nombre des phénomènes, *sui generis*, une certaine quantité du sucre apparaissant d'une manière assez constante, et que la densité des urines soit augmentée, selon M. Bouchardat [3], de 1 015 ou 1 020, qui est la densité normale à 1 030, 1 050 et jusqu'à 1 075. Il faut aussi, comme dit Jaccoud [4], la présence dans le sang d'une quantité proportionnelle de glycose impondérable. « Dans le diabète bien caractérisé, dit cet auteur, le chiffre de 200 grammes de sucre rendu en vingt-quatre heures est très ordinaire, mais il y a des diabétiques qui rendent 300, 400, 600 et jusqu'à 700 grammes en vingt-quatre heures.

Pour qu'une si grande quantité se trouve éliminée par les urines, il faut que le sang soit saturé par le sucre, et que par conséquent tous les éléments, tous les tissus et liquides de l'organisme en contiennent une quantité plus ou moins abondante. Les liquides de l'œil seront, dans ces cas, saturés de glycose, et amèneront une plus ou moins grande perturbation dans la nutrition du cristallin, qui pourra aboutir à la formation d'une cataracte.

La quantité d'urine rendue par les malades glycosuriques

1. Trousseau, *Clinique de l'Hôtel-Dieu*, 1873, t, II, p. 776.
2. Jaccoud, *Dictionnaire*, p. 245.
3. Bouchardat, *de la Glycosurie ou diabète sucré*, Paris, 1875.
4. *Nouveau Dictionnaire de méd. et de chirurg. pratique*, t, XI, p. 248.

Digitized by Google

en vingt-quatre heures, d'après Bouchardat [1], est quelquefois considérable. Tandis que, habituellement, elle est de 4 à 6 kilogrammes, il a vu des malades qui rendaient 10 à 16 kilogrammes par jour. On comprend, dès lors, qu'avec une si énorme secrétion rénale, la glycose peut être éliminée d'une manière exceptionnellement abondante, et elle peut aussi bien apparaître dans les liquides rejetés de l'organisme, que dans tous ceux qui servent à la nutrition de divers organes, et l'humeur aqueuse en est du nombre.

Kunde [2] a cherché à démontrer, par des expériences très ingénieuses, qu'en retirant d'un animal une certaine quantité d'eau et augmentant ainsi la proportion des sels dans le sang, on provoque les cataractes. La même chose a lieu si l'on injecte dans la masse du sang une certaine quantité de sels, tels que sels de gomme ou sucre ; la cataracte de la sorte aura lieu. Graefe n'admet pas cette explication, car les cristallins cataractés des diabétiques ne présentent pas de vacuoles. Je dirais plus, que si les grandes pertes des liquides dans notre organisme devaient provoquer des cataractes, nous devrions les observer dans les polyuries albumineuses, etc., ce qui pourtant n'a pas lieu.

Selon moi, les cataractes des diabétiques sont de deux sortes : les unes sont le résultat d'une trop grande quantité de glycose dans les urines et le sang, ce qui constitue des *cataractes diabétiques* proprement dites, ou cataractes glycosuriques *par saturation*. Une autre variété des cataractes est celle qui est le résultat d'une simple coïncidence, comme dit très-justement le professeur Gosselin [3]. « La coïncidence de la cataracte et de la glycosurie, dit cet éminent praticien, n'est pas assez fréquente pour qu'on soit autorisé d'admettre une relation de cause à effet entre les deux maladies. Pour moi, ajoute M. Gosselin, c'est tout simplement le hasard qui les réunit. »

Cette opinion me paraît très juste dans un certain nombre

1. Bouchardat, *de la Glycosurie ou diabète sucré*, Paris, 1875, p. 6.
2. Kunde, *Zeitschr.* v. Kolliker v. Siebold, 1857.
3. Gosselin, *Clinique chirurg. de la Charité*, 1879, t. II, p. 370.

Digitized by Google

des cas, où la quantité de glycose est minime, tandis que la cataracte ne survient que comme un effet de l'âge. Si on examine chez ces individus l'humeur aqueuse ou le cristallin, on ne trouve point de sucre. Des analyses chimiques faites par moi sur trois cataractes diabétiques que j'avais extraites, ne m'ont donné que des résultats négatifs, tandis que dans deux autres cas, la présence du sucre était si facile à constater, qu'on pouvait la reconnaître à l'aide d'une solution de la potasse caustique.

Ainsi donc, il existe des cataractes glycosuriques, proprement dites, et elles sont le résultat de l'imbibition du cristallin par des liquides qui contiennent du sucre dans leur composition. Et, en effet :

Le mode d'évolution et la cause immédiate de la cataracte glycosurique ne peuvent être expliqués autrement que par la composition vicieuse de l'humeur aqueuse. Car je ne puis pas me ranger de l'avis de Lohmeyer, qui pense que les cataractes glycosuriques soient le résultat du dessèchement de tous les tissus dans un organisme atteint de diabète, et par conséquent par le dessèchement du cristallin lui-même. Nous devons, tout au contraire, admettre avec Trousseau et Lancereaux qu'il existe des diabètes secs et des diabètes obèses. Mes observations personnelles permettent de constater que les cataractes se rencontrent plus souvent chez les individus glycosuriques gras que chez les maigres ; on ne peut donc pas admettre l'opinion de Lohmayer, d'autant plus que le dépérissement de l'organisme par la phtisie, le choléra, les affections chroniques des reins, reste généralement sans influence sur le développement des cataractes.

Lancereaux, qui a fait des recherches toutes spéciales sur les diabètes maigres, m'a déclaré n'avoir jamais rencontré chez ces individus de cataracte.

D'autre part, nous sommes en présence d'une opinion très sérieuse, soutenue par deux autorités incontestables, celle de Lecorché. Ce dernier auteur, en effet, s'est exprimé ainsi dans son travail sur les cataractes diabétiques[1]. Suivant Lohmeyer,

1. Lécorché, *Archives génér. de médecine*, 1861.

Digitized by Google

les cataractes reconnaissent deux expèces de cause : l'appauvrissement des liquides et leur altération. C'est la première de ces deux causes qui me paraît jouer le rôle important dans la production de la cataracte diabétique. » Et plus loin il ajoute : « Je me demande si l'on ne pourrait pas considérer les pertes que subit tout malade glycosurique, comme analogue de celles qu'on produit à volonté chez les batraciens, en leur enlevant la partie séreuse du sang, par des purgatifs salins ? »

Malgré le raisonnement très logique et très attrayant de mon excellent ami, M. Lecorché, je pense qu'il faut chercher ailleurs la pathogénie des cataractes diabétiques.

Nous trouvons une autre raison bien plus simple et bien plus plausible, qui nous permet de comprendre le mécanisme de la formation de ces sortes de cataractes, c'est notamment la macération et l'imbibition du cristallin par l'humeur aqueuse, contenant une plus ou moins grande quantité de glycose. Et en effet, Giraldès a fait des expériences sur des lapins, on ne peut plus concluantes : il faisait des injections des différentes solutions sucrées dans la chambre antérieure des lapins, et, peu de temps après, il voyait se former des cataractes. D'autre part, Maurice Perrin a examiné l'humeur aqueuse chez cinq personnes diabétiques opérées par lui de la cataracte, et il a trouvé chez tous du sucre dans ce liquide. Nous avons, dès lors, le droit de conclure que la présence du sucre dans l'humeur aqueuse est une cause majeure de développement de la cataracte glycosurique. Le sucre, en effet, pénètre par l'endosmose, à travers la cristalloïde, dans les couches corticales, et les rend opaques. Du reste, cette théorie se trouve confirmée par une analyse chimique, que j'ai fait faire sur un certain nombre de cataractes extraites par moi, tant chez les diabétiques que chez d'autres individus.

En faisant une analyse chimique de deux cataractes diabétiques, chez une femme de 62 ans et chez un homme de 57 ans, j'ai pu reconnaître très facilement la présence de glycose. Herm. Schmidt, Leber et Berlin rapportent des cas analogues, où ils ont pu constater la présence du sucre dans

Digitized by Google

la cataracte[1]. Knapp[2] a trouvé dans une de ses cataractes opérées des doses sensibles du sucre et des altérations spéciales des fibres cristalliniennes avec de nombreuses vacuoles.

On voit, par ces analyses, que dans un certain nombre au moins des cataractes diabétiques, on trouve du sucre en assez grande quantité, et on comprendra facilement que la présence dans cet organe d'une matière étrangère aux éléments cristalliniens, doit entraîner des modifications toutes particulières dans les fibres cristalliniennes. Ce que du reste Knapp a démontré.

Ces altérations doivent, naturellement, exercer une certaine influence sur la marche et l'évolution de la cataracte elle-même, ainsi que sur sa consistance. Les auteurs ne sont pourtant pas d'accord sur ce sujet : les uns, et Graefe entre autres, pensent que les cataractes glycosuriques ont un noyau dur et les couches corticales molles. Pour Arlt, les cataractes sont presque toujours molles; d'autres encore affirment que les opacités cristalliniennes n'occupent dans la glycosurie que des couches corticales isolées, et restent stationnaires pendant de longues années.

L'existence d'un si grand nombre de variétés ne peut s'expliquer que par des différences d'origine, car toutes les cataractes des diabétiques ne sont pas dues au glycose, mais elles peuvent être le résultat d'une simple coïncidence, comme nous avons du reste admis plus haut, avec le professeur Gosselin. Alors, selon l'âge de l'individu, sa constitution et d'autres circonstances accidentelles, la cataracte peut varier à l'infini dans ses formes.

Lorsque c'est réellement le diabète qui amène l'opacification du cristallin, on voit dans la forme de la cataracte à son début, soit dans son évolution ultérieure, quelques particularités qu'il serait très utile de connaître.

Le trouble visuel, qui se déclare dans ces cas, s'annonce d'nne manière lente et progressive, comme cela avait été déjà signalé, avec autant de justesse que de perspicacité, par un

1. Becker, *Hand. f. Ophth. v. Græfe u. Saemisch*, Bd. V, p. 271.
2. Knapp, *Ann. v. Oculishc*, t. LI, p. 50.

Digitized by Google

des plus éminents cliniciens, le professeur Trousseau[1]. Il a observé chez les diabétiques la presbytie prématurée, et ce seul signe devra donner à penser que la personne est diabétique. C'est en effet au début des cataractes diabétiques que les malades semblent devenir presbytes, et augmentent de plus en plus leurs verres grossissants. Si on les examine avec l'ophtalmoscope, on constate des opacités.

Mes propres recherches m'ont permis de démontrer que c'est surtout par le segment postérieur que les cataractes glycosuriques débutaient, ou bien elles prenaient naissance simultanément dans une ou plusieurs couches antéro-postérieures, et formaient comme une sorte d'enveloppe ou d'écorce opaque autour du noyau transparent. Ce dernier ne s'opacifie que d'une manière secondaire, et souvent dans un espace de temps assez court, ce qui fait que le cristallin doit subir un certain degré de macération et de désagrégation, et prendre une consistance relativement demi-molle, comme avait justement remarqué Graefe.

Ces cataractes marchent généralement très rapidement lorsqu'elles reconnaissent réellement le diabète comme cause initiale de leur développement. C'est pourquoi elles n'ont pas le temps de devenir dures et volumineuses, et présentent une consistance demi-molle; chez les personnes jeunes, elles deviennent même complètement molles.

Lécorché[2] a constaté dans ces cataractes des altérations propres à toutes les cataractes molles ou demi-molles, c'est-à-dire la granulation des cellules et des tubes cristalliniens, et la disparition du noyau de ces tubes. Dans une cataracte glycosurique, Knapp[3] a trouvé des grandes cellules épithéliales, contenant une masse granuleuse et un très large noyau; des nombreuses cellules globuleuses, disposées en chapelets, qui se trouvaient situées dans l'intervalle des fibres cristalliniennes saines; des amas globuleux contenus dans les fibres elles-mêmes et des cellules à noyaux et nu-

1. Trousseau, *Clinique*, t. II, p. 784.
2. Lécorché, *Arch. gén. de méd.*, 1861.
3. Knapp, *Klinische Manatibl.*, avril 1863.

Digitized by Google

cléoles, avec un appendice en forme de massue. Le sucre existait dans ce même cristallin. Ces lésions, un peu différentes des autres cataractes, ne peuvent être expliquées que par une dégénérescence et une imbibition qu'avaient subi les éléments cristalliniens dans un liquide sucré.

Les cataractes diabétiques peuvent se développer à tout âge. Seegen a observé, à Karlsbad, une cataracte diabétique chez une jeune fille de douze ans; mais il serait difficile de déterminer si c'est une simple coïncidence et un produit réel du diabète.

Pour ma part, j'ai rencontré beaucoup plus souvent ces cataractes après l'âge de quarante-cinq ans, ce qui me fait penser que le processus sénile doit jouer un grand rôle dans un grandnombre de cataractes que nous observons chez les diabétiques.

La proportion des cataractes chez les diabétiques est peu considérable, si on juge par les chiffres, empruntés aux différents auteurs. Voici ce tableau :

Becker,		= 4,28 0/0
Oppolzer,	sur 24 diabét. 2 catar.	= 9,5 0/0
Graefe,		= 25,0 0/0
Galezowski,	sur 4,776 cataractes 44 catar. diabét.	= 1,024 0/0

On voit par ces chiffres, que la proportion des cataractes glycosuriques est d'autant plus grande que l'on établit la statistique sur un nombre plus petit d'individus. D'autre part, il faudrait éliminer de la statistique toutes les cataractes des enfants, les cataractes traumatiques, glaucomateuses, choroïdiennes, etc., car alors seulement, on aura une proportion plus exacte relativement à l'influence de diabète. C'est ainsi que le chiffre de mes cataractes se réduit à 3 968, ce qui fait sur 100 = 1,134 0/0.

Cette proportion, qui est relativement minime, augmentera d'une manière très sensible si nous n'établissons nos chiffres que sur des cataractes opérées, car c'est à l'âge où on se présente pour l'opération de la cataracte que la glycosurie se

Digitized by Google

développe aussi le plus habituellement. C'est ainsi que nous pouvons nous expliquer l'énorme différence qui existe entre nos propres calculs et ceux de de Graefe.

Mais de tout ce que j'ai pu voir dans ma propre pratique, ainsi que pendant les cinq ans que j'étais le chef de clinique de Desmarres père, je puis affirmer que la glycosurie ne doit être considérée que comme un agent relativement rare de développement de la cataracte.

De l'influence du diabète sur l'issue de l'opération de la cataracte.

Il n'est aujourd'hui douteux pour personne que la cataracte glycosurique est guérissable, et il se trouvera peu d'ophtalmologistes qui partageront l'opinion, émise par un auteur, que la cataracte diabétique annonce « la fin plus ou moins prochaine des malades, dont elle est l'un des signes précurseurs. » La cataracte diabétique n'est point le résultat de marasme ultime, mais elle est, ou une simple coïncidence, ou le résultat d'une macération du cristallin dans un liquide saccharifère. Dès lors, elle peut apparaître à tout âge et dans les différentes conditions hygiéniques, bonnes ou mauvaises, selon les individus. Et on comprend parfaitement que, envisagée à ce point de vue, l'extraction de la cataracte peut et doit être pratiquée, car elle peut rétablir la vue pour de longues années. Je connais des individus glycosuriques que j'ai opérés de la cataracte, il y a plus de douze et quinze ans, et qui se portent depuis à merveille, et jouissent d'une vue très satisfaisante.

La question de pronostic des cataractes diabétiques et de leur opération a préoccupé de tout temps les chirurgiens, et on cherchait, non sans une certaine raison, à rattacher les insuccès de l'opération et la nécrose de la cornée à l'abondance du sucre dans l'organisme. Nous verrons bientôt ce qu'il faut penser sur ce sujet; constatons, pour le moment, que la cataracte n'est pas le seul phénomène visuel morbide que l'on voit se développer sous l'influence du diabète : il existe un

Digitized by Google

grand nombre de lésions qui peuvent altérer la vue d'une manière plus ou moins grave. Il me suffira de citer des amblyopies sans lésion, des rétinites glycosuriques, des atrophies des papilles, des paralysies de la 6e paire, etc., pour voir combien sont nombreuses des lésions produites par la glycose. Or, la proportion de ces diverses amblyopies relativement à la cataracte est intéressante à connaître, car elle démontrera une fois de plus que la cataracte est relativement moins fréquente dans cette diathèse que toutes les autres altérations de l'organe de la vue.

Déjà Bouchardat[1] remarque avec raison que « la cataracte, liée à la glycosurie, est beaucoup moins commune que l'amblyopie. Sur trente cas que j'ai comptés je n'en ai vu qu'une. »

Mes propres recherches m'ont démontré que sur 108 diabétiques atteints de troubles visuels, il y a eu 37 des cataractes. Voici du reste comment se répartissent les différentes altérations oculaires occasionnées par la glycosurie; ces chiffres, je les ai réunis en compulsant toutes les observations de ma clientèle particulière; ils sont inférieurs à ceux que j'aurais pu obtenir en y ajoutant les malades de ma clinique, mais le temps m'a manqué de faire ces recherches, et puis Trousseau a dit avec raison que le diabète est une maladie rare dans la classe laborieuse et pauvre, elle est plutôt du domaine de la classe aisée. Je crois donc que mon tableau statistique exprime assez exactement la fréquence proportionnelle des différentes affections oculaires dans le diabète :

Cataractes	37
Amblyopies glycosuriqaes sans lésions ophthalmoscopiques	12
Rétinites hémorragiques	22
Atrophie des papilles	4
Hémiopies	3
Paralysies de la 6e paire	5
Paralysies de la 3e paire	2
Paralysies de la 4e paire	1
Intis ou indochoroïdite	8
Glaucome hémorragique	2
Apoplexie du corps vitré	1

1. Bouchardat, *loc. cit.* p. 90.

Digitized by Google

Paresse d'accommodation	5
Myosis	1
Kératites glycosuriques	3

Si nous prenons en considération les différentes altérations auxquelles sont exposés les yeux chez les diabétiques, on comprendra, non sans peine, que ce sont autant de conditions défavorables pour le succès définitif de l'opération.

Les cataractes diabétiques peuvent être, en effet, simples et exemptes de toute altération interne des yeux ; ou bien, en dehors d'opacités cristalliniennes, il peut exister une amblyopie sans ou avec hémiopie, des hémorragies rétiniennes, etc. Ces altérations, sans nuire à la cicatrisation de la plaie cornéenne, après l'extraction de la cataracte, peuvent compromettre, jusqu'à un certain point, le résultat définitif de l'opération, le malade ne retrouvant pas la netteté de la vue qu'il espérait.

Nous pouvons citer, à l'appui, une observation des plus intéressantes, que j'ai observée dans ma propre pratique, sur un malade qui m'avait été adressé par M. le Dr Devailly.

Observation

Cataracte diabétique, précédée huit ans auparavant d'une rétinite apoplectique. — Extraction. — Guérison.

Monsieur X..., demeurant en province, âgé de 63 ans, me fut amené en 1873 pour être opéré d'une cataracte. C'est un homme fort, obèse, sujet à des accès de goutte, et il est atteint depuis plus de quinze ans de diabète, pour laquelle il est venu me consulter à plusieurs reprises à Paris. En 1867, il avait éprouvé subitement un affaiblissement très notable de la vue des deux yeux, et vint consulter à Paris M. le docteur Cusco, qui avait constaté une rétinite hémorragique, dans les deux yeux de nature glycosurique. Le régime antidiabetique sévère qui lui avait été prescrit, plusieurs saisons passées à Vichy, lui ont amené une amélioration notable de la santé générale, ainsi qu'un éclaircissement très sensible dans la vue. Ce mieux n'a pourtant pas duré longtemps, et déjà, en 1872, la vue commença de nouveau à s'obscurcir, mais cette fois-là il s'agissait d'une cataracte lenticulaire dans les deux yeux. Les

Digitized by Google

deux yeux se sont couverts à la fin de 1874, et c'est en 1875 qu'il est venu se faire opérer à Paris de sa cataracte. En examinant les urines, on a pu constater qu'elles contenaient 8 grammes de sucre par litre. Le malade du reste était bien portant, il était obèse et un peu essoufflé, mais il n'accusait aucune complication ni du côté du cœur ni dans les poumons. L'opération a pu être pratiquée en mars 1875. J'ai pratiqué l'extraction du cristallin par une plaie périphérique inférieure avec excision de l'iris. Le cristallin sortit sans difficulté, mais au moment où les dernières couches corticales sortaient de la plaie, le malade contracta violemment ses paupières ce qui amena un léger prolapsus du corps vitré. Ce petit accident n'a point empêché la cicatrisation de se faire par première intention et sans accidents inflammatoires, Le sang épanché dans la pupille, quelques débris des couches corticales, et la capsule opacifiée, ont constitué une cataracte secondaire, qui recouvraient la pupille. Ce n'est que le 27 août suivant, après que toute irritation avait disparu dans l'œil, que j'ai pratiqué une discision de la cataracte secondaire. Le 13 mai suivant, l'œil était complètement guéri, seule la moitié supérieure de la pupille est restée libre, et le malade a pu recouvrer une grande partie de l'acuité visuelle. Il pouvait, en effet, lire le n° 2 de l'échelle typographique avec un verre convexe de dix-huit dioptries, mais en faisant un effort, et en s'approchant beaucoup du livre, tandis que la vision à distance est restée faible, S=1|4, ce qui dépend de deux taches exsudatives blanches situées au voisinage de la macula, et qui sont consécutives à une ancienne rétinite glycosurique, qui, heureusement se trouvent en dehors du point visuel.

L'existence simultanée d'une cataracte glycosurique avec une rétinite n'est pas très rare, et, en ce qui me concerne, j'ai rencontré cette complication plus de cinq fois. En voici un fait de ce genre.

Observation

Cataracte corticale disséminée dans les deux yeux avec rétinite glycosurique.

Monsieur J..., âgé de 69 ans, vint me consulter le 8 septembre 1872, et se trouve inscrit au n° 2774 de mon livre d'observations. Depuis plus de trois ans, il s'est aperçu que sa vue faiblissait, ce qui l'a obligé de changer à plusieurs

Digitized by Google

reprises de lunettes. Depuis un an, sa vue ne change point, et il porte pour lire les lunettes convexes n° 5 dioptries. De l'œil gauche, il ne peut distinguer que les caractères n° 50 de l'échelle typographique; de l'œil droit, l'acuité visuelle est normale. Le malade distingue toute les couleurs des deux yeux. A l'examen ophtalmologique, je constate des opacités disséminées dans le segment postérieur de l'œil gauche et periphérique dans le droit. De plus la rétine est recouverte des nombreuses taches hémorragiques et blanches exsudatives dans toute la région maculaire. Le malade est par moments très altéré, et il est sujet aux dyspepsies; il urine très abondamment et ses urines contiennent actuellement treize grammes du sucre par litre, mais il y avait des moments où on avait constaté jusqu'à 85 grammes par litre.

En présence des complications, rétiniennes, on devra être d'autant plus réservé dans le pronostic des cataractes diabétiques, que souvent rien ne peut nous donner une indication quelconque sur l'état de la membrane visuelle dans un œil, atteint d'une cataracte complète. Et, en effet, en supposant que la rétine soit couverte de taches hémorragiques et exsudatives, l'œil percevra la lumière d'une bougie promenée dans une chambre noire, les phosphènes seront aussi nettement accusés que dans un œil sain, et on ne pourra tirer quelques indices que des renseignements que pourra nous fournir le malade lui-même, sur l'état de la vue, telle qu'elle aura été avant la formation de la cataracte.

Le résultat de l'opération de la cataracte est subordonné à d'autres dangers bien plus sérieux, et qui sont dus aussi au traumatisme lui-même. Une plaie de la cornée large et à grand lambeau ne se cicatrise que difficilement dans un organisme diabétique, la cornée tombe souvent en sphacèle, ou bien la cicatrisation ne se faisant que difficilement, il en résulte une iritis plus ou moins grave, et qui compromet bien souvent le résultat définitif de l'opération.

Tous les chirurgiens se sont préoccupés des dangers qui peuvent résulter dans une opération de la cataracte glycosurique. Desmarres père était un des premiers qui chercha à parer à ces dangers, et voici ce que j'avais publié à ce sujet, à l'époque où j'étais son chef de clinique

Digitized by Google

« Il y a quelque temps, M. Desmarres opérait ses diabétiques, par l'extraction avec excision d'une large portion de l'iris; cela ne l'ayant pas satisfait, il a renoncé à cette méthode, et il fait maintenant l'extraction ordinaire sans excision de l'iris, seulement il attend, avant d'entreprendre l'opération, que l'organisme se soit complètement modifié par un régime convenable et que les urines ne contiennent pas du sucre au moins depuis deux ou trois semaines. De cette manière nous avons obtenu (1863) à la clinique deux guérisons complètes sur deux malades »[1].

Telle était à cette époque l'opinion de Desmarres père. Graefe et Stoeber croyaient, au contraire, qu'une extraction linéaire avec excision de l'iris était la seule méthode qui soit en état de prévenir les accidents suppuratifs et d'assurer le succès de l'opération. Les observations rapportées par ces auteurs démontrent les avantages de ce procédé, mais il s'agissait dans les cas cités de cataractes demi-molles, dont l'extraction se fait facilement même à travers une plaie d'une étendue relativement petite. Il n'en est pas de même avec les cataractes dures, volumineuses, qui ne peuvent sortir au dehors qu'à travers une plaie large et appropriée au volume du cristallin.

Je pense donc, que si, dans des cataractes molles, l'extraction linéaire pourra avoir son application dans la grande majorité des cas, il faudra avoir recours à l'extraction à lambeau périphérique, et avec excision de l'iris, procédé que nous employons dans toutes les cataractes lenticulaires, en général.

C'est par ce procédé à lambeau périphérique inférieur ou supérieur que j'ai obtenu, jusqu'à présent, des résultats on ne peut plus satisfaisants.

J'ai pratiqué jusqu'à présent trente-deux opérations de cataractes glycosuriques tant en ville qu'à ma clinique souvent dans des conditions les plus fâcheuses de santé, et chez des individus, dont les urines contenaient jusqu'à 50 et 60 grammes

1. Galezowski, *Gazette des hôpitaux*, 30 mai 1863.

Digitized by Google

de glycose par litre, et malgré cela je puis affirmer que je n'ai eu qu'un seul cas de phlegmon de l'œil par la nécrose cornéenne; dans tous les autres cas les résultats ont été aussi satisfaisants que possible. Néanmoins, je crois utile de rapporter quelques faits, qui présentaient des particularités intéressantes à connaître.

Signalons d'abord dans un cas la présence d'adhérences multiples de l'iris à la capsule, qui étaient consécutives à une ancienne iritis goutteuse. Cette complication m'avait obligé d'enlever la capsule au moyen d'une pince avant l'extraction du cristallin. Le résultat de l'opération a été, on ne peut plus satisfaisant, comme on pourra en juger par les détails de l'observation.

Orservation.

Cataracte diabétique adhérente. — Extraction. — Guérison.

Monsieur A..., âgé de 65 ans, professeur au Conservatoire des arts et métiers, est soigné depuis plus de quinze ans pour le diabète. Il est très dyspeptique, mais à part cela, il jouit d'une assez bonne santé. Sa vue, myope de 5 dioptries, commença à faiblir en 1874, ce qui était le résultat d'une double cataracte dont le développement a marché si rapidement que déjà, à la fin de 1875, il avait beaucoup de peine à se conduire. Il vint me consulter en janvier 1876, et d'après mon avis il se décida à se faire opérer. Sa cataracte était demi-dure, la perception lumineuse normale, elle était moins avancée dans l'œil droit, et complètement formée à gauche. Dans ce dernier œil, la pupille présentait des adhérences dans toute l'étendue du bord pupillaire inférieur, ce qui était le résultat d'une ancienne iritis goutteuse. Malgré cette complication, j'ai conseillé au malade de se faire opérer de son œil gauche, la cataracte de l'œil droit n'ayant pas encore atteint sa complète maturité. Mon opinion a été confirmée par M. le professeur Trélat, qui l'avait examiné, quelques jours plus tard. C'est le 21 février 1876 que j'ai pratiqué cette opération sans aucun accident. Après avoir fait un lambeau périphérique inférieur, j'ai excisé l'iris, puis, avec la même pince pupillaire, j'ai arraché la capsule antérieure, qui était épaissie par les exsudats iridiens. Le cristallin est sorti sans aucune difficulté.

Digitized by Google

La cicatrisation de la plaie n'a été entravée par aucun accident, et dès le onzième jour la guérison était complète. Le 1er avril suivant, j'ai pu choisir les lunettes. Le malade a recouvré une acuité visuelle normale à l'aide des verres 15 dioptries, pour la lecture, il pouvait lire le n° 1 de l'échelle typographique. L'hiver suivant, il a pu reprendre son cours à l'École des arts et métiers.

Le cas suivant est très instructif à plus d'une titre; le malade, qui était un de nos confrères de l'armée, glycosurique et atteint d'un glaucome simple dans l'œil droit, perdit progressivement la vue de son œil gauche par une cataracte nucléolaire. Pour arrêter les accidents glaucomateux, je lui ai pratiqué une iridotomie sur l'œil droit et, un an après, j'ai fait l'extraction de la cataracte gauche.

Observation

Cataracte glycosurique. — Extraction incomplète. — Prolapsus du corps vitré. — Guérison.

M. B... âgé de 62 ans, diabétique, est atteint d'un glaucome simple de l'œil droit, pour lequel je lui ai pratiqué, un an auparavant, une iridectomie. La cataracte de l'œil gauche est demi-dure, incomplète, mais le malade en est tellement gêné et voit si peu, qu'il se décide à l'opération.

Après avoir pratiqué un lambeau périphérique inférieur, et excisé l'iris, j'ai eu une hémorragie irienne des plus abondantes qui m'a obligé d'attendre plus d'un quart d'heure et de nettoyer la chambre antérieure, avant de reprendre les autres temps de l'opération. L'incision de la capsule ayant été pratiquée avec le kystitome de Graefe, j'ai commencé à exercer une légère pression sur le globe de l'œil ; à ce moment, les couches corticales se sont échappées les premières ; le malade ayant fait une contraction violente avec ses paupières, le corps vitré s'est échappé par la plaie, et malgré toutes les tentatives réitérées, je n'ai pas pu retirer le noyau, qui s'était luxé dans le corps vitré. Il fallait s'arrêter là et laisser le cristallin se resorber. Les suites de l'opération ont été on ne peut plus simples, la plaie s'est cicatrisée régulièrement. Mais, pendant plus de quinze jours, la pupille restée recouverte par le sang épanché qui provenait de l'iris. Ce n'est que le dix-

Digitized by Google

huitième jour, que la pupille commença à se dégager, et la vue à s'éclaircir. Un mois après l'opération, nous avons pu constater un rétablissement de la vue très satisfaisant. La pupille est nette dans sa moitié supérieure. Dans la partie inférieure, l'exsudat a recouvert la fente pupillaire. A la partie inférieure et externe du corps vitré, on aperçoit une exsudation blanche qui indique la présence du noyau réduit à une petite tache blanche fixe. Le champ visuel dans la partie correspondante présente une légère échancrure. L'acuité visuelle est réduite à S = 3/4. Le malade lit les caractères n° 2 de l'Echelle, avec un certain effort et à l'aide des verres convexes de 15 dioptries. Les renseignements tout récents qui me sont parvenus sont des plus satisfaisants, il voit à se conduire, à lire et à écrire.

On voit par les détails de cette observation, que malgré les accidents imprévus, malgré la nécessité que nous avons eue de laisser le noyau dans le corps vitré, les accidents inflammatoires consécutifs ont été très modérés et les résultats définitifs ont été assez satisfaisants.

Le troisième cas se rapporte à une malade que je viens d'opérer tout récemment à ma clinique et dans des conditions les plus désavantageuses, néanmoins le résultat est relativement bon.

Voici l'observation, telle qu'elle a été rédigée par mon excellent ami, M. Despagnet.

Observation.

Cataracte glycosurique opérée sans succès par un confrère. — Nouvelle opération. — Guérison

Madame M..., 63 ans, couturière à Rueil, se présente à la consultation le 21 mai 1880. Elle a une iridochoroïdite droite, suite des extractions de cataracte; l'extraction a été faite par la partie inférieure avec excision de l'iris. La pupille est complètement obstruée par des exsudats organisés, qui remplissent presque toute la chambre antérieure. L'iris est adhérent à l'exsudation. A gauche la cécité est complète. Le cristallin opaque est en place, mais il y a quelques adhérences de la pupille. A la partie inférieure de la cornée on trouve

Digitized by Google

une ligne blanche, cicatricielle témoin de l'opération dont cet œil a été le siège. En effet la malade nous raconte que, le 6 février 1880, un ophtalmologiste de Paris, après avoir fait l'extraction de la cataracte droite, voulut faire l'extraction de la cataracte gauche, mais sans y réussir, paraît-il, car l'intervention s'est simplement bornée à une plaie cornéenne ; l'iris a été blessé sans être excisé, la capsule est intacte.

L'état actuel des deux yeux nous dit assez quel a été le résultat de ces deux opérations. Iritis consécutive dans les deux yeux avec obstruction pupillaire à droite. Les deux yeux sont encore fortement injectés.

Nous prescrivons l'instillation d'esérine et les compresses chaudes. A l'intérieur nous donnons un peu d'iodure de potassium.

Le 15 juillet l'inflammation ayant diminué, et la malade insistant vivement pour qu'on lui rende la vue, nous consentons à l'opérer :

Les phosphènes existent des deux côtés, mais très affaiblies à droite.

Préalablement on fait l'analyse des urines, et on y trouve une grande quantité de sucre et d'albumine. On fait l'extraction du cristallin gauche.

Après avoir fait un lambeau cornéen inférieur, on pratique l'iridectomie. La capsule opaque, très dure, ne laisse pas pénétrer le kystitome, on l'arrache avec la pince, puis après quelques efforts, on fait sortir la cataracte. Il reste beaucoup de couches corticales. A plusieurs reprises, on pénètre dans la chambre intérieure avec la curette pour les faire sortir. Une dernière tentative amène une légère sortie de corps vitré. On applique un bandeau compressif.

Le lendemain la plaie est en coaptation, la pupille libre à la partie inférieure et externe est obstruée en haut par quelques couches corticales. Pendant trois jours l'amélioration s'accentue, la malade voit les doigts de la main qu'on lui présente.

Le cinquième jour l'œil est rouge. Il y a une conjonctivite qui s'accentue le lendemain. On suspend la compression et on applique cinq sangsues à la tempe.

26 *juillet*. La plaie est cicatrisée, la conjonctivite diminue. La pupille est claire dans sa moitié supérieure. La malade voit à se conduire toute seule et compte les doigts à 30 centimètres. Elle quitte la clinique le jour même.

Ce fait démontre que même après un premier insuccès, qui

Digitized by Google

doit être rapporté plutôt au mode opératoire qu'à la glycosurie elle-même, la guérison peut être obtenue par une extraction à petit lambeau.

Il résulte, de tout ce qui précède, pour nous, cette conséquence pratique, que la glycosurie ne doit être en aucune façon considérée comme une contre-indication pour l'opération de la cataracte, mais qu'elle exige beaucoup de soins et un régime sévère antidiabétique et avant et pendant l'opération.

(*A suivre.*) GALEZOWSKI.

SOCIÉTÉS SAVANTES

Académie de médecine

Séance du 6 juillet 1880. — Présidence de M. Henri ROGER.

M. Boucheron, ancien interne des hôpitaux de Paris, donne lecture d'un travail intitulé : *Thérapeutique du strabisme, de sa guérison sans opération par les mydriatiques ou par une nouvelle opération de strabotomie.*

I. — DU TRAITEMENT DU STRABISME SANS OPÉRATION PAR LES MYDRIATIQUES.

Se basant sur cette donnée physiologique, non encore mise en lumière, que l'accommodation des yeux pour les faibles distances, *gouverne* la convergence des yeux, M. Boucheron propose de combattre la convergence excessive des yeux hypermétropes et le strabisme convergent qui en est la conséquence, en supprimant momentanément l'accommodation par la paralysie atropinique des muscles accommodateurs.

Présentée à l'Académie des sciences, le 17 mars 1879, cette méthode du traitement du strabisme convergent, intermittent, a donné des résultats qui peuvent être résumés ainsi : La condition *sine qua non* du succès est l'intermittence de la déviation du strabisme, ce qui indique que les muscles droits internes n'ont pas encore subi la rétraction et le raccourcissement consécutifs à leur position vicieuse habituelle.

Digitized by Google

Les instillations de sulfate d'atropine (0,03 centigrammes pour 10 grammes d'eau distillée) doivent être faites dès la première apparition du strabisme, avant tout changement dans les muscles convergents.

L'atropinisation doit être faite dans les *deux yeux*, de manière à obtenir une *paralysie complète des muscles accommodateurs* (et qui correspond en général à une dilatation maxima des pupilles). Une ou deux gouttes, matin et soir, de la solution indiquée plus haut produisent la dilatation pupillaire désirable.

L'atropinisation sera prolongée pendant un temps suffisant pour que ces habitudes de convergence excesive aient disparu lorsque l'enfant regarde de près.

Cette médication met l'enfant hypermétrope strabique dans la situation des hypermétropes non strabiques.

La durée de l'atropinisation est d'autant moins longue que l'enfant est moins âgé lors du début du traitement, et que son strabisme est moins ancien.

Généralement en deux ou trois semaines, le strabisme disparaît, mais il présente une tendance à reparaitre pendant plusieurs mois, trois, six, dix mois, un an et même deux ans chez les enfants âgés.

Dans les cas observés, l'atropinisation n'a produit aucun inconvénient. Si l'atropine était mal supportée, on la remplacerait par d'autres mydriatiques, la duboisine, par exemple.

Dans certains cas, les myosiques comme l'ésérine qui immobilisent l'accommodation en contracturant le muscle ciliaire, peuvent modifier la relation qui existe entre l'accommodation et la convergence, et faire cesser le strabisme; mais les mydriatiques ont un effet bien plus certain.

Employée dans neuf cas de strabisme convergent intermittent, chez des enfants, cette méthode a fourni huit succès.

II. —Du traitement du strabisme par la strabotomie.

Quand on a laissé le strabisme convergent passer de l'intermittence à la *permanence*, ou bien quand le strabisme a été d'emblée *permanent*, le seul traitement à lui opposer est l'*opération de la strabotomie*.

La strabotomie a tour à tour été vantée et discréditée, et a fourni tour à tour des succès et des revers, par suite de l'insuffisance de précision dans nos connaissances anatomiques, sur la région de l'opération.

Dans un travail présenté à la Société de chirurgie (17 juillet 1878) et honoré d'un rapport favorable par M. le professeur Ulysse Trélat,

Digitized by Google

M. Boucheron s'est proposé de démontrer pourquoi la strabotomie réussit et pourquoi elle échoue.

D'après les recherches de M. Boucheron, la *section pure et simple du tendon* du muscle rétracté est tout à fait *insuffisante* pour produire le redressement de l'œil dans un cas de strabisme moyen.

La ténotomie sans débridement aucun ne produit un redressement que de 1 millimètre et demi à 2 millimètres. Après la ténotomie, le muscle continue à mouvoir l'œil presque aussi bien qu'avant la ténotomie, — à cause de l'existence d'*insertions supplémentaires de nature aponévrotique*.

Ces insertions supplémentaires jouent un rôle capital dans l'exécution de la strabotomie, c'est en sectionnant ces insertions supplémentaires en proportions voulues, qu'on peut doser le degré de redressement de l'œil. C'est en négligeant la section des insertions supplémentaires qu'on échoue par insuffisance de correction ; c'est en les sectionnant trop largement qu'on échoue par excès d'action.

Ces insertions supplémentaires, ou adhérences du muscle droit, à la capsule de Tenon sont exclusivement situées sur la face superficielle du muscle ; elles sont prémusculaires et elles s'attachent, d'une part, au bord du muscle ; d'autre part, à la capsule susjacente et adjacente au muscle. (Adhérences prémusculaires et latérales.)

Les préparations anatomiques ont été vérifiées par M. Trélat, et l'opération basée sur ces notions anatomiques a été pratiquée plusieurs fois avec succès dans son service à l'hôpital de la Charité.

Le procédé opératoire de M. Boucheron est le suivant :

1° Section verticale de la conjonctive et de la capsule sous-jacente à 2 ou 3 millimètres de la cornée ;

2° Introduction du crochet à strabisme sous le tendon du muscle droit ;

3° La traction du lambeau capsulo-conjonctival d'une part, et la traction, en sens inverse du tendon musculaire d'autre part, mettent en relief les insertions ou adhérences prémusculaires, section de ces adhérences, en proportions voulues, d'après le degré du strabisme ;

4° Ténotomie complète du muscle droit ;

5° Si la correction est insuffisante, section des adhérences prémusculaire dans une plus grande étendue, ou section des adhérences latérales au muscle ;

6° La suture conjonctivale, si l'on veut seulement rapprocher les bords de la plaie. — Suture capsulo-conjonctivale si l'on a besoin de diminuer l'effet obtenu.

Cent vingt opérations de strabotomie, pratiquées par ce procédé, ont permis de constater l'exactitude des propositions émises plus haut. (*Union Médicale*, 1880, p. 42.)

Digitized by Google

Société de chirurgie

Séance du 26 mai 1880.

M. Giraud-Teulon prend la parole au nom d'une commission composée de Farabeuf, Sée, etc., et fait un rapport sur un travail de M. Abadie, ayant pour titre : de la Ténotomie partielle des muscles de l'œil pour combattre la myopie progressive. La commission ne partage pas les idées théoriques de l'auteur sur le mécanisme de production du staphylôme postérieur, et revendique pour de Graefe le procédé opératoire qu'il a le premier conseillé et employé. Le rapport conclut à remercier M. Abadie et à l'insertion du travail dans les archives.

(*Progrès médical*, 29 mai 1880).

Société de biologie

Séance du 12 juin.

PRÉSIDENCE DU Dr DE SÉNÉLY.

M. le docteur Galezowski présente à la société un chromatoscope et un carnet portatif pour mesurer l'acuité visuelle et la faculté chromatique de l'œil.

Les recherches sur la perceptivité colorée de la rétine ont pris dans ces derniers temps un très grand développement. L'auteur est le premier qui ait, en 1862, attiré l'attention sur la nécessité d'examiner tous les yeux malades au point de vue de la distinction des couleurs. Il a démontré que les atrophies des papilles, les amblyopies toxiques et hystériques sont caractérisées par une cécité partielle ou totale pour les couleurs. Mais pour se rendre exactement compte de ce phénomène, il y a nécessité d'arriver à se procurer une échelle chromatique plus ou moins constante. En modifiant légèrement la lunette bisefrinjeante d'Arago, et n'y conservant que les deux prismes de Nicol et une plaque de cristal de roche interposée on peut arriver à se procurer des couleurs prismatiques constantes, mais ces couleurs ne sont pas suffisament tranchées. M. le docteur Galezowski a préféré faire construire un chromatoscope en verres de couleur, qui tournent autour de leur axe dans un tube muni d'une lentille grossissante. Cet appareil est portatif, très facile à manier, et le malade pourra aisément y aper-

Digitized by Google

cevoir les couleurs qui passent successivement à l'intérieur du tube. Cet instrument a été exécuté par l'opticien Lutz (de Paris).

M. le docteur Galezowski a fait publier un carnet portatif, contenant en outre d'une échelle typographique pour la mesure de l'acuité visuelle, une gamme des couleurs, qui facilitera l'examen de la faculté chromatique de l'œil.

REVUE DE LA PRESSE ÉTRANGÈRE

Par le docteur Alex. BOGGS.

La pathologie du Nystagmus.

Nous lisons dans « Edinburg Medical Journal » une note de Hermann Wilbrand que les expériences de Vulpian, Hitzig, Goltz, et plus particulièrement celles de Ferrier ont démontré que le Nystagmus peut être produit par l'excitation de certaines parties du « Gyrus angularis », les lobes optiques, le plancher du quatrième ventricule et l'aqueduc de Sylvius, et d'autres parties de la surface du cervelet; aussi en dérangeant l'équilibre des ganglions cérébraux et du cervelet, en excitant ou détruisant les fibres centripètes liées avec eux, savoir : le crus cerebelli ad pontem, corpus restiforme, les canaux semi-circulaires, la rétine, le cinquième nerf, etc. Les conditions suivantes peuvent, par conséquent, être supposées, et favoriser l'occurrence du nystagmus : 1° le centre des mouvements volontaires des yeux n'a pas atteint son développement complet; 2° ses fonctions sont supprimées ou ses rapports sont affaiblis ou abolis; 3° la première et la seconde condition peuvent être combinées. L'auteur a réuni un grand nombre d'observations dans lesquelles la maladie, ou l'accident qui était accompagné ou suivi par le nystagmus, peut être supposé l'avoir produit en remplissant une des conditions ci-dessus mentionnées, c'est-à-dire lorsque le rapport entre les centres du mouvement volontaire et réflexe ont été dérangés par une cause quelconque produisant, soit une excitation des derniers, ou ur diminution dans l'activité des premiers; le nystagmus est le ré tat.

Note sur la myopie.

Les ophtalmologistes ont eu, jusqu'à tout récemment, l'habitude de regarder la myopie comme une maladie sui generis. Ceci d'après

Digitized by Google

l' « Ophth Hosp. Reports » était fondé sur l'autorité de Donders. Dans son travail sur les anomalies de la réfraction et de l'accommodation, M. Donders dit que l'œil myopique, contrairement à l'œil hypermétropique, doit être regardé comme un œil malade. A la coexistence du staphylome postérieur et la réfraction myopique une signification exagérée a été attribuée; une manière dans laquelle la rétine tombe graduellement derrière le foyer principal du milieu dioptrique, condition résultant des altérations morbides, a été prise trop exclusivement pour représenter l'étiologie de la myopie. Le Dr Landolt, de Paris, montre l'importance de regarder la myopie seulement comme un état anormal de la réfraction, une disproportion entre le pouvoir réfractif et la longueur de l'œil. D'après le calcul, une différence de longueur d'un millimètre intervenant entre la rétine et le foyer du milieu dioptrique produit une myopie de dioptries 3, 3. Ce que nous avons à expliquer est la cause de la disproportion entre la longueur et la réfraction dans un cas donné : Landoldt reconnaît trois causes : 1° l'œil est parfaitement sain fonctionnellement et anatomiquement, mais seulement il est trop long. « Ceci n'a rien d'étonnant si on considère le peu d'augmentation de longueur nécessaire pour produire la myopie, et qu'il existe un plus grand nombre d'yeux dans lesquels indépendamment de toute cause morbide, le foyer est situé derrière la rétine. » Ces cas ne se présentent pas aussi souvent à l'oculiste, parce que les sujets ont une grande facilité pour choisir les verres qui corrigent leur réfraction. 2° La myopie attribuée au spasme du muscle ciliaire qu'on rencontre généralement chez les sujets jeunes. Les symptômes sont les suivants : l'asthénopie, le manque de précision en choisissant les verres; une petite amplitude de l'accommodation. L'examen ophtalmoscopique révèle un degré moindre de la myopie, de l'emmétropie, ou même l'hypermétropie. Ces cas peuvent être guéris en forçant le relâchement du muscle ciliaire avec de l'atropine. 3° La myopie produite par la choroïdite, et l'allongement conséquent de l'axe par la résistance diminuée. Malheureusement, il n'y a pas de statistique sur l'hérédité relative dans ces différents cas.

Expériences sur la cécité produite par la compression.

Un grand nombre d'expériences ont été signalées par Boll, Khune Ewald et autres, pour soutenir la théorie que l'excitation rétinienne est d'une nature photochimique. Dans le « Pflugers Archives », le professeur Exner a décrit quelques phénomènes qu'il considère pouvoir être expliqués par la supposition qu'il existe dans la

Digitized by Google

rétine une provision d'une substance sensitive influencée par la lumière qui est continuellement renouvelée par le sang à mesure qu'elle est usée. Les expériences les plus importantes d'Exner sont les suivantes : 1° Si le champ de vision est divisé en une partie blanche et une partie noire, et un point fixé sur la ligne d'intersection, tandis qu'en même temps, on fait une compression sur l'œil jusqu'à ce que la moitié blanche devienne complètement noire, on a trouvé que si une substance blanche est alors présentée à la moitié noire du champ, elle paraît d'une intensité normale, perdant graduellement son brillant à mesure que la fixation est prolongée. 2° Si un objet est fixé pendant quelque temps il donnera lieu à une image ultérieure, la durée de laquelle dépend en partie du brillant de l'objet et, en partie, des circonstances qui sont bien connues. Si toutefois l'objet est fixé pendant que l'œil est soumis à la compression, la durée de l'image ultérieure est beaucoup diminuée, et si une compression suffisante est exercée, elle disparaît tout à fait. Il ne faut pas oublier que ces expériences ne sont pas absolument sans danger, et on doit faire attention de ne pas cesser la compression trop subitement.

Une forme rare de l'opacité de la cornée.

Dans « Knapp's Archives » le Dr Nettleship donne une excellente description d'une opacité transversale, qui a lieu rarement, et dans des circonstances encore peu connues, dans la cornée des personnes âgées. La description donnée diffère un peu de celle de Graefe dans son travail sur le glaucome. Graefe paraît toujours avoir observé que l'opacité commence dans deux parties différentes, aux marges intérieures et extérieures de la partie de la cornée qui n'est pas couverte par les paupières, et graduellement s'étendent jusqu'à ce qu'elles se rencontrent sur le centre de la pupille. Le Dr Nettleship a vu la marche commencer aussi fréquemment dans le centre, et son opinion est que les marges de la cornée restent toujours indemnes. De plus, Graefe associe ces cas constamment, tôt ou tard, avec le glaucome secondaire, tandis que Nettleship croit qu'ils sont quelquefois primitifs, non compliqués des altérations cornéennes. Il donne plusieurs théories sur l'étiologie possible de cet état curieux. L'opinion de l'auteur paraît devoir être que un état constitutionnel ou trophique favorise l'altération graduelle dans la partie la plus exposée de la cornée, où l'opacité est invariablement située, le traitement adopté avec succès consiste dans le grattage de l'opacité du centre de la pupille. La rechute après cette opération ne paraît pas avoir lieu. On se souviendra que Graefe a recommandé l'iridectomie.

Digitized by Google

La cataracte nucléaire congénitale.

Alfred Graefe a attiré l'attention au congrès ophtalmologique d'Heidelberg sur une forme de cataracte nucléaire d'une consistance très ferme qui se trouve chez les jeunes enfants, et qui est à peine mentionnée dans les travaux sur la cataracte. Lorsqu'on essaye d'appliquer l'aiguille à cette forme de cataracte, sa densité devient évidente d'après les divers mouvements imprimés à la lentille. Le résultat de la discision aussi n'est pas satisfaisant; l'imbibition et l'absorption ayant lieu imparfaitement. L'opinion générale des membres, qui ont pris part dans la discussion, était que l'extraction est la meilleure méthode dans le traitement de ces cas, et que cette opération peut être faite sans danger sur les tout jeunes enfants.

L'acide boracique dans le traitement des maladies des yeux.

Le Dr Théobald raconte dans le *New-York Medical Record*, qu'il a trouvé que l'acide boracique est particulièrement efficace dans le traitement de la conjonctivite purulente, comprenant l'ophtalmie blénorragique et l'ophtalmie des nouveau-nés, la conjonctivite catarrhale, l'asthénopie quelle que soit son origine, et l'hypérémie conjonctivale qui l'accompagne ordinairement. Dans l'ophtalmie phlycténulaire, l'atropine et l'oxide jaune du mercure laisse, dans la majorité des cas, peu à désirer; mais lorsque l'inflammation est principalement conjonctivale et tant soit peu catarrhale, ces remèdes n'agissent pas toujours aussi bien, et dans ce cas l'acide boracique trouverait son utilité. Pour soulager l'atropinisme, et lorsque l'acide boracique est employé avec l'atropine pour empêcher l'atropinisme, il rend de grands services. Dans les affections inflammatoires de la cornée, les résultats jusqu'à présent ont été favorables, et son usage peut être recommandé dans le pannus, la kératite suppurative ulcérative, et dans les formes diverses de l'inflammation diffuse de la cornée. Comme adjuvant au stylet dans le traitement des affections lacrymales, il est d'une grande valeur. Dans la blépharite marginale, un onguent contenant 50 centigrammes de l'acide, à 3 grammes de cérat simple, rend des services indubitables. Enfin comme succédané à l'acide phénique les principes de la chirurgie antiseptique peuvent être appliqués aux opérations graves des yeux, et je le crois préférable à l'acide phénique, à cause de la forte odeur et d'autres inconvénients inhérents à ce dernier. Dans l'asthénopie, dans la conjonctivite catar-

Digitized by Google

rhale, et dans la kératite, une solution contenant de 10 à 20 centigrammes d'acide boracique, à 30 grammes d'eau distillée, peut être employée. La préférence étant donnée dans la majorité des cas à cette dernière dose. De trois à quatre applications par jour sont en général suffisantes, mais, s'il est nécessaire, on peut l'appliquer plus fréquemment sans aucun danger. Dans les formes différentes de la conjonctivite purulente, et plus particulièrement dans l'ophtalmie blénorragique, des solutions plus fortes seront probablement nécessaires ; et comme une solution saturée, 1 gramme à 30 grammes d'eau, ne produit qu'une légère irritation de peu de durée, il serait mieux, lorsque le malade peut être surveillé, de ne pas s'en tenir à la solution la moins forte. L'acide boracique possède, en ce qui concerne les yeux, des propriétés antiseptiques et astringentes, et outre cela il a une influence topique sédative ou anodine.

Note sur l'héméralopie.

Le Dr Gama Pinto considère (*The London Medical Record*) que dans la grande majorité des cas de cette affection, le pronostic est très favorable. Il fait exception toutefois à l'héméralopie congénitale, et à une forme d'asthénique qui dure des mois ou des années. Dans « l'amblyopie crépusculaire, » dépendant d'une excitation prolongée de la rétine, l'auteur considère comme important de protéger l'œil contre la forte lumière, mais cette indication peut être suffisamment remplie par l'usage d'une visière ou des verres fumés. L'isolation dans une chambre obscure, et d'autres moyens énergiques de traitement, tels qu'ils ont été recommandés par Netter, sont au moins inutiles. L'huile de foie de morue, les toniques, un régime fortifiant, et une lumière douce, ont donné les meilleurs résultats dans l'expérience de l'auteur. Dans les cas persistants, il recommande les injections de strychnine, et il emploie en même temps le courant continu.

Un cas de cécité hystérique avec strabisme spasmodique.

Le Dr Priestley Smith reproduit dans « *The London Medical Record* » un extrait d'un article qui se trouve dans le *Berliner Klenische Wochenschrift*, par le Dr Manz sur ce sujet. Il s'agit d'un cas qui présentait un groupe de symptômes différents à quelques égards des affections hystériques de la fonction visuelle récemment décrite dans les travaux d'ophtalmologie. Le sujet était une jeune fille délicate gouvernante dans une maison. Les symptômes suivants ont été développés pendant qu'elle était sous l'observation ; douleurs

Digitized by Google

dans la tête, déviation en dedans de l'œil droit, suivie le lendemain d'une déviation de l'œil gauche, chaque cornée étant tournée tant en dedans que sa marge interne était cachée par le caruncule ; la contraction des pupilles ; l'amblyopie extrême, les doigts étant distingués avec difficulté à un pied de distance ; la contraction concentrique des champs visuels. La réfraction déterminée par l'ophtalmoscope était légèrement myopique ; les disques optiques furent normaux ; la perception des couleurs, lorsque cela fut essayé, était intacte. La jeune fille racontait que deux ans auparavant elle avait éprouvé une pareille crise, qui avait duré neuf mois, et qui était accompagnée de convulsions. Pendant qu'elle était en traitement, et sans cause connue elle fut saisie plusieurs fois de convulsions d'une forme d'opisthotonos, avec perte de connaissance presque complète. Les symptômes ci-dessus décrits passaient par des variations remarquables en ce qui concerne leur intensité à de très courts intervalles ; le manque de sommeil les aggravait, tandis que le sommeil, obtenu même avec la morphine les soulagait. L'acuité de la vision en particulier variait considérablement même pendant l'examen, étant rapidement diminuée par l'effort qu'elle faisait pour se servir de ses yeux. La guérison, plus ou moins complète, a eu lieu plusieurs fois, pour être bientôt suivie de rechutes. En ce qui concerne le strabisme, il est à noter que lorsque l'état de la malade fut au pire, les deux yeux furent tournés fortement en bas et en dedans, et ils perdirent tout pouvoir de mouvement en haut et en dehors. D'autres observations d'une nature similaire ont été notées, et le Dr Priestley Smith ajoute un cas ressemblant en certains points à l'observation précédente, lequel est publié dans *The Royal London Ophthalmic Hospital Reports*.

Sur la détermination quantitative de la perception de la lumière dans la cataracte.

Une note reproduite par *l'Edinburgh Medical Journal du Klinische Monatsblätter*, dit que le Dr Trompetter croit que la méthode usuelle pour déterminer la perception de la lumière dans la cataracte n'est pas suffisamment délicate pour le diagnostique des complications affectant la vision dans les structures profondes de l'œil. D'après de Graefe, si un malade avec une cataracte mûre peut distinguer la flamme d'une bougie à la distance de 15 pieds, l'existence de complications sérieuses peut être exclue. Deux points paraissaient à l'auteur mériter attention : 1° comment exprimer numériquement, dans la manière la plus simple et la plus exacte, la somme de perception de lumière dans chaque cas ; et 2° quel

Digitized by Google

degré de perception qui aidera à diagnostiquer une complication. On a trouvé que le photomètre de Forster était la méthode la plus commode pour régler l'intensité de la lumière employée. La plus petite ouverture dans le diaphragme, qui permet la transmission d'une somme de lumière que le malade peut distinguer dans l'obscurité, est prise comme mesure de la perception de la lumière. Pour les cataractes non compliquées ceci a varié de, millimètres, 12.5 à 32 carrés, étant moins, si l'œil restait pendant quinze minutes dans l'obscurité avant l'examen. Un œil cataracteux ne recevant aucune sensation de lumière d'une ouverture de 32 millimètres carrés dans le photomètre doit être regardé comme présentant un autre état pathologique. Le reporter ajoute qu'il ne voit pas de raison pour se départir de la méthode usuelle d'examen, à la condition qu'on fera attention à l'état de la projection.

ALEX. BOGGS.

De la cloralizacion en la extraccion de las cataratas, etc.

par LUIS OLIVERES.

Analysé par le Dr VINETA Y BELLASERRA

Nous avons reçu cet intéressant travail publié à Badajoz (Espagne) par notre distingué confrère M. le Dr Oliveres.

Cet ouvrage est divisé en trois parties : 1° de la chloralisation dans l'extraction de la cataracte, dans laquelle après avoir condamné le chloroforme et expliqué l'action physiologique du chloral, l'auteur donne la statistique de 105 cataractes opérées par lui à l'hôpital de Badajoz. Il y a sur 105 opérés 91 succès complets, 10 incomplets et 4 pertes. L'auteur expose aussi d'autres statistiques et, hors celle de Jacobson qui donne 97 pour 100 de résultats favorables, les autres sont inférieures à la sienne. Dans la seconde partie, l'auteur passe en revue les principaux procédés pour l'ablation du staphylôme total de la cornée et en expose un nouveau avec lequel il a évité dans sept cas l'hémorragie. La troisième partie est destinée, après avoir exposé aussi différents procédés, à expliquer celui de l'auteur pour le trichiasis et distichiasis compliqués ou non de blépharophimosis et d'entropion.

Ce livre écrit dans un style correct et agréable est intéressant à plus d'un titre. L'idée de chloralisation des malades avant l'opération de la cataracte nous paraît très heureux, et peut, cela nous semble, être appliquée chez les personnes nerveuses chez lesquelles l'usage du chloroforme présente des sérieuses contradictions.

Digitized by Google

Index bibliographique

DES TRAVAUX PUBLIÉS DANS LE PREMIER SEMESTRE DE L'ANNÉE 1880

SUR L'OPHTALMOLOGIE.

The New-York Medical Journal publie dans son numéro de Juillet 1880, une revue des travaux qui ont paru au commencement de cette année dans les différentes branches de la médecine. Nous en extrayons le compte rendu bibliographique, se rapportant aux maladies des yeux, et qui a été rédigé par M. le docteur Charles Bull.

1. KRENCHEL, W. — Eigenthümlicher Fall von Amblyopie. *Kl. Monatsbl. f. Augenheik.*, feb., 1880.
2. EMMERT, E. — *Auge und Schädel. Ophthalmologische Untersuchungen*, Berlin, 1880.
3. NAGEL, A. — *Mittheilungen aus der Ophthalmiatrischen Klinik in Tübingen*. Erstes Heft, 1880.
4. TRÉLAT. — Ankyloblépharon de la paupière inférieure. *Bull. et Mém. de la Société de Chir.*, jan. 5, 1880.
5. DIANOUX-ABADIE. — Rapport sur deux mémoires ayant pour objet la substitution de le névrotomie optico-ciliaire à l'énucléation. (Giraud-Teulon, Rapporteur.) *Bull. et Mém. de la Société de Chir.*, jan. 5, 1880.
6. GOLDZIEHER, W. — Die sympathische Augenentzündung. *Med. Chir. Centralblatt*, jan. 9, 1880.
7. HARPER, J. E. — The relation of refractive and accommodative errors to defective sight and certain disturbances of the nervous system. *Indiana Med. Reporter*, feb., 1880.
8. WOLFE, J. R. — Clinical lecture on traumatic cataract and other injuries of the eye. *Brit. Med. Jour.*, feb. 14, 1880.
9. TWEEDY, J. — On the treatment of diphtheritic ophthalmia by local applications of solutions of quinine. *Lancet*, jan. 24, feb. 21, 1880.
10. ROBERTS, J. B. — Traumatic astigmatism. *Med. Gaz.*, feb. 21, 1880.
11. LANNG, O. R. — Remarks on common eye troubles. *New Orleans Med. and Surg. Jour.*, march, 1880.
12. LUNDY, C. J. — Ossification of the ciliary body and choroid. *Med. Record*, march 6, 1880.
13. CHISOLM, J. J. — A piece of metal twenty-three years in the eye without causing sympathetic ophthalmia. *Boston Med. and. Surg. Jour.*, march 11, 1880.
14. DRESCHFELD, J. — Pathologisch-anatomische Beiträge zur Lehre von der Semidecussation der Sehnervenfasern. *Centralbl. f. prakt. Augenheilk.*, feb., 1880.
15. SCHIRMER. R. — Ein Mittel, die Chloroformnarkose abzukürzen. *Centralbl. f. prakt. Augenheilk.*, feb., 1880.

Digitized by Google

16. Fraenkel, G. — Entfernung eines Eisensplitters aus dem Glaskörperraume mittelst Scleralschnittes und Anwendung des Magneten. *Centralbl. f. prakt. Augenheilk.*, feb., 1880.
17. Oeller, J. W. — Contributions to the study of chorio-retinitis pigmentosa. *Arch. of Ophth.*, ix, 1.
18. Ely, E. T. — Ophthalmoscopic observations upon the refraction of the eyes of newly born children. *Arch. of Ophth.*, ix, 1.
19. Roosa, D. B. St. J., and Ely, E. T. — Clinical contributions. *Arch. of Ophth.*, ix, 1.
20. Reuling, G. — A case of pseudo-cyst of the retina inclosing a foreign body. *Arch. of Ophth.*, ix, 1.
21. Chisolm, J. J, — Tetanus terminating fatally from enucleation of an eyeball. *Arch. of Ophth.*, ix, 1.
22. Cohn, H. — Comparative determinations of the acuteness of vision and the perception of colors by daylight, gaslight, and electric light. *Arch. of Ophth.*, ix, 1.
23. Cohn, H. — Quantitative determination of the color-sense. *Arch. of Ophth.*, ix, 1.
24. Bull, C. S. — On the removal of foreign bodies from the eye. *Arch. of Ophth.*, ix, 1.
25. Roosa and Ely. — Addendum — a case of supposed amblyopia from quinine-poisoning. *Arch. of Ophth.*, 1.
26. Pooley, T. R. — Note to the case of right-sided binocular hemiopia, depending upon a gummy tumor in the left posterior lobe of the brain, published in vol. v, p. 148, of these. *Archives. Arch. of Ophth.*, ix, 1.
27. Fernandez, J. Santos. — Gunshot wound of both eyes; absorption of left crystalline lens; recovery. *Arch. of Ophth.*, ix, 1.
28. Knapp, H. — On division of the optic and ciliary nerves. *Arch. of Ophth.*, ix, 1.
29. Warlomont. — Optométrie et milice. *Annales d'Oculistique*, jan, feb., 1880.
30. Badal. — Études d'optique physiologique. *Annales d'Oculistique*, jan., feb., 1880.
31. Hocquard, E. — Anatomie et physiologie pathologique des staphylômes (deuxième article). *Annales d'Oculistique*, jan., feb., 1880.
32. Manolescu, N. — Recherches relatives à l'étude de l'acuité visuelle. Conditions de la visibilité des points et des lignes. *Annales d'Oculistique*, jan., feb., 1880.
33. Warlomont. — Matériaux pour servir à l'histoire de l'énervation. *Annales d'Oculistique*, jan., feb., 1880.
34. Hyvernat, J. — Sur un cas de spinthéropie. *Lyon Méd.*, feb. 8, 1880.
35. Massmann. — Ein Holzsplitterchen im Auge. *Deutsche med. Woch.*, feb. 28, 1880.
36. Olin, H. — Glaucoma. *Chicago Med. Times*, march, 1880.
37. Pope, B. A. — A brief examination into the comparative merits of some of the operations for the extraction of hard cataract, with

Digitized by Google

remarks on the operations proposed for the relief of certain cases of lamellar or zonular cataract. *Trans. Amer. Med. Ass.*, vol. XXX, 1879.

38. SMITH, E. — Relief of xerophthalmia by operation. *Trans. Amer. Med. Ass.*, vol. XXX, 1879.

39. WILLIAMS, E. — Ivory exostosis of the orbit. *Trans. Amer. Med. Ass.*, vol. XXX, 1879.

40. KNAPP, H. — On cataract extraction. *Trans. Amer. Med. Ass.*, vol. XXX, 1879.

41. CALHOUN, A. W. — A report of one hundred and eighty-five cataract operations, with some suggestions as to certain modes of operating, after-treatment, etc. *Trans. Amer. Med. Ass.*, vol. XXX, 1879.

42. BLITZ, A. — Operations for cataract. *Trans. Amer. Med. Ass.*, vol. XXX, 1879.

43. MURDOCK, G. W. — Notes on three cases of severe injury to the eye, treated almost exclusively by rest. *Amer. Jour. Med. Sci.*, april, 1880.

44. RISLEY, S. D. — On the relative value of the sulphates of atropia and of duboisia in ophthalmie practice. *Amer. Jour. Med. Sci.*, april, 1880.

45. HEYL, A. G. — Metastatic tenonitis in diphtheria. *Amer. Jour. Med. Sci.*, april, 1880.

46. CHISOLM, J. J. — Sympathetic amblyopia, rapidly destroying sight; prompt relief by neurotomy of the optic and ciliary nerves of the lost eye. *N. Y. Med. Jour.*, march, 1880.

47. DEMONS. — Deux observations de kyste congénital du sourcil. *Bull. et Mém. de la Soc. de Chir.*, jan. 5, 1880.

48. VOORHIET, A. H. — Temporary blindness from quinine. *Trans. Amer. Med. Ass.*, 1879.

49. BRACCHINI, E. — Sopra un lipoma congenito della congiuntiva. *Bollettino d'Oculistica*, anno II, num. 5, 1880.

50. SIMI, A. — È necessario che nelle scuole nôstre l'igiene dell' occhio sia migliorata. *Bollettino d'Oculistica*, anno II, num. 5, 1880.

51. HEYL, A. G. — Remaks on lipæmia retinalis occurring in a case of diabetes mellitus. *Phila. Med. Times*, march 27, 1880.

52. LITTLE, W. S. — Duboisia; its peculiar and general effect compared with atropia, *Phila. Med. Times*, march 27, 1880.

53. NEFTEL, W. B. — Ueber die galvanische Behandlung der Cataracta incipiens. *Arch. f. path. Anat. u. Phys. u. klin. Med.*, Bd. 79, Heft 3.

54. JACOBSON, J. — Mittheilungen aus der Königsberger Universitæts-Augenklinik, 1877-'9 Berlin, 1880.

55. TROMPETTER, J. — Ueber die Bestimmung der quantitativen Lichtempfindung kataraktöser Augen. *Kl. Mon. f. Augenheilk.*, march, 1880.

56. DOR. — Une nouvelle méthode de traitement de la conjonctivite blennorragique. *Lyon Méd.*, march 7, 1880.

57. ABADIE, C. — De la section extraoculaire des nerfs optique et ciliaires

Digitized by Google

substituée à l'énucléation du globe oculaire. (Travail communiqué à la Soc. de Chir. dans la séance du 19 nov. 1879.) *Caz. Hebdom.*, march 12, 1880.

58. DOR. — Quelques détails anatomo-pathologiques sur un cas de cataracte congénitale. (Soc. des Scicences Méd. de Lyon.) *Lyon Méd.*, march 14, 1880.
59. FERNANDEZ, J. S. — Un fenòmeno observado despues de la enucleacion del globo ocular. *Cròn. Med.-Quir. de la Habana*, march, 1880.
60. HILL, E. W. — Nervous and neuralgic affections symptomatic of defect of the eye. *Med. and Surg. Reporter*, april 3, 1880.
61. MACFARLAN, E. — A new operation for symblepharon and permanent cure. *Med. Record*, april 10, 1880.
62. KEYSER, P. D. — A case of total symblepharon of the upper and lower lids of both eyes — operation on one with good recovery of vision. *Phila. Med. Times*, april 10, 1880.
63. BULLER, F. — The use of eserine in ophthalmic practice. *Montreal Genl. Hosp. Rep.*, vol. I, 1880.
64. KRETSCHMER. — Keratitis neuroparalytica und Panophthalmitis nach einer Neurectomie des Nerv. infraorbitalis. *Centralbl. f. prakt. Augenheilk.*, march, 1880.
65. KRUCKOW. — Zwei Fælle von sympathischen Cataracten. *Centralbl. f. prakt. Augenheilk.*, march, 1880.
66. VOGLER, E. — Ein Fall von einem Fremdkörper im Augeninnern. *Centralbl. f. prakt. Augenheilk.*, march, 1880.
67. DOR. — Note sur les nerfs ciliaires. *Lyon Méd.*, march 14, 1880.
68. HALLSTEN, K. — Die dioptrische Fähigkeit in centrirten Systemen: mit besonderer Rücksicht auf die dioptrische Fähigkeit und die Accommodationsbreite des Auges. *Arch. f. Anat. u. Phys., Abtheilung*, 1 und 2 H., 1880.
69. DUVAL, M., et LABORDE, J. V. — De l'innervation des mouvements associés des globes oculaires, études d'anatomie et de physiologie expérimentale. *Jour. de l'Anat. et de la Phys.*, jan., feb., 1880.
70. THIN, G. — Note on the ganglion-cells of the elephant's retina. *Jour. of Anat. and Phys.*, XIV, Part 3, april 1880.
71. GALEZOWSKI. — Études sur les cataractes et sur leur traitement. *Recueil d'Ophthal.*, march, april, may, 1880.
72. LE GUAITA. — L'ésérine dans les kératites et le glaucome. *Recueil d'Ophth.*, march, 1880.
73. MENGIN. — Troubles et affections oculaires d'origine lachrymale. *Recueil d'Ophth.*, march, 1880.
74. PARENT. — Des reflets et des scotomes dans l'examen ophthalmoscopique. *Recueil d'Ophth.*, march, 1880.
75. GODO. — De l'herpès fébrile de la cornée. *Recueil d'Ophth.*, march, april, may, 1880.
76. REDARD, P. — Sur un cas rare de lymphadénome périoculaire et de la conjonctive. *Recueil d'Ophth.*, april, 1880.
77. PARENT. — Des séries de verres dans les ophthalmoscopes à réfraction. *Recueil d'Ophth.*, april, 1880.

Digitized by Google

78. Lucas-Championnière. — Méthode antiseptique dans la chirurgie oculaire. *Recueil d'Ophth.*, april, 1880.
79. Minor, J. L. — Three anomalous cases of glaucoma. *Virg. Med. Monthly*, april, 1880.
80. Berger. — Blépharoplastie par la méthode italienne. *Bull. et Mém. de la Soc. de Chir.*, april 5, 1880.
81. Howe, L. — Sarcomantous tumors in the orbit. *Buffalo Med. and Surg. Jour.*, april, 1880.
82. Seguin, E. C. — On the coincidence of optic neuritis and subacute transverse myelitis. *Jour. of Nerv. and Mental Dis.*, april, 1880.
83. Ott, I., and Prendergast, M. T. — The rapidity of perception of colored lights. *Jour. of Nerv. and Mental Dis.*, april, 1880.
84. Seely. — The parasitic theory in ophthalmology. *Cincinnati Lancet and Clinic*, april 17, 1880.
85. Fröhlich, C. — Ueber antiseptis bei Augemoperationem. *Klin. Monatsbl. f. Augenheilk.*, april, 1880.
86. Trompetter, J. — Ueber Choroiditis nach Febris recurrens. *Klin. Monatsbl. f. Augenheilk.*, april, 1880.
87. Fuchs, E. — Dermoid der Cornea. *Klin. Monatsbl. f. Augenheilk.*, april, 1880.
88. Fuchs, E. — Vollstændige Sequestration der Cornea nach einfacher Linear extraction. *Klin. Monatsbl. f. Augenheilk.*, april, 1880.
89. Carreras. — Geheilte Strychninvergiftung. *Centralbl. f. prakt. Augenheilk.*, april, 1880.
90. Samelsohn. — Strabismus intermittens. *Centralbl. f. prakt. Augenheilk.*, april, 1880.
91. Magnus, H. — Mangel der unteren Thrænenpunkte. *Centralbl. f. prakt. Augenheilk.*, april, 1880.
92. Jacob, E. H. — Cases of nervous disease presenting ophthalmoscopic phenomena. *Lancet*, march 20, 27, 1880.
93. Merrill, G. S. — Glioma of the retina. *Med. Annals*, april, 1880.
94. Dickinson, W. — Pathological relation of certain ophthalmic phenomena to tabes dorsalis (locomotor ataxia, posterior spinal sclerosis, etc.). *Alienist and Neurologist*, april. 1880.
95. Critchett, G. — A case of gonorrhœal ophthalmia, with some novel suggestions as to treatment. *Lancet*, april 3, 1880.
96. Javal, E. — Hygiène de la vue. *Tribune Méd.*, april 11, 1880.
97. Snell, S. — Case of ectropion treated by a naso-buccal flap; and other cases. *Lancet*, april 17, 1880.
98. Sichel. — Un cas de syphilis conjonctivale. *Gaz. Hebdom.*, april 23, 1880.
99. Landesberg. — On the occurrence of sympathetic ophthalmia, consequent upon linear extraction of cataract. *Med. and Surg. Reporter*, may 1, 1880.
100. Gruening, E. — On the removal of particles of steel or iron from

Digitized by Google

the vitreous chamber by means of magnets. *Med. Record*, may 1, 1880.

101. CHEATHAM, W. — Can the progress of cataract be stayed? *Louisville Med. News*, may 1, 1880.

102. BADER, C. — A new treatment of gonorrhœal ophtalmia. *Lancet*, may 1, 1880.

103. LANE, L. C. — Ligation of the carotid artery for glaucoma, with improved vision. *Pacific Med. and Surg. Jour.*, may, 1880.

104. HOTZ, F. C. — The value of salicylic acid in the treatment of rheumatic diseases of the eye. *Chicago Med. Jour. and Examiner*, may, 1880.

105. HIGGINS, C. — Atrophy of the optic nerves occurring about puberty. *Med. Times and Gaz.*, april 24, 1880.

106. LADENBURG, A. — Sur les alcaloïdes naturels et mydriatiques de la belladonna, du datura, de la jusquiame, et de la duboisia. *La France Méd.*, april 21, 1880.

107. NETTLESHIP, E. — Sympathetic ophthalmia setting in three weeks after enucleation of an eyeball. *Med. Press and Circular*, april 14, 1880.

108. COHN, H. — Ueber hypnotische Farbenblindheit mit Accommodationskrampf, und über Methoden nur das Auge zu hypnotisiren. *Wien. med. Presse*, march 28, 1880.

109. WEBER, F. — Ueber die Amaurose im Wochenbett. *St. Petersb. med. Woch.*, march 15, 22, 1880.

110. EGER. — Beitrag zur Pathologie des Morbus Basedowi. *Deut. med. Woch.*, march 27, 1880.

111. COHN, H. — Das Verschwinden der Farbenblindheit beim Erwärmen eines Auges. *Deut. med. Woch.*, april 17, 1880.

112. DA COSTA, J. M. — A case of exophthalmic goître, with remarks on its etiology, pathology, and treatment. *Boston Med. and Surg. Jour.*, april 8, 1880.

113. HEMINGWAY, S. — A handy ophthalmoscopic sereen. *Med. Record*, april 10, 1880.

114. RYERSON, G. S. — Irideremia, or total absence of the iris. *Canada Lancet*, may 1, 1880.

115. BUCKLIN, C. A. — Convergent squint — causes, results, treatment. *Med. Record*, may 22, 1880.

116. NEFTEL, W. B. — The cure of cataract by electricity. *Med. Record*, may 22, 1880.

117. KNAPP, H. — The cure of cataract by electricity. *Med. Record*, may 22, 1880.

118. AGNEW, C. R., and WEBSTER, D. — The alleged cure of cataract by electricity. *Med. Record*, may 29, 1880.

119. ABADIE. — De la tenotomie partielle des muscles de l'œil pour combattre le développement de la myopie progressive. *Bull. et Mém. de la Soc. de Chir.*, may 5, 1880.

120. BEAUREGARD, H. — Étude du corps vitré. *Jour. de l'Anat. et de la Phys.*, n° 3, may, june, 1880.

Digitized by Google

121. SAMELSOHN. — Genese des Microphthalmus congenitus. *Centralbl. f. die med. Wiss.*, april 24, may 1, 1880.
122. DUVAL, M. — Recherches sur l'origine réelle des nerfs craniens. *Jour. de l'Anat. et de la Phys.*, n° 3, may, june, 1880.
123. WOLFE, J. R. — A bleeding tumor of the iris. *Med. Times and Gaz.*, may 8, 1880.
124. COURSSERANT, H. — De la cautérisation ignée en thérapeutique oculaire. *La France Méd.*, april 28, 1880.
125. ROSMINI, G. — Rendiconto clinico dell' Instituto optalmico di Milano per il quinquennio 1874-'78. *Gaz. Med. Ital. Lombardia*, march 13, 1880.
126. PARENT. — Compte rendu de la clinique de Galezowski. *Recueil d'Ophthal.*, may, 1880.
127. MENGIN. — De la paracentèse de la chambre antérieure comme traitement des abcès et ulcères de la cornée. *Rec. d'Opht.*, may, 1880.
128. GALEZOWSKI. — Traitement de la sclérite. *Recueil d'Oph.*, may, 1880.
129. PARENT. — Description d'un nouvel œil artificiel. *Recueil d'Ophth.*, may, 1880.

Le docteur Bull fait suivre cette bibliographie d'une analyse très intéressante, et très judicieuse sur plusieurs travaux les plus intéressants, et sur lesquels nous nous proposons de revenir dans un des prochains numéros.

BIBLIOGRAPHIE FRANÇAISE

Echelle portative des caractères et des couleurs.

Par le Dr GALEZOWSKI.

Dans les premiers jours de juin, la librairie J.-B. Baillière a mis en vente une nouvelle échelle, destinée à mesurer l'acuité visuelle et la perception coloriée, publiée par notre rédacteur en chef et excellent maître, le Dr Galezowski.

En dehors des avantages ordinaires que l'on trouve dans toute échelle bien faite, c'est-à-dire netteté de caractères d'impression, dimensions exactes des lettres, proportions bien prises et gardées entre la partie pleine et la partie vide de chaque lettre, nous trouvons réunies dans la nouvelle échelle certaines conditions, qui, je crois, la rendent d'une grande utilité pour le praticien.

Tout d'abord, ainsi que son titre l'indique « *échelle portative,* » la nouvelle échelle est une échelle de poche, si je puis m'exprimer ainsi. Le but de l'auteur a été de faire un travail qui puisse être le *vade mecum* du médecin. Jusqu'à ce jour nous n'avions que des échelles plus ou moins volumineuses, échelles de Snellens, Giraud-Teulon, Javal, etc., etc., qui ne pouvaient trouver place que dans

Digitized by Google

un cabinet ou un laboratoire, de sorte que l'on ne pouvait avoir la mesure exacte de l'acuité visuelle d'un malade que chez soi. Il y avait donc là un desideratum à remplir, qui permit de faire, en tout lieu, un examen immédiat de la vision sans pour cela déranger le médecin. Ce desideratum n'existe plus.

La nouvelle échelle, de 0m12 de large sur 0m07 de hauteur a tout à fait la forme d'un portefeuille, et peut, sans aucune gêne, prendre place à côté du carnet de visite du médecin. Elle contient 34 planches.

Vingt et une planches sont destinées à l'échelle typographique. Douze contiennent les caractères de différente grandeur, noirs sur fond blanc. Six renferment les caractères blancs sur fond noir; et les trois dernières portent les différents cadrans et lignes parallèles horizontales ou verticales destinées à reconnaître l'astigmatisme.

Les caractères sont de dimensions proportionnées à la distance à laquelle ils doivent être vus. Le numéro de chaque caractère indique en même temps la distance métrique à laquelle il doit être lu par un œil normal. C'est ainsi que le n° 050 doit être vu à 0m50 le n° 1 à un mètre, etc., etc.

Les treize autres planches constituent l'échelle des couleurs. Jusqu'à ce jour aucune échelle coloriée n'a été faite dans de bonnes conditions pour permettre de poser un bon diagnostic de la dyschromatopsie. Dans la plupart des échelles, toutes les couleurs se trouvent réunies sur un même plan, accolées pour ainsi dire, les unes aux autres, de sorte que, la rétine, impressionnée à la fois par toutes ces couleurs, de ton et de nuance variés opère souvent une confusion ou le phénomène appelé contraste des couleurs. Dans la nouvelle échelle cette erreur n'est plus possible. Chaque couleur est sur une planche spéciale, de sorte que la rétine ne perçoit qu'une seule sensation coloriée à la fois. Dans le dernier numéro du *Recueil* que nous avons présenté une autre échelle chromatique, celle qui vient de publier Pflüger de Berne. Cette échelle basée sur le phénomène des contrastes, se compose, comme nous l'avons dit, de planches uniformément coloriées, sur lesquelles sont tracées des lettres de teinte grise plus ou moins foncée. Le tout est recouvert d'une ou deux feuilles de papier de soie. Les lettres grises apparaissent avec une teinte complémentaire de la couleur générale de la planche, et cette couleur complémentaire est d'autant plus sensible que ces lettres sont vues à travers les feuilles de papier de soie. Le travail de Pflüger est donc basé sur un tout autre principe que celui du Dr Galezowski.

Comme nous l'avons dit plus haut, la nouvelle échelle chromatique du Dr Galezowski contient donc treize planches, correspondant aux couleurs du spectre solaire. Quelques-unes de ces planches sont répétées avec un ton plus clair ou plus foncé.

Digitized by Google

le échelle, qui, en dehors de ses qualités in-
teur s'est efforcé de lui donner, telles que
actères en dehors du progrès qu'elle pré-
erception coloriée, renferme dans l'idée
cation un élément de succès. En effet,
chelles typographiques est devenu
scopiques ont pris un essor nou-
qui ne s'en occupe, tous les
porter constamment avec eux
nsions sont des moins gê-

FÉLIX DESPAGNET.

ue l'Anatomie et de la Physio-
auregard expose ses recherches sur le
s points de vue de sa structure, de ses alté-
son développement. L'auteur rappelle succinctement
ses théories au moyen desquelles on a voulu expliquer
apparente contradiction que l'on remarque en comparant la densité de cet organe à sa consistance. Tandis en effet que la densité du corps vitré ne s'éloigne guère de la densité de l'eau (1,005 chez l'homme ; 1,008 à 15° chez le bœuf), sa consistance au contraire est telle, bien qu'un peu différente avec l'âge, l'individu, l'espèce, etc., qu'on a pu le décrire comme une masse gélatineuse. Cette consistance reconnaît-elle pour cause, comme l'ont soutenu Haller, Petit, Zinn, et plus récemment M. Sappey, l'inclusion d'un liquide de densité très voisine de celle de l'eau, dans une trame de cellules pyramidales limitées par de fines membranes ? Ou bien, faut-il avec Smith, Stilling, Schowalbe, Iwanoff, etc., considérer le corps vitré comme une masse composée dans sa partie corticale de couches concentriques de densités différentes, et dans sa partie centrale d'un noyau homogène ou strié radialement chez l'homme. M. Beauregard après avoir répété les expériences des précédents expérimentateurs, conclut de ses propres recherches qu'aucune des deux précédentes hypothèses n'est acceptable ; il considère le corps vitré comme une masse homogène et cherche dans sa composition chimique la raison des différences que présente sa consistance dans des circonstances déterminées. Il attire spécialement l'attention sur les matières albuminoïdes qui entrent dans la composition de cette humeur.

Abordant l'étude de la structure histologique et du développement du corps vitré, M. Beauregard conclut de ses recherches que

Digitized by Google

le corps vitré ne peut être considéré comme une variété de tissu lamineux; à la vérité, il reconnaît l'existence de cellules arrondies ou ovoïdes, à noyau volumineux, et siégeant contre la membrane hyaloïde; il confirme les descriptions données par Iwanoff des formes diverses qu'affectent ces cellules, mais ces cellules ne forment pas un tissu; elles proviennent du feuillet moyen et pénètrent dans le corps vitré par la fente circulaire qui existe entre le cristallin et le bord antérieur de la vésicule oculaire secondaire chez l'embryon, elles n'ont aucune relation directe avec la production de la matière amorphe du corps vitré, dans laquelle elles ne font que rester emprisonnées pour végéter et arriver à la dégénérescence graisseuse. C'est grâce aux divers états par lesquels elles passent qu'on observe des formes cellulaires variables avec l'âge; M. Beauregard combat également l'opinion de Kessler qui ne voit dans le corps vitré qu'un transsudat renfermant quelques hématies éparses. Par des expériences consistant à cultiver des hématies dans le corps vitré, l'auteur reconnaît que ces hématies ne passent jamais par aucune des formes qu'affectent les cellules propres à cet organe, et qu'elles ne sauraient être confondues avec elles.

L'auteur établit également une série d'expériences consistant à introduire des corps étrangers (épingles fines) dans le corps vitré, avec les précautions nécessaires pour éviter l'inflammation de la choroïde. Il observe que les cellules du corps vitré sont susceptibles par suite de la présence de ces corps étrangers, de proliférer abondamment, donnant naissance, par division successive, à des cellules nouvelles qui finissent bientôt par remplir toute la masse de l'organe, et qui tendent rapidement à la dégénérescence graisseuse. Jamais M. Beauregard n'a pu, tant qu'il a évité l'inflammation de la choroïde, obtenir la formation de globules de pus dans le corps vitré.

Au contraire, lorsque la choroïde, dans ses expériences, a présenté un point d'inflammation, le corps vitré s'est bientôt trouvé le siège d'un dépôt purulent, en communication avec la choroïde. L'auteur conclut de ses nombreuses expériences faites sur des lapins, des cobayes, des poules et des pigeons, que l'hyalite essentielle avec production de pus n'existe pas en réalité, et que chaque fois qu'on trouve du pus dans le corps vitré, celui-ci provient d'une choroïdite concomitante. L'auteur rappelle les expériences de Pagenstecher qui conduisent à la même conclusion.

Le mémoire de M. Beauregard est accompagné de trois planches consacrées à la structure histologique et au développement du corps vitré chez les oiseaux et les mammifères.

Digitized by Google

Étude historique de la pilocarpine, de son emploi dans les fièvres intermittentes et dans l'hémianesthésie hystérique.

Par FERRÉ. Thèse de doctorat.

C'est sur le conseil de son ancien chef de service que M. Ferré a étudié l'action de la pilocarpine dans l'hémianesthésie hystérique. Il rappelle que cette action a été expérimentée avec succès par MM. Grassot et Maurice Lannois, puis relate deux observations vraiment remarquables qu'il a recueillies dans le service de M. le professeur de Fleury.

Dans l'une, il s'agit d'une hystérique, atteinte d'une hémianesthésie complète du côté gauche. Chez cette femme, l'insensibilité est telle que l'on peut enfoncer de grosses épingles dans la peau sans déterminer la moindre douleur ; chez elle, le sens du goût et le sens de l'odorat, ont disparu également du côté gauche, comme le montrent les expériences qui ont été faites sur ces deux sens ; chez elle enfin, en même temps que l'hémianesthésie, il existe une certaine faiblesse musculaire (parésie) dans les membres supérieurs et inférieurs gauches. Après une seule injection de nitrate de pilocarpine, faite à la dose de 1 centigramme sur la partie interne de l'avant-bras gauche (côté anesthésié), et suivie d'une diaphorèse très abondante et du rejet de 400 grammes de salive, la sensibilité reparaît au bout de 20 minutes. Le retour de la sensibilité semble complet, puisque la malade perçoit très bien, sur les régions primitivement anesthésiées, le contact léger d'une épingle, puisqu'elle distingue sur le côté gauche de la langue, les saveurs sucrées ou salées, puisqu'elle reconnaît avec la narine gauche l'odeur du vinaigre. En même temps, la motricité est également revenue ; la malade est debout, joyeuse, et va d'un lit à l'autre sans difficulté

Depuis lors, l'hémianesthésie n'a pas reparu, et cette femme, douze jours après, a quitté l'hôpital, absolument guérie.

La seconde observation est celle d'une hystérique âgée de vingt ans, qui, depuis deux ans, a des attaques convulsives, environ deux fois par semaine et qui, depuis le mois de février, accuse une faiblesse extrême dans le membre inférieur droit. A son entrée à l'hôpital le 8 avril 1880, on reconnaît l'existence d'une hémianesthésie complète du côté droit, avec affaiblissement musculaire (parésie) du même côté. Chez cette femme le sens du goût est aussi aboli sur la moitié droite de la langue. Une première injection de nitrate de pilocarpine, ne donne, pour ainsi dire, aucun résultat : la dose était seulement de 1 centigramme ; mais une seconde à la dose de 3 centigrammes, après avoir produit une diaphorèse considérable, des vertiges et des tournements de tête, ramène après quelques

Digitized by Google

heures la sensibilité. Le retour de la fonction est complète ; la malade a recouvré la sensibilité tactile et la sensibilité thermique ; elle distingue les saveurs, et les forces lui reviennent dans le membre supérieur et dans le membre inférieur. Six jours après cette injection, sans que l'hémianesthésie ait reparu, cette hystérique quittait l'hôpital.

Ces observations sont, on le voit, on ne peut plus remarquables, et s'il n'y a pas eu supercherie de la part des malades — on sait que les hystériques sont trompeuses et menteuses autant qu'il est possible — il est certain qu'elles méritent la plus grande attention. Comme le dit M. Ferré, il est probable que dans ces cas, la pilocarpine agit en activant la circulation dans les régions anesthésiées, puisque l'on sait que la sensibilité, comme du reste les autres propriétés des éléments anatomiques, est en rapport avec la circulation des tissus et des organes, les expérimentateurs l'ont depuis longtemps prouvé.

La thèse de M. Ferré, malgré quelques imperfections plus spéciales à la partie historique, est en réalité un bon travail inaugural. L'auteur a eu ce mérite de rapporter des faits nouveaux, des faits qu'il a vu et de le faire simplement, sans rien préjuger de l'avenir de la médication qu'il a étudiée. On peut, nous le pensons, dire de lui ce qu'il a si bien dit dans son introduction : « Nous devons savoir gré aux expérimentateurs de nous avoir fourni une donnée scientifique quelconque, même négative ; car le temps et les expériences ultérieures, affirmatives ou infirmatives, se chargent ensuite de conserver la vérité et de rejeter l'erreur [1]. »

(*Gazette hebdomadaire des sciences médicales* de Bordeaux.)

Compression de la zone motrice du cerveau, sans troubles correspondants de la motilité ; amblyopie,

Par A. Pitres, professeur à la Faculté de médecine, de Bordeaux.

Observation. — *Compression et dépression de tout le lobe frontal droit et de la premiere circonvolution frontale interne gauche, par un kyste hydatique volumineux. Absence d'hémiplégie.* (Communiquée par M. le Dr Armand de Fleury.)

Le nommé Luce Alfred, tailleur agé de 22 ans, entre à l'hôpital Saint-André de Bordeaux (salle 12, n° 20) le 20 octobre 1879.

Au mois de mai 1879, au milieu d'une santé qui paraissait par-

1. Nous avons reproduit cette analyse pour attirer l'attention d'ophthalmologistes sur l'action dans l'hysterie et par conséquent peut-être ce moyen sera aussi utile dans l'ambliopie hystérique. (*La Rédaction*).

Digitized by Google

faite, Luce tombe tout à coup et perd connaissance pendant douze heures. A la suite de cet accident imprévu difficulté de la marche, faiblesse des membres inférieurs.

Examiné au lit, il présente un facies pâle, avec des alternatives de coloration des pommettes qui se reproduisent fréquemment. Interrogé, il répond lentement, comme forcé, et témoigne en toutes choses la plus grande indifférence. Quand on lui pince la peau, il perçoit la sensation douloureuse avec un retard notable, mais il retire le membre sur lequel a porté le pincement.

Les jours suivants, il reste à peu près dans le même état, indifférent à tout ce qui se passe autour de lui, dans un état d'hébétude à peu près constant. Il gardé habituellement le lit, mais peut se lever et traverser la salle pour satisfaire ses besoins. Le 7 le malade a de la fièvre et pousse des cris hydro-encéphaliques, des sortes de mugissements entremêlés de notes graves et fortes. En voulant se lever pour aller aux lieux, il tombe dans la salle, et on est obligé de le reporter sur son lit. L'infirmier qui l'a relevé raconte qu'à ce moment la jambe gauche était contracturée, tandis que la droite était dans la résolution. Mais, à la visite du lendemain matin, on ne constate ni raideurs ni paralysie des membres. A partir de ce jour l'hébétude est plus manifeste, les moments de lucidité deviennent plus rares, les vomissements plus fréquents. Le 9, on note de l'amblyopie et du daltonisme; le 12, de la cécité complète. Le malade est gâteux. Du 12 novembre au 15 décembre, état stationnaire. Le 14 decembre, après un effort de vomissement, il tombe en syncope et meurt.

Autopsie le 16 décembre. — Les os du crâne sont friables. Au premier coup de marteau jaillit une colonne de liquide opalin. A peine la calotte crânienne cède-t-elle sous les tractions, qu'elle met à nu un vaste kyste situé entre la dure-mère et la voûte crânienne. Le kyste est formé par une paroi blanche hyaline ; il est encore à demi plein d'un liquide transparent dans lequel flottent cinq petites coques bien closes d'échinocoques. Il est situé au-dessous de la région fronto-pariétale droite. Son volume est égal à celui du poing d'un adulte. Les portions du frontal et du pariétal qui le recouvrent sont le siège d'une ostéite intense : on y voit des ostéophytes nombreux disposées sous forme de rayons. En un point le pariétal est creusé, aux dépens de la table interne, et présente une perforation ovalaire de 1 centimètre de long sur 7 millimètres de large, à bords tranchants et réguliers. Le péricrâne et le cuir chevelu sont intacts.

La dure-mère ne paraît pas enflammée, elle n'adhère ni à la paroi du kyste, ni à la pie-mère, sous-jacentes, à sa face interne il n'existe pas de fausses membranes. La première est pâle, presque exsangue. Elle ne présente aucune trace d'inflammation.

Digitized by Google

La partie antérieure du cerveau est le siège d'une dépression considérable, circulaire, mesurant 9 centimètres de profondeur. Au niveau de cette dépression les circonvolutions sont aplaties, extrêmement pâles, mais elles ont conservé leur consistance normale. Nulle part il n'existe de traces de ramollissement. La dépression porte principalement sur le lobe antérieur droit. Elle s'étend depuis l'extrémité la plus antérieure de ce lobe jusqu'au sillon de Rolando. Les trois circonvolutions frontales antéro-postérieures, parfaitement reconnaissables, malgré leurs déformations, sont considérablement aplaties, la circonvolution frontale ascendante, très notablement diminuée de largeur, est refoulée en arrière, et recouverte presque en totalité par la circonvolution pariétale ascendante qui paraît intacte.

L'hémisphère gauche, beaucoup moins altéré que le droit, n'a cependant pas complètement échappé à la compression. La moitié antérieure de sa face interne est repoussée en dehors, et présente une dépression allongée qui commence en arrière, au niveau de la partie moyenne du lobule para-central et occupe toute l'étendue de la première circonvolution frontale interne[1]. Il n'a pas été pratiqué de coupes sur le cerveau. La moelle n'a pas été examinée.

NÉCROLOGIE

La science vient d'éprouver une grande perte dans la personne du professeur Broca, qui a succombé le 9 juillet dernier à l'âge de cinquante-six ans. Ce maître éminent laisse après lui des œuvres considérables, dont les plus importantes sont des recherches sur l'anthropologie. Outre ses nombreux mémoires sur différents sujets, nous devons citer son *Traité des anévrysmes* et son *Traité des tumeurs*. Ses études sur *les cataractes capsulaires* et sur *les kystes lacrymaux* peuvent être considérés comme les plus remarquables sur cette matière.

Il serait très long d'énumérer tous les mérites de cet homme de bien infatigable au travail; répétons seulement avec le professeur Trélat : « Grande et puissante intelligence, âme rayonnnante et sereine, cœur plein de noblesse, rare et admirable trinité, merveilleuse union de tout ce qui fut la vraie grandeur de l'être humain : tout cela nous est enlevé, arraché en un instant, et il ne nous reste plus que la majesté de l'exemple et la poignante douleur de nos regrets. »

1. Un moulage en plâtre de ce cerveau a été déposé au musée Dupuytren.

Le Gérant : GERMER BAILLIÈRE.

PARIS. — IMPRIMERIE ÉMILE MARTINET, RUE MIGNON, 2.

Digitized by Google

IRIDO-CHOROIDITE AVEC CHOLESTÉRINE

DANS LA CHAMBRE ANTÉRIEURE. — ÉNUCLÉATION

Observation recueillie à la clinique du Dr Galezowski par E. Despagnet

ANALYSE HISTOLOGIQUE PAR LE Dr Doncet.

2 OCT 87

M.... Prudent, 50 ans, carrier à La Queue-en-Brie (Seine-et-Oise), a été pendant sa jeunesse, de 17 à 25 ans environ, sujet à des éblouissements dont on ne peut déterminer la nature, la réponse du malade à ce sujet étant trop peu précise. Maintes fois, surtout après de longues courses et sans aucun symptôme précurseur, il lui est arrivé, nous dit-il, de tomber sans connaissance. Ces crises, ainsi qu'il les appelle, sont rapportés par lui, à son tempérament sanguin et aux fréquentes congestions de la face, que provoquaient les moindres incidents. Vers cette même époque, 25 ans, il fut pris d'une inflammation de l'œil gauche, qui, légère à son avis, amena néanmoins, quoique sans douleur, une diminution de la vision de cet œil ; vision qui, progressivement finit par être complètement abolie, car voilà cinq ans que la cécité est absolue de ce côté. En dehors de ces accidents, l'histoire pathologique de ce malade se borne à une fièvre typhoïde et à une pneumonie, affections, qui importent peu, au point de vue du sujet qui nous occupe. Jamais il n'a eu de diathèse générale ou constititionnelle.

Le 12 juillet 1879, en débitant un bloc de pierre, un éclat vint avec violence frapper son œil gauche. Immédiatement l'œil devint fortement congestionné et le malade ressentit dans la région périorbitraire des douleurs intenses, qui n'ont cessé que deux jours après. Le lendemain ses camarades remarquèrent sur cet œil une tâche blanche, qui, d'après lui, n'existait pas auparavant.

C'est dans cet état qu'il se présente à la clinique du Dr Galezowski, le lundi suivant 15 juillet.

Les douleurs sont nulles en ce moment. L'œil est fortement injecté. La cornée, un peu terne surtout à la partie in-

Digitized by Google

férieure, ne présente aucune trace de blessure. La chambre antérieure, qui a les dimensions normales, présente à sa partie inférieure, un amas jaunâtre d'un aspect grumeux et qui, quand l'œil est immobile simule un peu l'hypopion. Si l'on examine cet hypopion par la partie supérieure de la cornée qui a conservé sa transparence, l'aspect grumeleux s'accentue, et la coloration jaunâtre devient plus brillante. En faisant exécuter à l'œil quelques mouvements, on voit aussitôt la masse se désagréger; et des milliers de corpuscules, brillants, flotter dans l'humeur aqueuse.

Ce sont des cristaux de Cholestérine qui, sitôt les mouvements de l'œil cessés, viennent se replacer en bas de la chambre antérieure, quand le malade est dans la position verticale, et viennent au contraire, recouvrir l'iris et la pupille quand il est dans la position horizontale.

L'Iris est plus foncé que celui de l'œil droit, la pupille est petite, irrégulière et on y trouve d'anciennes adhérences avec la capsule, qui doivent être rapportées à l'inflammation que Molle a eue à l'âge de 25 ans. Le cristallin est opaque.

L'examen des phosphènes est négatif. Le malade peut-être ne comprend pas bien, ou ne sait pas voir ce qu'on demande, car, lorsqu'on le place en face d'une bougie il sait parfaitement distinguer le moment où l'on interpose un écran entre son œil et la lumière.

Cet œil est plus dur que son congénère, enfin il est douloureux à la pression. L'œil droit est normal.

Tout en faisant des réserves sur les accidents qui pourront survenir, et en conseillant au malade de bien surveiller son œil on prescrit pour combattre l'inflammation actuelle et les douleurs :

1° D'appliquer à la tempe gauche six sangsues;

2° D'instiller quatre fois par jour dans son œil une goutte de la solution d'atropine au 200e;

3° De faire des frictions sur le front et les tempes avec de l'onguent napolitain belladoné.

Sous l'influence de ces différents moyens, tous les accidents inflammatoires, se sont amendés, la rougeur a disparu, les

Digitized by Google

souffrances diminuèrent, et le malade a pu reprendre ses occupations.

En mars 1880, il revint avec des nouveaux accidents inflammatoires, les anciennes masses de cholestérine formant des amas épais sur l'iris, d'autres flocons nageant dans la chambre antérieure. Le malade souffre dans toutes les branches de la 5e paire; de plus il a la vue trouble de l'autre œil, ce qui décide le docteur Galezowski à pratiquer l'énucléation de l'œil malade. L'opération n'est suivie d'aucun accident, et la plaie se cicatrise au bout de dix jours de traitement.

Examen de l'œil.

Cet œil, m'ayant été adressé dans une trop petite quantité de liquide de Müller; avait subi un commencement d'altération par les vibrions. A la section à la partie moyenne, le corps vitré s'écoule en un liquide grumeleux. Examinés au microscope, ces grumeaux ne contiennent que des vibrions, mais pas de cristaux de cholestérine.

A la coupe, la rétine apparait décollée d'avec la choroïde qui est restée, elle, adhérente à la sclérotique : ce décollement rétinien est irrégulier : en deux points la rétine est restée fixée à la choroïde sur une étendue de 8 à 10^{mm}; c'est donc entre la papille et la zone ciliaire, d'une part, et latéralement entre les deux zones d'adhérences signalées, que la rétine s'est repliée en formant un quadrilatère plus ou moins sinueux. Nous examinerons les deux hémisphères antérieur et postérieur provenant de la section.

Hémisphère postérieur. — Dans toute la partie postérieure la *choroïde* est atrophiée. La papille n'a plus sa forme normale puisque la rétine a été décollée. Elle présente la disposition suivante sur des coupes longitudinales: Une des tranches de la rétine a conservé sa position normale, tandis que l'autre décollée se dirige presque perpendiculairement dans le corps vitré. Le tissu du nerf optique au-dessus de la lame criblée est plutôt atrophié. Au point de jonction de la choroïde, de de la papille et de la portion de rétine décollée nous rencontrons une petite formation osseuse. La partie de la rétine

Digitized by Google

décollée est le type de l'atrophie scléreuse; elle ne contient ni bâtonnets, ni cônes. La couche des fibres du nerf optique est diminuée de volume; çà et là, quelques cellules sympathiques, quelques noyaux de la couche des grains internes, mais au-dessous la sclérose est générale. Tous les éléments sont remplacés par les gaines connectives hypertrophiées, œdémateuses, avec de rares noyaux, reliquat des grains externes. En avant de la limitante interne, et enchâssés entre deux filets (section de la limitante interne et de la hyaloïde), on voit çà et là des leucocytes chargés de granulations pigmentaires.

La portion de la rétine qui est restée normalement adhérente à la choroïde est à peu près saine sauf les vaissseaux dont l'altération est générale et dont nous allons parler.

Loin de la papille, sur la portion de la rétine qui flottait au milieu du corps vitré, existe donc une dégénérescence scléreuse très prononcée : Cette sclérose atteint aussi les vaisseaux; la gaine lymphatique des artères est distendue : la paroi propre artérielle est plissée, ratatinée au centre, fibreuse et énormément hypertrophiée. La lumière du vaisseau, très rétrécie : en sorte qu'elle laisse à peine passage à quatre ou cinq globules sanguins de front. Les parties inférieures de la rétine, près de la limitante externe sont imprégnées de pigment choroïdien.

Segment antérieur. — Cette portion, dans laquelle on avait pendant la vie reconnu à la partie inférieure de la chambre antérieure, des masses de cholestérine, est tout spécialement intéressante par ses lésions multiples. Nous avons à examiner l'état de la rétine à la zone ciliaire, le cristallin et l'iris.

Le décollement de la rétine s'arrêtait comme d'habitude à la zone ciliaire ; en cette région le corps vitré était tassé contre la cristalloïde postérieure; il contenait un certain nombre de globules blancs imprégnés çà et là de pigment, mais nous n'y avons pas retrouvé de cholestérine, non plus que les lésions du synchisis étincelant. N'oublions pas que cette humeur était profondément altérée par les vibrions et par un commencement de putréfaction.

Digitized by Google

Au point précis où la rétine, plus adhérente à la zone ciliaire, se réfléchissait au milieu de l'œil, nous constatons en avant de la choroïde dans l'angle rétinien, une petite formation osseuse avec des canalicules de Havers et ses corpuscules osseux. Dans l'espace compris entre la rétine et la face postérieure de la lentille, on trouve çà et là un commencement d'organisation du corps vitré, surtout au voisinage de la partie osseuse signalée : les énormes cellules qui préparent la transformation fibreuse du corps vitré sont remplies de pigment choroïdien.

Cristallin. — Le cristallin est atteint de cataracte. La zone moyenne surtout présente ces innombrables petites taches ovales, granuleuses, non colorées par les réactifs caractéristiques de la dégénérescence sénile du cristallin. Dans la zone périphérique, mais surtout à la région antérieure et latérale, les prismes de la lentille ont atteint des dimensions colossales, sont devenus colloïdes, irréguliers et variqueux. Ce cristallin présentait encore une cataracte *pyramidale*. Comme dans l'exemple que nous avons décrit dans les *Archives de physiologie* (1874) nous avons retrouvé : 1° la cristalloïde antérieure se prolongeant, sinueuse sur le sommet de la pyramide ; sa face postérieure, sous tout ce petit monticule, est dépourvue de noyaux ; tandis que sur des pièces teintes a l'hématoxyline, on suit cette zone de noyaux depuis les portions latérales saines de cette cristalloïde, jusque sous la base de la pyramide et vers ceux du côté opposé. Par conséquent l'épithélium qui tapissait le petit cône de la cristalloïde antérieure s'est détaché et reste appliqué sur le cristallin, séparant ainsi le gros de la lentille du sommet de la pyramide. La substance même de cette pyramide est parsemée de petites cavités où l'hématoxyline décèle des noyaux. Quant à la masse constituant la pyramide elle-même, il est indiscutable qu'elle revêt ici un aspect fibrillaire ayant une grande analogie avec les éléments même du cristallin en voie de formation. Dans quelques-unes des cavités à noyaux, la dégénérescence graisseuse des éléments est assez avancée.

Sur des préparations fortement gommées et montées rapi-

Digitized by Google

dement dans la glycérine, nous avons rencontré à la face postérieure de l'iris, entre cette membrane et la lentille, une certaine quantité de cristaux de cholestérine.

L'iris offre ici un état important à signaler. Sur une section passant juste par le milieu de l'œil, voici la conformation des parties : Le bord de la pupille est en synéchie avec la cataracte pyramidale. L'exsudat pupillaire assez épais et imprégné de pigment. L'iris est libre à la partie supérieure jusqu'au ligament pectiné; dans cette portion, cette membrane est atrophiée, peu vasculaire. A la partie inférieure, l'iris se porte presque directement contre la cornée formant alors une ligne oblique, contracte adhérence avec la membrane et ainsi jusqu'aux procès ciliaires. L'oblitération de l'espace de Fontana était donc complète dans la moitié de la cornée. Ce qu'il y a de plus extraordinaire, c'est que l'iris complètement transformée dans sa structure, devenue tout à fait embrionnaire, était parsemée de petites cavités renfermant une énorme quantité de cristaux de cholestérine. Sur des coupes la disposition est la suivante : 1° *lames de la cornée*, dont les interstices contiennent quelques corpuscules, en voie de prolifération; mais ce symptôme irritatif est peu prononcé; 2° *Membrane de Descemet*, intacte; adhérences immédiates avec l'iris; 3° *exsudat granulo graisseux*, disposé le long de la cornée en petites cavités séparées les unes des autres par du tissu embrionnaire, et contenant de la cholestérine, en paillettes, aiguilles et cristaux. La prolifération embrionnaire est surtout abondante vers la face postérieure de l'iris dont l'uvée est intacte.

Nous avons examiné les points où la rétine était restée adhérente à la choroïde; à ce niveau entre les deux membranes, la présence d'un exsudat explique l'absence de décollement à ce niveau. Cet exsudat fibrineux affecte la disposition d'une membrane fenêtrée : Vu de face, la limitante externe de la choroïde étant conservée, et les autres portions de cette membrane chassées au pinceau, on reconnaît qu'il n'est pas réellement organisé, mais formé par de la fibrine, étalée, à disposition aréolaire. Il est un point à noter, c'est la présence

Digitized by Google

à la face antérieure, rétinienne, d'un grand nombre de cellules pigmentaires, déformées, allongées, colorant fortement tout cet exsudat; en sorte qu'il faut se demander si l'exsudat s'est fait en-dessous de l'épithélium choroïdien et au-dessus de la limitante anhiste de la choroïde, et alors les éléments, figurés, déformés, qui recouvrent l'exsudat ne seraient autres que l'épithélium choroïdien lui-même : Ou bien, si cet exsudat fibrillaire n'était pas mélangé de leucocytes qui ont absorbé peu à peu la matière colorante des cellules choroïdiennes sous-jacentes altérées. Cette dernière hypothèse est d'autant plus vraisemble que nous avons retrouvé aussi à la face interne de la rétine quelques-unes de ces masses exsudatives que nous avons pu détacher. Elles présentaient cette même disposition fenêtrée, comprenaient à l'intérieur, ou à la surface, une énorme quantité de leucocytes.

Les nerfs ciliaires examinés autant que le permettait leur conservation dans le liquide de Müller, ont paru normaux; les tubes isolés avaient leur diamètre ordinaire, et ne présentaient pas une quantité anormale de fibres sans myeline. Nous n'avons rien à noter du côté de la gaine de Schwann, ni de ses noyaux.

En résumé : *décollement de la rétine, irrégulier* à cause de l'exsudation rétino-choroïdienne qui a maintenu en certains points les deux membranes en place; *commencement d'organisation* du corps vitré; *sclérose généralisée* de la rétine surtout dans les parties décollées; *commencement d'organisation osseuse* au bord de la papille et à la région ciliaire vers les plis rétiniens; *cataracte sénile* à la zone moyenne de la lentille, molle à la périphérie; *cataracte pyramidale* à cavités cellulaires et avec organisation de l'exsudat. *Synéchie postérieure* de l'iris au centre, *synéchie antérieure* dans la moitié inférieure de l'iris; *cavités remplies de cholestérine*, comprises entre la membrane de Descemet et l'uvée. *Transformation embrionnaire* de l'iris à ce niveau; *cholestérine* dans la chambre postérieure. PONCET.

Digitized by Google

UN CAS D'ASTIGMATISME

AVEC SES CONSÉQUENCES MYOPIQUES, KÉRATOSCOPIQUES, RÉTINOSCOPIQUES ET FONCTIONNELLES

Par le docteur CUIGNET (de Lille)

Soldat du 43e d'infanterie présenté à mon examen pour vérification de la faiblesse de sa vue. Dit ne pas apercevoir la cible, ne pas reconnaître ses chefs à distance de salut, n'avoir pu bien apprendre à lire, à écrire, à dessiner, ni à travailler d'un métier d'art.

Les yeux ont l'apparence normale, mais le regard est sans éclat, sans fixation, ni précision.

De l'un et de l'autre œilil ne compte les doigts qu'à vingt pas. Sur le tableau il n'épèle des lettres de 25 millimètres de haut qu'à six pas. Il reconnaît les couleurs, mais il ne précise exactement ni la forme, ni l'attitude, ni la dimension des objets.

Kératoscopie. — Examiné avec le miroir seul, un peu de côté et à distance de 60 à 70 centimètres il offre :

1° Cornée droite : 1° éclat se portant en haut et en dehors quand l'éclairage du miroir est porté en haut ; même éclat se portant en bas et en dedans quand l'éclairage du miroir est porté en bas ; 2° ni éclat, ni ombre ne se portant en dedans ni en dehors quand l'éclairage est porté successivement en dedans et en dehors ; cependant, en regardant avec la plus grande attention, on voit au centre de la pupille une ombre très légère qui se porte alternativement en dedans et en haut, puis en dehors et en bas quand l'éclairage est successivement porté en dedans, puis en dehors.

Pour quiconque connaît les résultats des examens kératospiques, les deux déductions tirées immédiatement de cet examen sont les suivantes :

1° Le méridien vertical oblique est myope, et le méridien transversal oblique est normal. Les deux se croisent à angle

Digitized by Google

droit, le premier descendant obliquement de dehors en dedans et de haut en bas, le second montant obliquement de bas en haut et de dehors en dedans. Aucun doute par rapport à la kératoscopie.

Physiologie et épreuves. — 1° Le sujet aperçoit très mal les horizontales ; mais il voit nettement les verticales à distance de cinq pas du tableau sur lequel j'ai tracé 2 carrés de raies à la craie.

2° Il voit un peu mieux les horizontales quand je les oblique de manière à ce qu'elles soient perpendiculaires sur le méridien oblique à réfraction myopique. Il voit mieux les verticales quand je les oblique de manière à ce qu'elles croisent perpendiculairement le méridien transversal oblique à réfraction normale. Par suite :

3° Il distingue nettement les horizontales avec un concave 12 de l'ancienne mesure (soit 2 diop. 75) ; par conséquent avec un cylindrique de même espèce, et tout à fait nettement quand j'oblique l'axe du verre conformément à l'obliquité du méridien myope. Mais il ne distingue les verticales plus nettement avec aucun verre.

Donc : astigmatisme vertical myopique simple avec inclinaison du méridien de cinq ou six degrés.

Rétinoscopie. L'examen du fond de l'œil ne peut porter que sur les éléments rétiniens et ne procure de résultats qu'avec le miroir seul ou éclairage direct et avec le miroir aidé de la lentille concave ou image droite. L'image renversée ne donne aucun signe notable.

Or, 1° avec le miroir seul tenu à distance de 60 à 70 centimètres on aperçoit nettement les vaisseaux transversaux et ils exécutent des mouvements opposés à ceux que fait l'œil ou que l'on fait soi-même, parce qu'ils appartiennent à la réfraction du méridien myope et l'on voit mal les verticaux, parce qu'ils appartiennent à la réfraction du méridien normal.

2° Par l'image droite, (soit miroir et concave de 3,75 diop.) On aperçoit mal les transversaux et l'on voit nettement les verticaux. De plus on voit la papille agrandie de haut en bas obliquement, c'est-à-dire ayant son grand diamètre en croix

Digitized by Google

sur le méridien myope; elle est rétrécie transversalement et obliquement, c'est-à-dire qu'elle a son petit diamètre en croix sur le méridien normal. Enfin, elle offre nettement les deux bords latéraux et très obscurément ses bords supérieur et inférieur ou transversaux. Il est évident que de près et en image droite la perception et la netteté des éléments devait être contraire à la manière dont on les voit avec le miroir seul et de loin. Cela est absolument conforme à la manière dont on voit papille et vaisseaux sur deux yeux dont un myope et normal et avec les deux procédés successifs de miroir seul et de miroir avec lentille concave.

C'est là la part de la rétinoscopie bien distincte, on le voit, de la kératoscopie. Je conviens que cette description est assez difficile à comprendre et à suivre; mais dès que l'on possède un sujet analogue pour l'intelligence et la vérification de ces résultats, on les saisit de suite avec l'œil et on les interprète de même avec l'intelligence, en se souvenant toujours que tout ce qui occupe dans l'œil une position verticale, par exemple se traduit extérieurement par un phénomène transversal.

Troubles visuels. Je les ai résumés au début de cette observation; nous allons les étudier de plus près pour nous assurer de leur existence, de leur variété et de leur genèse.

Le premier est une faiblesse de vision qui n'est caractérisée ni par un brouillard, ni par un scotome, mais par une incapacité de distinguer les objets, avec une sorte de chatoiement désagréable sur leur surface; une photophobie, qui oblige à fuir les vives lumières, et une fatigue bien vite suivie d'une sorte d'obnubilation qui empêche de rien plus distinguer.

Le second est l'impossibilité de voir nettement les lignes et arêtes transversales des dessins, des écritures, des objets de toute nature, ce qui empêche de se rendre exactement compte des choses matérielles. Ainsi la lettre E n'est bien aperçue que dans les traits verticaux; elle l'est mal dans ses barres horizontales, ce qui empêche de lire correctement les enseignes: De même, on ne peut reconnaître facilement la figure d'une personne, parce que cette figure se compose en partie de traits horizontaux diffus tels que bouche, les yeux, les sourcils

Digitized by Google

le haut et le bas de la face. Le défaut de ces lignes est de paraître doubles ou multiples.

Il en est de même pour les dessins géométriques composés de lignes et de côtés. Ainsi un carré dont on ne voit pas bien les côtés horizontaux du haut et du bas; un rond, dont on ne voit pas bien les bords supérieur et inférieur, ne sont plus précisément des carrés et des ronds. La forme et les dimensions paraissent donc irrégulières, modifiées.

Le troisième défaut visuel qui résulte de ce genre d'astigmatisme est relatif à la grandeur des objets. Ainsi le sujet dit que de deux lignes égales en longueur, l'une verticale, l'autre horizontale, la première est la plus grande et l'autre la plus petite. Lorsque je tiens devant lui mon index en perpendiculaire, il prétend qu'il est plus grand et plus gros que quand je le tiens horizontalement.

En quatrième lieu, la distance des objets est changée; l'appréciation qu'en fait le malade diffère selon que l'objet, placé et restant à 1 mètre, est tenu verticalement ou horizontalement. Ainsi mon index lui paraît plus loin quand je le tiens transversalement, et plus près quand je le tiens verticalement. Tout cela se comprend, chaque méridien envisage les objets selon la réfraction dont il jouit. S'il est myope il les voit plus petits et plus éloignés. Il peut se faire encore que les directions elles-mêmes soient vues différentes de ce qu'elles sont réellement. Ainsi, dans cet astigmatisme oblique on croit parfois qu'une règle tenue verticalement, qu'une ligne tracée en perpendiculaire sur un tableau s'inclinent soit à droite, soit à gauche. J'ai même eu occasion de constater dans un méridien anormal une inclinaison apparente des objets soit en avant, soit en arrière, ce qui dépend de ce que ce méridien n'a pas le même degré d'anormalité en haut qu'en bas.

Enfin les objets sont quelquefois déformés; Ainsi un bâton droit paraît courbe, ou onduleux, ou cassé en un point, plus mince ou plus gros en tel ou tel endroit malgré que réellement il ait une rectitude et un volume partout semblables.

Ces anomalies fonctionnelles ne sont pas l'accompagnement constant de toutes les anomalies anatomiques. Il en est qui

Digitized by Google

ne peuvent se corriger, ainsi la différence de netteté entre les verticales et les horizontales à une distance donnée; il en est encore qui ne sont pas perçus par le sujet anomalique, ainsi les différences de volume : enfin il en est qui cessent par l'expérience du sens visuel, ainsi les distances variables. Cependant nous les croyons plus fréquentes qu'on ne supposerait d'après le silence des auteurs, car il m'a suffi, à plusieurs reprises, de les chercher avec attention et suite pour les retrouver sur un certain nombre d'astigmates.

Nous pouvons résumer ces troubles fonctionnels de l'astigmatisme en disant qu'ils se rapportent à l'acuité du sens, à la forme, à la dimension, à la position et à la distance des objets.

Dr CUIGNET.

HYGIÈNE DE LA VUE DES NOUVEAU-NÉS

LETTRE ADRESSÉE A M. LE DOCTEUR GALEZOWSKI

Par le Dr BRIÈRE (du Havre).

Permettez-moi de vous soumettre une question d'hygiène oculaire qui me paraît avoir une réelle importance.

Tous les oculistes et bien des médecins ont, de temps en temps, le triste spectacle de jeunes enfants, âgés de deux à quatre semaines, qui leur sont présentés, dans le cours d'ophtalmies purulentes, ayant les yeux plus ou moins gravement compromis ou même totalement perdus.

Le rôle du médecin se borne alors à constater, sur son recueil d'observations, les tristes conséquences de la maladie et à dire aux parents qu'ils sont venus trop tard.

La douleur de ceux-ci est aussi grande que le mal est irréparable.

Mais la perte de la vue n'empêchera pas le pauvre petit être de grandir. Il sera élevé au domicile paternel, pendant les premières années; puis, si la famille est indigente, il sera di-

Digitized by Google

rigé vers une maison d'aveugles incurables où il restera, sa vie durant, à la charge de la société.

Si nous faisons un reproche aux parents de n'avoir pas amené plus tôt leur jeune malade, nous recevons de suite une réponse uniforme et des plus naturelles : « Vous connais-« sez cela vous, monsieur le Docteur, mais moi pas. Je croyais « que ce ne serait rien. »

Ou : « la garde m'avait assuré que c'était un coup d'air ; « que bien des enfants avaient mal aux yeux après la naissance » et qu'ils guérissaient toujours. »

Donc, le premier aveu est celui d'*ignorance*. Aveu très naturel, car ces gens ne connaissent souvent que leur métier.

S'ils se méprennent ainsi sur le danger qui menace la vue de leur enfant, comment peuvent-ils l'éviter? Ajoutez à cela que beaucoup de gens ont une confiance illimitée dans la première personne venue, voisine ou parente, qui vient, à tort et d'un ton convaincu, les rassurer.

Il n'est pas rare même de rencontrer, dans cette clientèle, des préjugés qui doublent alors le danger auquel sont exposés les nouveau-nés.

La suppuration des yeux est considérée en effet, par certains comme un préservatif, comme un émonctoire salutaire à la vie de l'enfant !

Ainsi, il y a deux mois, le machiniste de notre principal théâtre m'amenait son dernier né, âgé de quinze jours.

Je constate une destruction, par le pus, du centre des deux cornées. Je questionne, je me récrie, et l'on me répond : Mais, monsieur le Docteur, la garde nous disait : « C'est de la « bile qui lui sort par les yeux, et c'est tant mieux, car çà le « purge et il aura une belle santé. »

Peut-on comprendre une absurdité semblable ! Et dire que c'est un pauvre enfant innocent qui paye de sa vue une erreur médicale aussi monstrueuse commise par une commère.

Peu de temps avant, en février 1880, deux enfants de filles-mères m'étaient présentés, pendant la même semaine, complètement aveugles, faute des soins convenables, parce qu'on

Digitized by Google

ne connaissait absolument pas le danger de ces ophtalmies.

Dans d'autres circonstances, l'enfant est placé en nourrice, dès le premier jour de sa naissance. Ses yeux suppurent; mais comme l'enfant crie au moindre attouchement, la nourrice préfère sa tranquillité et, d'ailleurs ignorante du péril où sont les yeux, elle se contente de donner à l'enfant des soins très superficiels. Quand, une ou deux semaines après, la mère rétablie, va visiter son enfant, elle s'inquiète en voyant les yeux malades et les montre à son médecin. Mais le mal est fait; il y en a un ou deux de perdus. Récriminations inutiles contre la nourrice qui répond avec une entière bonne foi : « J'en ai vu d'autres qui ont guéri seuls; je croyais que c'était « un coup d'air. »

J'ai été témoin de ce fait en janvier 1880. La conclusion de cette histoire véridique : c'est que là encore l'ignorance et l'insouciance ont fait un aveugle qui vivra peut-être cinquante ou soixante ans portant toujours son infirmité.

Ailleurs, c'est un ménage d'ouvrier. La femme a vingt ans et le mari vingt-deux; aussi novices et imprévoyants, tous deux pleins d'illusions. Un premier né arrive et met la joie dans la maison. Une voisine vient garder la mère et l'enfant. Les yeux de celui-ci sont malades deux jours après : « Tranquillisez-vous, dit la garde improvisée et incapable, ce ne sera rien. » Quant au mari, il va travailler le matin et revient le soir fatigué, laissant à sa femme le soin du ménage. Quinze jours se passent. Les grand'mères arrivent pour le baptême et trouvent les yeux du bébé enflés et suppurant. Inquiètes, elles viennent ensemble chez moi avec leur petit-fils. J'examine l'œil droit : Perdu ! Je regarde l'autre : il est également rongé par le pus. L'enfant était superbe. Il a aujourd'hui trois ans et ne demande qu'à vivre.

Trente fois depuis cette première visite les parents m'ont supplié de lui rendre la vue; trente fois j'ai dû avouer l'impuissance de notre art dans ce cas, puisque les cornées n'existent plus.

Voilà encore une victime de l'ignorance. Si ces parents avaient été prévenus à temps, leur enfant aurait la vue.

Digitized by Google

Une autre fois, c'est une femme qui attend tranquillement, pendant un mois que sa santé soit remise pour m'amener son enfant, et je lui montre que les deux yeux sont perdus. Elle avait eu peur de toucher aux yeux de son nouveau-né ! Là encore ignorance en premier lieu, insouciance ensuite.

Ou bien, l'enfant est porté chez le pharmacien du quartier. Celui-ci, toujours prudent d'ailleurs, délivre un collyre au laudanum ou des fleurs de sureau, etc., remèdes anodins, mais très dangereux, parce que, pendant leur emploi inutile, le temps se passe; le mal s'aggrave et quand le médecin verra les yeux, il n'aura plus le temps d'enrayer la marche de l'ophtalmie. L'enfant devient borgne ou aveugle. Soyez bien convaincu que, dans l'opinion des parents et des voisins, ce n'est pas le pharmacien avec son innocente eau de sureau, mais bien le médecin avec ses remèdes plus savants qui porte la responsabilité d'avoir aveuglé ce malade.

Aussi, à chacun son métier. Je m'adresse ici à la bonne foi et à la loyauté de tous les pharmaciens. Ces faits ne sont-ils pas vrais et assez fréquents ?

Je répéterai ici ce que je disais, il y a deux ans, dans la *Gazette des Hôpitaux*, au sujet des collyres à l'eau blanche, à la pierre divine, à l'acétate de plomb et au nitrate d'argent :

Les yeux étant des organes délicats et de première utilité, il devrait être sévèrement interdit de délivrer des eaux pour les yeux, des collyres, sans ordonnance spéciale, datée du jour, et signée d'un docteur ou d'un officier de santé.

Les pharmaciens objectent à cela que s'ils ne vendent pas ces produits, on les achètera chez les droguistes et chez les épiciers. Que la défense s'étende aussi à ces commerçants et que les contrevenants soient condamnés à payer des dommages et intérêts à leurs victimes.

Je viens de citer quelques faits récents de pertes d'yeux bien authentiques.

D'autres me reviennent à la mémoire plus anciens, tous aussi navrants.

Les enfants mutilés sont à plaindre; les parents le sont autant, et il n'est pas permis de bien les blâmer, car leur douleur

Digitized by Google

est cruelle et personne ne les avait avertis. A cet égard, les gardes et les sages-femmes commettent souvent la faute de tranquilliser outre mesure la famille, au lieu d'éveiller chez elle une crainte plus salutaire.

Ces pertes d'yeux se reproduisent assez fréquemment. Vous en voyez à Paris; elles ne sont pas moins nombreuses dans les campagnes qu'à la ville, parce que l'instruction y est moins répandue. Nous perdons ces enfants de vue puisqu'ils sont incurables. Plus tard ils vont dans les asiles où les statistiques constatent qu'un tiers des aveugles doivent leur cécité à des ophtalmies purulentes survenues surtout après la naissance.

Depuis longtemps je me suis préoccupé d'un moyen capable de prévenir ces malheurs qui mettent le deuil au lieu du bonheur dans les familles et qui ôtent à la société des sujets utiles.

Mais je me disais que toute mesure qui ne serait pas générale et qui n'aurait pas un caractère officiel serait illusoire.

Aussi, lorsque mon excellent confrère le docteur Gibert conçut l'idée de créer au Havre un bureau municipal d'hygiène, comme celui de Bruxelles, j'accueillis cette idée très chaleureusement, parce que j'entrevoyais le moyen de faire faire des visites sanitaires dans les écoles pour trier et pour éloigner momentanément les enfants atteints d'ophtalmies granuleuses aiguës contagieuses (ce qui a lieu aujourd'hui) et parce que j'espérais pouvoir faire adopter une mesure préservatrice pour la vue des nouveau-nés.

Dans mon esprit, cette mesure devait consister à instruire les parents, au moment de la déclaration de naissance à l'état civil, sur les dangers qui peuvent menacer la vue de leur enfant.

M. Siegfried, maire de la ville du Havre et président très zélé de notre bureau municipal d'hygiène, auquel j'ai soumis cette idée, l'a accueillie très favorablement. Qu'il me soit permis de l'en remercier ici publiquement et d'autant plus sincèrement qu'on est heureux de trouver dans un administra-

Digitized by Google

teur tant de sollicitude pour toutes les questions qui concernent la santé et le bien être de ses concitoyens.

M. le docteur Launay, directeur du bureau d'hygiène m'a prié de rédiger une note sous forme de brochure in-18. Voici le texte de cet avis :

BUREAU D'HYGIÈNE DE LA VILLE DU HAVRE

SERVICE DES NAISSANCES

Précautions à prendre pour éviter que les enfants ne perdent les yeux peu de jours après leur naissance.

Chaque année, un certain nombre d'enfants sont présentés aux médecins, quinze ou vingt jours après leur naissance, pour des ophtalmies devenues fort graves, faute des soins convenables.

Plusieurs ont même les yeux totalement perdus, victimes de l'ignorance ou de l'insouciance de leurs parents.

Les statistiques officielles, faites sur les aveugles, montrent que sur cent personnes atteintes de cette terrible infirmité, trente-trois, c'est-à-dire un tiers, la doivent à des ophtalmies survenues après la naissance.

Il est cependant avéré et reconnu que toutes ces maladies, soignées à temps, doivent être suivies de guérison.

Quels sont donc les moyens pour prévenir et pour éviter cet accident affreux, la perte des yeux dès les premiers jours de la vie?

Les précautions à prendre sont les suivantes :

1° Tenir les yeux bien propres. Dès que l'enfant est arrivé, essuyer (avant toute autre occupation) la région voisine des yeux et les paupières, avec un linge sec en toile; puis laver la figure et la tête, avant le reste du corps.

2° Eviter le froid; si l'on sort l'enfant dans les jours qui suivent sa naissance, le vêtir chaudement et ne pas lui laisser la tête découverte. Car le froid est souvent cause de ces maladies.

3° Quand, deux ou trois jours après la naissance, les paupières enflent et laissent échapper, d'abord des larmes, puis une matière jaune verdâtre, éviter d'employer des moyens anodins tels que lavages avec eau de sureau, lait de la mère, etc., moyens qui sont inactifs, inutiles ou nuisibles même.

Il faut se garder d'une fausse sécurité et ne pas *croire que ce n'est rien* comme bien des mères me l'ont avoué, quand la vue de leur enfant était perdue.

On laisse ainsi passer, avec ces traitements insuffisants, un temps précieux et chaque jour le mal s'aggrave.

Digitized by Google

4° Si la sécrétion du pus et si le gonflement des paupières durent plus de vingt-quatre heures, appeler de suite son médecin qui connaît la gravité de ces maladies et pourra les arrêter par un traitement approprié.

5° Le point capital, c'est, avant tout traitement méthodique et scientifique, de laver souvent les yeux en écartant les paupières pour en nettoyer l'intérieur. Ne pas se servir de seringue ni d'éponge. Employer un linge de toile et beaucoup d'eau.

Quand le pus séjourne sur les yeux il peut, en vingt-quatre ou quarante-huit heures les attaquer et les perdre pour toujours ! Le reste du traitement sera l'affaire du médecin.

Dr Brière.

Cette note est remise gratuitement à tous les parents au bureau de l'état civil au moment de la déclaration de naissance.

Il a paru préférable à la majorité des membres du bureau d'hygiène du Havre de mettre cet avis sous forme de brochure. S'il m'est permis de dire franchement mon idée sur ce point, je l'aurais préféré sur une simple feuille de papier un peu fort. Un avertissement, à ciel ouvert, frapperait davantage les yeux des personnes qui ont intérêt à en connaître la teneur.

On peut faire l'objection suivante à cette mesure, et dire que les ignorants ne prendront pas la peine de lire cette note. A cela je répondrai que, si elle n'est pas lue de suite, la feuille imprimée sera emportée à la maison des parents avec le papier officiel de la naissance, gardée comme pièce utile, et qu'elle ne pourra manquer de tomber sous les yeux de la mère ou d'un parent qui donnera l'éveil et pourra ainsi éviter un malheur.

Connaissant le zèle qui vous anime pour tout ce qui concerne les progrès de notre spécialité, j'ai pris la liberté de vous soumettre cette idée éclose sous l'appui officiel de notre bureau municipal d'hygiène, et de vous demander votre avis à cet égard.

Vous me répondez, dans votre lettre du 4 août, « que vous l'approuvez et que vous serez heureux de la voir se réaliser. » Puisse-t-elle être adoptée et propagée par les lecteurs de vos

Digitized by Google

Annales, car notre devoir ne consiste pas seulement à guérir les maladies existantes, mais à empêcher le développement et les tristes conséquences de celles qu'on peut prévoir.

Conclusion. Si, chaque année, un certain nombre d'enfants perdent la vue peu après leur naissance, la cause réelle provient de l'ignorance des parents et non de leur mauvaise volonté. Ceux-ci ont tout intérêt à sauvegarder les yeux de leurs enfants.

Par conséquent, *il incombe aux municipalités* d'instruire les parents sur l'hygiène de l'enfant relative à sa vue. Cette mesure aura lieu à la mairie, au moment de la déclaration de naissance, par la remise d'un avis imprimé.

Et s'il y a lieu d'agir ainsi pour l'hygiène de la vue, il y aurait utilité, personne n'en doutera, à le faire pour l'hygiène générale des enfants, encore si méconnue. C'est du reste ce qui se pratique aussi au Havre.

J'ai la conviction qu'on atteindra ainsi une grande partie du résultat désiré. Prière aux confrères qui approuveront cette idée d'user de leur influence pour la faire adopter dans leur pays.

Veuillez agréer, honoré confrère, l'assurance de ma respectueuse considération. Dr Brière.

Le 6 août 1880.

ATROPHIE DE LA PAPILLE

ET ALTÉRATIONS SIMULTANÉES DE LA CINQUIÈME PAIRE DANS L'ATAXIE LOCOMOTRICE PROGRESSIVE.

Par le docteur HENRY CLOZIER

PREMIÈRE OBSERVATION

Le 26 juillet dernier, la nommée Onésime P., âgée de quarante-cinq ans, s'est présentée à la clinique du docteur Galezowski, pour consulter le savant praticien, au sujet d'une cécité presque absolue.

Digitized by Google

M. Galezowski a reconnu avoir affaire à un cas un peu insolite d'ataxie locomotrice, dont il a bien voulu nous confier le soin de recueillir l'observation.

Antécédents héréditaires. — Le père et la mère de la malade sont, l'un et l'autre, en bonne santé. — Sur dix frères et sœurs, quatre sont morts, sans présenter de symptômes capables de nous intéresser. Les autres ont toujours été, et sont encore bien portants.

On ne trouve dans la famille, ni épilepsie, ni hystérie tapageuse, ni affection cérébrale d'aucune sorte.

La malade croit, sans en être toutefois bien certaine, avoir eu, dans son enfance, des convulsions.

Elle a présenté aussi quelques manifestations strumeuses, telles que gourmes, engorgement des ganglions du cou, etc., mais n'a jamais fait de maladie grave.

Réglée sans difficulté à quinze ans, elle a vu ses époques venir très régulièrement jusqu'à son mariage, c'est-à-dire jusqu'à l'âge de dix-neuf ans.

Un an après, elle devint grosse et accoucha à terme, d'un enfant qui s'est toujours bien porté.

A l'âge de vingt-six ans, la malade a perdu une grande partie de ses cheveux, à la suite de névralgies très violentes, occupant toute la tête. Ces douleurs, quoique continuelles, étaient plus fortes la nuit que le jour. Elles ont duré environ quatre mois.

Il ne s'est montré à ce moment, ou peu après, ni ulcération des parties génitales, ni éruption, ni maux de gorge persistants.

En 1865, la malade, alors âgée de trente ans, fut, deux jours après l'avulsion d'une dent, atteinte de diplopie. L'œil gauche était dévié en haut et en dehors.

L'œil droit présenta ensuite les mêmes phénomènes : En un mot, il y eut strabisme alternant.

En même temps se déclara une névralgie frontale très intense, qui dura environ quatre ou cinq mois, avec les mêmes caractères, puis devint moins vive.

Cette névralgie continuelle, mais sujette à exacerbation,

Digitized by Google

occupait le front et les tempes et s'accompagnait d'une sensation de plissement, à l'angle externe des deux yeux.

Peu de temps après le début de la maladie se sont montrés les symptômes suivants :

Les membres inférieurs étaient le siège de douleurs fulgurantes très vives, affectionnant particulièrement le voisinage des articulations de la hanche, du genou et du pied. Ces douleurs apparaissaient tantôt à droite, tantôt à gauche, ou se montraient des deux côtés à la fois.

La malade les compare à l'effet produit par un poinçon qu'on aurait enfoncé profondément dans les tissus, en lui imprimant un mouvement de rotation.

Quelques douleurs analogues se montrèrent au pourtour de l'anus.

Quant aux membres supérieurs, ils ne présentaient rien d'anormal, si ce n'est quelques rares picotements dans les doigts, et un léger tremblement des mains.

Quelques apophyses épineuses étaient douloureuses à la pression.

La malade éprouva, à plusieurs reprises, des sensations anormales. Ainsi, il lui semblait, pour nous servir de son expression, qu'on lui faisait couler entre cuir et chair, le long des membres inférieurs, un filet d'eau alternativement chaude et froide.

L'anesthésie plantaire était assez accusée pour lui faire croire qu'elle marchait sur du sable.

La moindre promenade la fatiguait, et ses jambes, nous dit-elle, étaient lourdes comme du plomb. De plus, elle ne pouvait sortir qu'accompagnée d'une personne au bras de laquelle elle s'appuyait.

Elle descendait les escaliers plus facilement qu'elle ne les montait.

La malade n'avait pas de désirs sexuels et souffrait les approches sans jamais les rechercher.

Il y eut parfois un peu d'incontinence d'urine.

Les fonctions digestives étaient bonnes.

Digitized by Google

Rien d'anormal du côté des poumons ni du cœur, sauf quelques acccès de palpitation.

L'intelligence et la mémoire restèrent intactes.

Vers le troisième mois, tous les symptômes que nous venons d'énumérer, diminuèrent peu à peu de fréquence et d'intensité, si bien que, la vue redevenant presque normale et les douleurs étant beaucoup moins vives, la malade se croyait guérie.

Pendant un an, à compter du début des accidents, traitement à l'iodure de potassium et à l'iode institué par M. Desmarres.

Durant une période de quatre ans environ, il n'exista, pour ainsi dire, plus de douleurs. La vue était bonne et la marche assez facile. — Toutefois, la névralgie frontale persista. Elle devint moins vive, il est vrai, mais conserva les caractères que nous lui connaissons.

En 1871, la malade perdit son mari, et une bombe vint, pendant le siège, à éclater dans la maison qu'elle habitait. — Ces deux causes jointes aux privations qu'elle endura, amenèrent le retour des premiers symptômes, à savoir : diplopie, douleurs fulgurantes dans les membres inférieurs, exacerbation de la névralgie frontale, etc.

Ajoutons que la malade eut aussi, la nuit, des crampes dans es mollets, et qu'elle éprouva à deux ou trois reprises, une sensation brusque de constriction du larynx.

Disons enfin que la marche était impossible, et qu'il y a eu incontinence des matières fécales.

(Reprise du traitement iodo-ioduré.)

Au bout de trois mois, la malade se remit, et put se livrer à des travaux d'aiguille.

La marche redevint bonne.

Cette amélioration dura deux mois et fut suivie d'une rechute qui obligea la malade à garder la chambre pendant deux nouveaux mois.

Une amélioration très notable se manifesta encore et pendant quatre ans, sauf la céphalalgie qui est restée assez in-

Digitized by Google

tense, tous les autres symptômes passèrent, pour ainsi dire, inaperçus.

En 1876, nouvelle rechute, marche difficile, mais possible; douleurs vives et fréquentes dans les membres inférieurs; céphalalgie intense avec déviation de l'œil droit et diplopie.

Traitement de M. Wecker : Injections de morphine aux tempes; pilules de composition inconnue, (il s'agissait sans doute de nitrate d'argent) à raison de une ou deux par jour.

Amélioration d'un an.

En mai 1877, nouvelle reprise avec aggravation de tous les symptômes. Au bout de trois mois est survenue une amélioration très sensible qui dura un an.

Néanmoins la vision de l'œil droit qui s'affaiblissait de plus en plus, depuis quelque temps, s'éteignit complètement en mars 1878.

A compter de cette époque, la malade n'a ressenti que peu de douleurs dans les membres inférieurs.

Notons qu'elle est, depuis sept ans, restée comme domestique dans une maison bourgeoise, sans jamais quitter ses occupations, si ce n'est l'été pendant un mois ou deux, quand ses maîtres étaient à la campagne.

Etat actuel. — La malade est forte, grande, bien constituée, et présente un certain embonpoint. Le facies est pâle.

La malade mange et digère bien; mais une pression, même légère, du creux épigastrique, est douloureuse.

Aux membres inférieurs existent des plaques d'anesthésie, alternant avec des plaques d'hyperesthésie, sans qu'il y ait retard dans la perception des impressions. — Légère anesthésie plantaire. La névralgie frontale persiste avec cette sensation particulière que nous avons déjà signalée, de plissement à l'angle externe des yeux.

Douleurs vives dans les jambes et les cuisses, et crampes, la nuit, dans les mollets.

Il y a parfois de l'incontinence d'urine et toujours de la dysurie avec cuisson au passage. Les époques viennent encore, mais sont irrégulières et douloureuses.

Digitized by Google

Les mains sont le siège de quelques picotements. La force dynamométrique est conservée.

La marche est pénible depuis un mois; cependant il n'existe pas de mouvements incoordonnés. La malade se tient assez bien debout, les pieds rapprochés et les yeux fermés. Étant assise, elle porte facilement le pied où elle veut.

Le signe du tendon rotulien, dont l'absence a été signalée dans l'ataxie par Westphal et le professeur Charcot, manque ici, c'est-à-dire que la percussion des tendons ne donne lieu à aucun mouvement réflexe.

L'œil droit ne distingue pas le jour de la nuit. La vision de l'œil gauche permet à peine à la malade de se conduire et de vaquer à ses occupations. Elle remarque que son acuité visuelle, depuis longtemps diminuée, s'affaiblit de plus en plus. Les pupilles sont fortement contractées et inégales.

L'ophtalmoscope permet de constater qu'il existe, des deux côtés, atrophie avec dégénérescence grise, nacrée, de la papille. Les vaisseaux ont diminué de volume. Ces différents signes sont plus accusés à droite qu'à gauche.

Ajoutons, pour terminer, qu'il n'y a rien aux poumons ni au cœur et que la mémoire ainsi que l'intelligence sont intactes.

DEUXIÈME OBSERVATION.

Louise C., âgée de 37 ans, vient consulter à sa clinique le Dr Galezowski, pour une cécité presque complète.

Il s'agit encore d'un cas d'ataxie motrice, dont nous allons rapporter brièvement l'observation.

La mère de la malade est épileptique et, dans sa famille, on compte plusieurs cas de mort subite.

La malade n'est pas hystérique, et n'a aucun antécédent spécifique.

Réglée à l'âge de quinze ans, ses époques sont toujours venues depuis, très régulièrement.

Elle n'a jamais eu de maladie grave, et n'a point fait d'enfant.

Digitized by Google

Depuis 1865, les membres inférieurs ont été le siège de quelques douleurs vives et passagères, offrant une certaine analogie avec les douleurs fulgurantes. — Toutefois, à part un peu de rachialgie lombaire, qui a paru à la même époque, et a duré quatre mois, il n'existait aucun symptôme caractérisant nettement l'ataxie.

Disons cependant que la malade se fatiguait assez vite, et que les douleurs dont nous venons de parler se sont, dans le cours des années suivantes, montrées de temps en temps avec les mêmes caractères. Il n'y a jamais rien eu d'anormal jusqu'en 1878, du côté de la sensibilité ni des organes des sens.

C'est alors que la maladie s'est franchement déclarée, et a donné lieu aux symptômes suivants :

La malade fut prise subitement, sans cause appréciable, de douleurs très vives, occupant la région occipitale ainsi que tout le côté gauche de la face.

Ces douleurs, presque continuelles, ont présenté des exacerbations paraissant suivre les variations de la température. A la même époque, la malade a constaté une diminution notable de l'acuité visuelle, portant sur les deux yeux, mais plus accusée à gauche qu'à droite.

Depuis quinze mois déjà, la malade ne distingue absolument rien de l'œil gauche. Les douleurs névralgiques que nous avons signalées plus haut se sont peu à peu calmées, et, quoique permanentes, sont devenues beaucoup moins vives.

Mais en même temps, une partie du cuir chevelu et le côté gauche de la face perdirent leur sensibilité. Nous reviendrons tout à l'heure sur ce point :

Du côté de l'œil droit, la vue s'est affaiblie progressivement, sans toutefois s'accompagner de phénomènes douloureux de voisinage, et au mois d'août 1879, la malade n'osant plus sortir seule, fut obligée de prendre quelqu'un pour la conduire.

Il n'y a jamais eu de diplopie ni de strabisme.

Si, maintenant, nous examinons rapidement les autres symptômes, nous verrons qu'il existait dans les membres inférieurs, et surtout dans les mollets, des douleurs fulgurantes

Digitized by Google

assez vives, en coups de canif. La malade n'a jamais eu de douleurs en ceinture; mais le creux épigastrique était assez douloureux pour l'empêcher de porter un corset.

Les membres supérieurs n'ont jamais rien présenté d'anormal.

L'appétit est resté bon et les digestions faciles.

Du côté de la sensibilité, nous ne trouvons presque rien. Il n'y eut point de rachialgie ni d'anesthésie plantaire.

Organes génito-urinaires. — Ils n'ont présenté aucun trouble. (Traitement institué par M. Wecker et suivi pendant trois mois, de juillet à octobre 1879 : — Iodure de potassium, injections de morphine et vésicatoires à la nuque, ou derrière les oreilles.)

État actuel. — La malade est de taille moyenne et bien conformée. Elle présente un certain degré d'embonpoint. Le facies est anémique.

Voies digestives. — La malade mange et digère bien. La pression au creux épigastrique est toujours douloureuse.

Membres supérieurs. — Ils ne sont le siège d'aucun phénomène morbide. Les mains ne tremblent pas.

Membres inférieurs. — Ils sont souvent, le jour ou la nuit indifféremment, le siège de douleurs fulgurantes assez vives, ne suivant pas de filets nerveux dans une certaine étendue, comme il arrive souvent, mais, se localisant en un point, et se montrant presque exclusivement dans les mollets.

La malade n'a jamais eu de crampes véritables.

La marche est fatigante, mais n'occasionne pas de mouvements désordonnés.

Cœur. — Quelques palpitations.

Il n'y a pas de dicrotisme du pouls.

Poumons. — Rien d'anormal.

Système nerveux. — L'intelligence et la mémoire sont parfaitement conservées.

Sensibilité. — Il n'y a pas d'anesthésie plantaire.

La pression des apophyses épineuses ne détermine aucune douleur.

Il existe sur tout le côté gauche de la face un certain

Digitized by Google

degré d'aneshésie, qui permet de piquer assez profondément la peau, sans faire souffrir la malade. La zone anesthésiée est limitée d'une façon bien nette, par une ligne qui s'étend de la partie supérieure et médiane du frontal, passe par le dos du nez et va jusqu'à l'éminence du menton. En un mot, cette anesthésie se présente, ici, telle qu'on la rencontre dans l'hystérie.

Du côté correspondant, les dents supérieures ont conservé une sensibilité à peu près normale. Il n'en est pas de même des inférieures, que la malade ne sent presque pas.

La langue est également moins sensible à gauche qu'à droite, dans ses deux tiers antérieurs.

Le cuir chevelu est aussi anesthésié, à droite et à gauche, jusqu'à une distance de quatre à cinq centimètres environ de la ligne médiane, dans la partie qui répond au frontal et aux pariétaux.

La malade éprouve sur l'aile gauche du nez, et dans le grand angle de l'œil, un chatouillement presque continuel.

Malgré l'anesthésie faciale dont nous venons de parler, le côté gauche est souvent douloureux, surtout quand la malade est exposée au froid ou à un courant d'air un peu vif. Il en est de même du cuir chevelu qui est parfois le siège de douleurs vives.

Réflexes. — La percussion des tendons rotuliens ne donne lieu à aucun réflexe.

Organes génito-urinaires. — La malade est toujours bien réglée. Il n'y a pas d'incontinence ou de rétention d'urine, ni même de dysurie.

Organe des sens. — L'œil gauche ne voit rien, le droit distingue à peine le jour de la nuit. — La pupille droite est beaucoup plus dilatée que la gauche.

L'ophtalmoscope montre qu'il y a des deux côtés atrophie et dégénérescence de la papille. Les lésions sont toutefois plus avancées à gauche qu'à droite.

Digitized by Google

CONCLUSIONS.

En rapprochant l'une de l'autre ces deux observations, nous sommes amené à faire les remarques suivantes :

1° Il y a absence, dans les deux cas, d'antécédents spécifiques;

2° L'incoordination motrice fait à peu près complètement défaut;

3° Chez l'une des malades, et probablement chez les deux, l'ataxie a débuté par les accidents oculaires.

Dans le premier cas, l'évolution de ces accidents a été longue et franchement intermittente, tandis que dans le second, elle a été rapide et continue.

Enfin, pour attirer particulièrement l'attention sur ce point, nous terminerons en faisant remarquer, avec notre excellent maître le Dr Galezowski, que, dans l'un et l'autre cas, les troubles oculaires ont été accompagnés, dès le début, de douleurs très violentes, occupant une partie du territoire que tient sous sa dépendance la racine ganglionnaire des nerfs de la cinquième paire.

Chez la première de nos malades, les douleurs ont paru suivre la marche de la lésion anatomique, devenant moins vives, quand celle-ci subissait un temps d'arrêt ou, au contraire, se montrant très aiguës, quand le travail morbide reprenait sa marche envahissante.

La seconde malade a présenté une autre modification de la sensibilité. Nous voyons, en effet, que chez elle, aux douleurs névralgiques très vives intéressant la région occipitale, une partie du cuir chevelu et tout le côté gauche de la face, a succédé, dans les mêmes points, une anesthésie, incomplète il est vrai, mais très facile à constater.

Elle occupe à peu près toute la sphère d'activité du trijumeau gauche, ainsi que nous l'avons dit au cours de notre observation.

M. Galezowski pense que l'insensibilité suivra une marche progressive, sans pouvoir jamais rétrograder. Nous avons cru

Digitized by Google

d'après l'avis de notre Maître, devoir signaler à l'attention des médecins ces faits qui, s'ils sont confirmés par des observations ultérieures, comme nous le pensons, contribueront peut-être à établir, le diagnostic de l'ataxie motrice, quand cette affection débutera, ainsi qu'il lui arrive souvent par les accidents oculaires.

Ces phénomènes n'ont pas échappé à la sagacité des savants professeurs Charcot et Vulpian, si compétents en la matière; mais ces auteurs les ont signalés, sans leur accorder beaucoup d'importance.

Nous devons dire cependant que M. le professeur Vulpian, dans les belles leçons qu'il a faites, en 1876, sur les maladies du système nerveux, a noté deux cas dans lesquels M. Rosenthal aurait trouvé, associée à une paralysie faciale partielle, une anesthésie incomplète du trijumeau.

Comme on le voit, les faits de ce genre n'ont pas encore été publiés en grand nombre et si, par ces quelques lignes, nous pouvons contribuer à mettre en lumière un point resté dans l'ombre, nous nous estimerons heureux de n'avoir pas gardé le silence.

HENRY CLOZIER.

NOUVEL OPHTALMOSCOPE

Par le Dr PARENT, chef de clinique du Dr Galezowski.

Depuis que Helmholtz en 1851, Ed. de Jœger en 1856, et principalement Mauthner, en 1868, ont montré qu'en plaçant des verres correcteurs derrière le réflecteur, on pouvait voir en image droite le fond de l'œil de tous les amétropes et déterminer approximativement leur degré de réfraction, un nombre considérable d'ophtalmoscopes, dits à réfraction, ont été construits tant en France qu'à l'étranger. Je pense que le modèle que je présente aujourd'hui au public médical, sans être parfait, offre cependant certains avantages sur ses devanciers.

Digitized by Google

Un ophtalmoscope à réfraction doit avoir son miroir incliné, de façon à ce que les verres correcteurs soient toujours tenus bien droits devant l'œil examiné ; autrement l'inclinaison des verres occasionne de l'astigmatisme et déforme les images rétiniennes. Pour s'en convaincre il suffit de prendre une lentille convexe même faible, de 5^{d} par exemple, c'est-à-dire de 20 centimètres de foyer, et de la tenir à 17 ou 18 centimètres d'nn livre ouvert. Si la lentille est tenue bien droite on lit aisément tous les caractères ; si on l'incline tant soit peu, les caractères se brouillent ; avec une inclinaison plus forte ils sont illisibles. Avec un miroir suffisamment incliné, on aura toujours des images nettes, quel que soit le degré de l'amétropie.

L'ophtalmoscope doit contenir, en outre, une série assez complète de verres sphériques convexes et concaves. Voyons en effet la théorie de l'image droite :

Théoriquement, l'amétropie devrait toujours se compter à partir du second point nodal, qui est à peu près à 7^{mm} en arrière de la cornée ; mais nous négligerons cette considération parce que, dans la pratique, l'amétropie se détermine au moyen d'un verre correcteur placé dans le plan du foyer antérieur de l'œil (à 13^{mm} de la cornée). Quand on dit par exemple qu'un œil a une myopie de 8^{d} on entend par là que son amétropie est corrigée par le verre 8^{d} concave, placé dans le plan du foyer antérieur ; le punctum remotum de ce myope se trouve par conséquent éloigné du foyer antérieur de 125^{mm}, qui est la distance focale du verre 8^{d} ; car, règle générale, une amétropie quelconque se trouve corrigée quand le punctum remotum (positif ou négatif) de l'œil amétrope, coïncide avec le foyer (réel ou virtuel) du verre correcteur employé. Si donc nous pouvions placer le verre 8^{d} concave de notre ophtalmoscope dans le plan du foyer antérieur, nous verrions nettement le fond de cet œil myope ; mais dans l'impossibilité de nous rapprocher si près, nous tenons, je suppose, le disque des verres correcteurs à 20^{mm} au delà du foyer antérieur de l'œil observé. Dans ces conditions les rayons émergents de cet œil myope, quand ils rencontrent notre verre correcteur ne

Digitized by Google

sont plus qu'à $125^{mm} - 20^{mm} = 105^{mm}$ de leur point de réunion (le plan du foyer antérieur étant pris comme point de départ), et, pour les rendre parallèles, nous devons employer une lentille de 105^{mm} de foyer, c'est-à-dire à peu près 10^{d}. Pour examiner ce myope de 8^{d} nous nous sommes donc servi du verre 10^{d}.

Ainsi, en raison de la distance à laquelle on est obligé de se tenir du foyer antérieur de l'œil observé, il faut toujours, pour examiner un myope, un verre concave plus fort que celui qui exprime sa myopie, et quand cette distance devient égale ou supérieure à la différence focale de deux verres consécutifs, le verre concave qui permet de voir nettement le fond de l'œil ne correspond plus exactement au degré de la myopie.

C'est seulement dans les degrés faibles d'amétropie que le verre correcteur de l'ophtalmoscope correspond à peu près au degré de l'amétropie. Pour les degrés forts, il n'en est plus ainsi. Voyons, en effet, les verres correcteurs nécessaires pour examiner les myopies moyennes et fortes en nous plaçant à 20^{mm} du foyer antérieur :

Myopie de	5^{d}	exige	un peu de plus de	$5^{d}5$
—	6	»	presque	7
—	7	»	un peu plus	8
—	8	»	un peu moins	10
—	9	»	à très peu près	11
—	10	»	un peu plus	12
—	12	»	presque	16
—	15	»	exigerait	22

En se plaçant à 16^{mm} seulement du foyer antérieur, au lieu de 20^{mm}, on pourrait encore avec le verre 20^{d} concave voir parfaitement la rétine d'un myope de 15^{d}.

Ce tableau nous fait voir :

1° Que tout ophtalmoscope qui ne donne que jusqu'à 10^{d} concave est défectueux, puisqu'il permet de voir en image droite seulement les myopes de 1^{d} à 8^{d}, en supposant l'observateur emmétrope ; mais si celui-ci est lui-même myope, de 5^{d} par exemple, alors l'excursion fournie par l'ophtalmoscope se trouve réduite à quelques dioptries et se trouve tout à fait insuffisante ;

Digitized by Google

2° Qu'à mesure que la myopie augmente il devient plus difficile de déterminer la réfraction, et que dans les degrés élevés de myopie l'erreur commise peut s'élever à plusieurs dioptries. Pour voir en effet la rétine d'un myope de 15^{d}, le seul fait de nous éloigner de 16^{mm} du foyer antérieur exige 5^{d} de plus, c'est-à-dire 20^{d}. *La distance à laquelle l'œil observateur est obligé de se tenir, par rapport au foyer antérieur de l'œil observé, est donc la principale cause d'erreur dans la détermination approximative de la réfraction.* Il y en a d'autres :

Les vaisseaux rétiniens étant pris généralement comme points de repère, il faut tenir compte de l'aberration chromatique de l'œil évaluée par Frauenhofer à $\frac{1}{24}$, par Helmholtz à $\frac{1}{20}$, par Matthiessen à $\frac{1}{18}$. Les rayons rouges étant les moins réfrangibles du spectre, il en résulterait qu'une adaptation exacte pour les vaisseaux augmenterait légèrement l'H. et diminuerait du même degré la M.; mais on ne doit pas oublier :

1° Que la couleur du sang artériel et surtout celle du sang veineux diffèrent notablement de la couleur rouge du spectre;

2° Qu'en nous adaptant pour les vaisseaux, nous nous adaptons en réalité pour ce qu'on a appelé leur double contour, c'est-à-dire *pour une ligne blanchâtre placée entre deux lignes plus ou moins rouges, selon que l'on considère les artères ou les veines.*

Ces deux circonstances doivent certainement diminuer l'erreur qui résulterait de l'aberration chromatique.

En prenant les vaisseaux de la papille, de préférence à ceux qui entourent la macula, nous nous exposons encore à une petite erreur, occasionnée par la légère différence de niveau qui existe entre la papille et la région maculaire.

Même en nous adaptant pour les vaisseaux qui entourent la macula, nous ne devons pas oublier que ceux-ci occupent la 2e et la 3e couche de la rétine, tandis que les cônes et les bâtonnets en constituent la 8e couche. L'épaisseur des cinq couches intermédiaires est, je le reconnais, très faible, mais il faut, pour être exact, la faire entrer en ligne de compte.

Digitized by Google

J'ajouterai que tous les yeux, à de rares exceptions près, sont astigmates; une légère erreur peut encore résulter de ce chef, surtout quand l'astigmatisme de l'observateur est de même signe que celui de l'observé et que les méridiens principaux ont la même direction; dans ce cas, les deux quantités s'ajoutent. Il s'agit ici bien entendu de l'astigmatisme physiologique inhérent à tout œil et ne dépassant pas 0^d 50.

Il faut avouer aussi que tous ces petits verres d'ophtalmoscope mesurés au phakomètre se montrent plus ou moins inexacts, quelle que soit leur provenance, et l'on doit s'estimer heureux quand on possède un ophtalmoscope, dont les verres n'accusent pas une erreur de plus de 0^d 25 pour les numéros faibles et de 0^d 50 pour les numéros forts.

Les efforts d'accommodation sont eux-mêmes très gênants au début, mais ils diminuent et disparaissent même tout à fait, quand on a suffisamment l'habitude du procédé de l'image droite.

En réalité, quand l'observateur n'accommode pas, les dernières causes d'erreur que j'ai citées se réduisent à peu de chose, et on peut affirmer que la détermination de la réfraction par le procédé de l'image droite, surtout quand l'H. ou la M. ne sont pas supérieures à 5^d, se fait avec une approximation très satisfaisante, et elle constitue certainement une des plus belles applications de l'ophtalmoscope. Dans les degrés élevés d'amétropie la détermination sera plus incertaine, mais elle rendra encore de grands services en dispensant le médecin de tâtonnements inutiles, quand il voudra corriger l'amétropie à l'aide des verres de la boîte. D'ailleurs le procédé de l'image droite n'a pas seulement pour but la détermination approximative du degré d'amétropie; il a pour but avant tout de faire voir directement le fond de tout œil, quel que soit son état de réfraction, en procurant l'immense avantage d'un grossissement considérable, bien supérieur à celui qu'on obtient en général par le procédé de l'image renversée. Les deux procédés ont leur valeur et leur utilité, mais pour l'étude et l'analyse de toutes les altérations délicates du fond de l'œil le grossissement de l'image droite est indispen-

Digitized by Google

sable. Comme en outre l'œil observé peut être hypermétrope, myope ou astigmate, il est nécessaire que l'ophtalmoscope contienne, ainsi que le mien, des verres sphériques convexes et concaves et des verres cylindriques.

Ce que j'ai dit plus haut pour les verres concaves s'applique aux verres convexes; il suffit de renverser les propositions et les chiffres, c'est-à-dire qu'un verre convexe plus faible suffira pour examiner une hypermétropie plus forte. Ainsi, en se tenant toujours à 20^{mm} du foyer antérieur de l'œil examiné, un verre convexe de 8^{d} suffira presque pour mesurer une hypermétropie de 10^{d}. En se tenant à 25^{mm} du foyer antérieur, il suffirait exactement. Ce verre permettra d'examiner en image droite la plupart des opérés de cataracte. Avec le verre convexe 10^{d} on pourrait examiner un hypermétrope de 12^{d} 5, autrement dit, on pourrait examiner un opéré de cataracte, préalablement hypermétrope de 2^{d} 5. Un verre convexe plus fort que 10^{d} n'est donc guère utile dans un ophtalmoscope à réfraction. Il doit au contraire avoir les verres concaves au moins jusqu'à 20^{d}; mais doit-il les avoir tous? Évidemment non; le tableau des distances focales des verres et de leur différence l'indique assez.

En effet, entre 17^{d} et 18^{d} la différence des distances focales est 3^{mm} 3. Selon donc que l'on s'éloigne ou que l'on se rapproche de 3^{mm} 3, l'effet négatif produit sur les rayons émergents de l'œil examiné sera de 17^{d} ou de 18^{d}; avoir ces deux verres dans un ophtalmoscope est donc inutile. Entre 15^{d} et 16^{d} la différence focale est 4^{mm} 1; un de ces deux verres suffira; entre 12^{d} et 13^{d} elle est de 6^{mm} 4. Pour la même raison nous ne prendrons que l'un de ces deux verres.

Voici d'ailleurs les deux séries que j'ai adoptées pour mon ophtalmoscope :

La première roue contient les verres convexes 1, 2, 3, 4, 5, 6, 8, 10^{d} et le verre négatif 0^{d} 5 qui se combine avec les verres négatifs de l'autre roue; celle-ci contient les verres concaves 1, 2, 3, 4, 5, 6, 8, 10, 12, 15, 20^{d} et le verre positif 0^{d} 50 qui se combine avec les verres positifs de la première roue. Les verres convexes ont 8^{mm} de diamètre, les verres concaves 6^{mm}.

Digitized by Google

et j'ai donné au zéro de la roue des verres concaves également 6mm de diamètre, afin que l'observateur ne soit pas gêné par le petit reflet que la flamme éclairante produit sur la paroi interne du cylindre tronqué, qui supporte le miroir incliné.

Le tableau suivant donne les distances focales (F) et leur différence (D) pour deux verres consécutifs de la série :

0d 5	F = 2 000mm	
		D = 1 000mm
1	1 000	
		500
2	500	
		167
3	333	
		83
4	250	
		50
5	200	
		34
6	166	
		41
8	125	
		25
10	100	
		17
12	83,3	
		16,7
15	66,6	
		16,6
20	50	

On voit que dans cette série la différence des distances focales va constamment en diminuant, mais qu'elle reste toujours assez forte pour que, *pendant l'examen à l'image droite*, un numéro de la série ne puisse être confondu avec le précédent ou avec le suivant.

Avec la première roue on examine les hypermétropes, avec la seconde les myopes. De cette façon on évite les combinaisons, toujours ennuyeuses à réaliser, et occasionnant une déperdition de lumière par la superposition des verres qu'elles nécessitent.

D'ailleurs les personnes qui désireraient les numéros intermédiaires tels que 7d, 9d, 11d, peuvent les obtenir au moyen des deux roues.

Digitized by Google

Il y a deux sortes de miroirs pour l'image droite : l'un a 8 centimètres de foyer, l'autre 6 centimètres, et on peut prendre à volonté l'un ou l'autre. Celui de 8 centimètres peut aussi se prendre indifféremment ouvert ou percé; quand il est percé, l'ouverture est taillée en biseau, et le biseau est recouvert de plusieurs couches d'encre de Chine afin d'éviter tout reflet. Avec des miroirs d'un foyer aussi court, l'entrecroisement des rayons se fait dans le cristallin ou tout au moins dans la partie antérieure du corps vitré, et il se produit sur la rétine un large cercle de diffusion, qui facilite beaucoup l'examen à l'image droite, en permettant d'embrasser toute la papille et une zone limitrophe assez importante. Avec l'un ou l'autre de ces miroirs, on verra facilement les moindres détails du fond de l'œil, par exemple le miroitement rétinien, le fantôme de la macula et le reflet de la fovea centralis, toutes choses si difficiles à voir avec les autres réflecteurs. Le cercle de diffusion qu'ils fournissent est uniforme; il n'y a pas une partie de la rétine plus éclairée que l'autre, et jamais ils n'occasionnent d'image adventice comme cela arrive avec le miroir plan, ou même avec le miroir concave ordinaire de 25 à 30 centimètres de foyer, qui donnent toujours sur la rétine l'image plus ou moins nette de la flamme éclairante.

Ce miroir à court foyer est incliné à 30° et a un diamètre de 15^{mm} ; il est placé sur un cylindre tronqué faisant chambre noire, si bien que l'œil observateur ne reçoit aucun rayon latéral; seuls les rayons émergents de l'œil observé viennent frapper sa rétine.

Pour permettre la détermination approximative de la troisième anomalie de réfraction : l'astigmatisme, mon ophtalmoscope contient une troisième roue avec les cylindres concaves suivants : 0^{d},5 — 1 — 1,5 — 2 — 2,5 — 3 — 3,5 — 4 — 5 et 6.

Le zéro de cette roue a la forme d'un secteur triangulaire permettant la lecture facile des verres sphériques convexes et concaves placés en dessous. On peut, par un mécanisme commode, faire prendre à l'axe des cylindres tous les méridiens possibles (la figure représente les cylindres en 1re position à

Digitized by Google

0° et en 2° position à 90°), mais le méridien le plus réfringent de l'œil se rapprochant le plus souvent de la verticale, j'ai fait placer les cylindres à axe horizontal quand l'aiguille est au zéro; de cette façon il est rarement nécessaire de faire prendre à cette roue une position oblique; dans la plupart des cas, il



suffira de la tourner sur place, ou de lui faire prendre une faible inclinaison soit à droite, soit à gauche. Un cadran gradué indique d'ailleurs pour chaque position de la roue l'axe des cylindres.

Voici comment on procède. On va à la recherche du méri-

Nota : la planche représente les trois modèles de mon ophtalmoscope.

Fig. 1 : modèle simple (40 fr.)

Fig. 2 : modèle avec secteur composée d'une fente sténopéique mobile, trou sténopéique et optomètre de Scheiner (50 fr.)

Fig. 3 : modèle complet avec verres cylindriques (60 fr.)

Digitized by Google

dien le moins réfringent : s'il est hypermétrope, on le détermine avec le verre convexe le plus fort; s'il est myope avec le verre concave le plus faible. Ceci fait, on corrige le méridien le plus réfringent à l'aide de cylindres concaves, en ayant soin de placer leur axe parallèlement au méridien le moins réfringent. Je prends un exemple : soit un astigmatisme hypermétropique composé. Dans le méridien vertical H $=1^d$, dans le méridien horizontal H $= 3^d$. On fait passer successivement les verres convexes et l'on s'arrête au verre le plus fort qui corrige l'amétropie dans le méridien le moins réfringent, qui est ici le méridien horizontal. A ce moment les vaisseaux verticaux sont nets, les vaisseaux horizontaux troubles; les bords interne et externe de la papille sont bien délimités, les bords supérieur et inférieur diffus, et la papille est elliptique à grand axe vertical. Ceci constaté, on fait passer les cylindres concaves à axe horizontal; le cylindre 2^d corrigera exactement l'amétropie du méridien vertical et alors les vaisseaux horizontaux seront vus aussi nets que les vaisseaux verticaux; le contour de la papille aura la même netteté partout et sa forme elliptique aura en grande partie disparu. Mais ce dernier caractère est secondaire, et ce sont surtout les vaisseaux qui doivent servir de point de repère.

Pour ramener tous les observateurs amétropes à l'emmétropie, j'ai fait placer dans la loge du cylindre tronqué, une petite fourche, dans laquelle chaque amétrope pourra mettre son verre correcteur. Ceci sera surtout avantageux pour les médecins astigmates, qui feront placer dans cette petite fourche le verre cylindrique ou sphèro-cylindrique corrigeant leur astigmatisme. Grâce à cette disposition, tous les astigmates pourront voir le fond de l'œil en image droite aussi nettement qu'un emmétrope [1].

En mettant dans cette petite fourche un verre concave de 10^d on pourra examiner même les myopies excessives, car alors l'excursion de l'ophtalmoscope sera de 30^d concave.

Le manche se compose d'une tige d'acier double, qu'on

1. Les miroirs munis de cette petite fourche ne se font que sur demande spéciale.

Digitized by Google

peut replier au moment de fermer l'instrument; on a ainsi l'ophtalmoscope bien mieux en main, et on évite l'ennui de visser et dévisser le manche.

Pour l'image droite, le miroir étant incliné, on aura soin de mettre la lampe à peu près en face de l'oreille de l'observé; on examinera l'œil droit avec l'œil droit, l'œil gauche avec l'œil gauche, de façon à ce que le malade ait toujours un œil libre pour regarder à distance, où il sera bon de lui faire fixer un objet; on facilitera ainsi beaucoup l'examen, en même temps qu'on évitera les efforts d'accommodation de l'œil examiné.

Le miroir étant enlevé, l'ophtalmoscope pourra servir d'optomètre et d'astigmomètre, car il donne tous les verres sphériques convexes et concaves de la boîte d'essai et les cylindres concaves depuis 0^d 50 jusqu'à 6^d, ce qui permet de déterminer et de corriger toutes les variétés et tous les degrés d'astigmatisme.

On peut encore employer l'ophtalmoscope à réfraction pour la détermination de la longueur de l'axe optique chez les amétropes, qu'on peut diviser en amétropes axiles et en amétropes de courbure. Par exemple un œil atteint de kératocone est un myope de courbure, un œil privé de cristallin est un hypermétrope de courbure; mais on se trouve presque toujours en présence d'amétropes axiles et, d'une façon générale, on peut dire qu'un œil hypermétrope est un œil trop court, qu'un œil myope est un œil trop long. Donders a donné une formule très simple qui permet de calculer l'augmentation ou la diminution de l'axe optique chez les amétropes axiles. Une dioptrie de réfraction en plus ou en moins correspond à un allongement ou à un raccourcissement de l'axe de $0^{mm}3$. D'après cela un myope de 10^d a un allongement d'axe de 3^{mm}, un hypermétrope de 5^d un raccourcissement d'axe de $1^{mm}5$.

On calculera de même la profondeur d'une excavation glaucomateuse, la proéminence de la papille dans une névro-rétinite, la hauteur d'une tumeur siégeant au fond de l'œil. De la même façon encore on déterminera l'emplacement d'un

Digitized by Google

corps étranger ayant pénétré dans le corps vitré ; on délimitera un décollement rétinien partiel, etc.

Pour mesurer l'étendue d'une hémorragie rétinienne, d'une atrophie de la choroïde, d'une exsudation ou de toute autre altération du fond de l'œil on prendra comme point de repère la papille, à laquelle on donnera un diamètre moyen de 1mm 5.

Le grossissement de l'image droite est de 14 environ chez l'emmétrope, et ne change pas quelle que soit la distance entre l'observateur et l'observé ;

Il est moindre chez l'hypermétrope et diminue à mesure que l'observateur s'éloigne ;

Il est plus considérable chez le myope et augmente à mesure que l'observateur s'éloigne.

La trousse de l'ophtalmoscope contient, en outre, un miroir ordinaire et une lentille biconvexe de 15d pour pratiquer l'image renversée.

Cet ophtalmoscope, qui coûte 60 fr., a été construit par la maison Roulot, 3, rue des Vieilles-Haudriettes; elle s'en réserve la fabrication, après avoir déposé le modèle, conformément à la loi.

Dr Parent.

OPHTALMIE D'EGYPTE

Par le docteur BOUNTAH (du Caire)

L'ophtalmie d'Egypte, dont je veux m'occuper, est essentiellement la même que celle que j'ai vue en France. Elle n'en varie que par l'intensité. Originaire de ce pays, il m'a été donné bien des fois de l'observer, et je ne crois pas sans utilité de donner un aperçu sur ses symptômes et sur la cause qui la produit.

L'ophtalmie purulente débute par une chaleur et une démangeaison excessives des paupières. Le globe de l'œil exécute avec peine ses divers mouvements, quelquefois même

Digitized by Google

avec douleur. Les malades éprouvent une sensation des plus désagréables, celle de grains de sable, qui, placés entre le globe et la conjonctive, rouleraient sur la muqueuse pendant le mouvement de l'œil, et sembleraient l'érailler.

Ce symptôme que l'on retrouve dans toutes les conjonctivites, et qui a, ici, une autre importance, parce qu'il est beaucoup plus prononcé, est dû comme nous le savons, d'une part, à la saillie formée par les vaisseaux congestionnés de la conjonctive, et d'autre part, au soulèvement et à la chute de cellules épithéliales. Or, cette vascularisation, ce soulèvement épithélial deviennent rapidement plus prononcés et d'autant plus que l'affection à laquelle ils préludent est plus grave. Légers dans la conjonctivite catarrhale simple, ils deviennent d'abord très intenses au début de l'ophtalmie purulente.

En effet, si on luxe les conjonctives, on les trouve fortement injectées et présentant déjà une teinte spéciale. Les paupières elles-mêmes offrent certaines particularités, la peau en devient rouge, luisante, tendue; c'est l'œdème qui commence. En même temps, survient le larmoiement qui atteint rapidement une très grande intensité.

Dans les larmes on trouve en suspension des parcelles des cellules épithéliales. Tel est le début de cette maladie; qui, si elle ne se compliquait bientôt de symptômes plus graves, pourrait être confondue avec la conjonctivite catarrhale simple. Malheureusement ces symptômes ne sont que les précurseurs d'autres beaucoup plus sérieux.

Ces signes du début de l'ophtalmie purulente, durent de 36 à 48 heures, puis ils s'aggravent. L'œdème des paupières devient tellement prononcé qu'elles ne peuvent plus s'entr'ouvrir.

Les conjonctives boursouflées forment un chémosis considérable qui recouvre et emprisonne la cornée. Le larmoiement à son tour perd son caractère. L'écoulement transparent devient petit à petit muqueux et enfin purulent; puis, arrivé à ce point, il est tellement abondant que le pus s'échappe entre les paupières et coule continuellement le long de la joue.

Il est rare alors, de ne pas voir survenir les douleurs péri-

Digitized by Google

orbitaires; car l'épaississement des paupières et le chémosis de la conjonctive bulbaire compriment les nerfs ciliaires, les irritent et, presque toujours on voit survenir l'iritis. Fréquemment même, les désordres deviennent plus prononcés et la cornée, par manque de nutrition, se nécrose.

Telle est, en quelque sorte, la marche rapide de cette ophtalmie qui, en quatre ou cinq jours, peut parfois arriver à ce degré; mais toutes les complications ne s'arrêtent pas là. Il y a des cas où cette ophtalmie déjà bien grave, va s'aggraver encore. Elle se transforme : et de purulente simple devient dyphthéritique. Alors on voit les conjonctives palpébrale et bulbaire se recouvrir de fausses membranes, grisâtres, plus ou moins épaisses et adhérentes, que l'on enlève presque de toute pièce par le raclage et qui se reproduisent avec une très grande rapidité. Quand cette complication survient, la terminaison est généralement fatale, et l'on assiste à la fonte purulente du globe de l'œil.

Heureusement, cette forme est la moins commune; et, le plus souvent, après avoir assisté aux diverses phases de l'ophtalmie purulente compliquée ou non de perte partielle ou totale de la cornée, nous voyons cette affection perdre son caractère aigu et passer à l'état chronique. Alors la peau des paupières ne présente plus les mêmes symptômes. L'inflammation et l'œdème disparaissent; mais il reste toujours un épaississement qui est comme le témoignage indélébile de l'affection purulente. L'écoulement purulent se tarit peu à peu et la conjonctive bulbaire ne forme plus de chémosis; mais à la surface de la conjonctive palpébrale, on trouve des saillies néoplasiques qui la recouvrent; ce sont des granulations.

C'est par là, généralement, que se termine l'ophthalmie purulente d'Égypte; de sorte que les yeux, qui en sont atteints, après avoir échappé à la fonte du globe que pouvait amener la période aiguë, se trouvent exposés pendant la période chronique, à la même destruction, plus lente, mais progressive au contact des granulations et du pus granuleux.

Si l'ophtalmie purulente d'Égypte, comme nous venons de le voir, ressemble dans beaucoup de cas à l'ophtalmie puru-

Digitized by Google

lente des adultes que l'on rencontre dans tous pays, elle en diffère par la fréquence. En effet, rare dans la plus grande partie des pays de l'Europe, cette affection est des plus communes dans notre pays.

La cause de cette fréquence, bien des fois discutée, semble encore bien indécise ; néanmoins, je crois que la température élevée que nous subissons, de 30 à 40 degrés environ, la poussière brûlante soulevée par les vents, la composition même du sol, sujette à des variétés, tantôt sèche et sablonneuse, tantôt molle et marécageuse, à l'époque du *débordement du Nil*, sont je crois les agents naturels qui favorisent le développe-de cette ophtalmie ; mais, il est pour moi, une autre cause beaucoup plus importante, qui est, la véritable propagatrice de cette maladie ; c'est la suivante :

L'Égypte est couverte d'insectes. Les mouches ou moucherons y sont en si grande quantité que l'air en est presque obscurci. On marche constamment au milieu d'un essaim de ces petits animaux et ce n'est qu'à grand'peine que l'on peut, la nuit, pendant le sommeil, éviter leur société. Ces mouches inévitables se posent sur les paupières ou la joue d'un ophtalmique, y prennent les germes de l'affection, et se portent ensuite sur les paupières d'un autre individu, y laissent ces mêmes germes qui détermineront l'ophtalmie. Telle est pour nous la véritable cause de transmission de cette maladie, les insectes qui propagent la contagion et rendent la maladie si fréquente.

Il y a maintenant des causes secondaires, mais non moins importantes, tirées de la situation matérielle des individus. On voit, en effet, l'ophtalmie beaucoup plus fréquente chez les pauvres que chez les riches. Pour nous, nous trouvons là une preuve que l'hypothèse que nous émettions plus haut est bien la vraie.

En effet, dans la classe pauvre, on tient peu de compte des règles de l'hygiène ; soit par négligence, soit par nécessité, les gens de cette classe sont généralement malpropres, et les mouches qui, de préférence, recherchent la saleté, s'abattent sur ces personnes ; d'où la conclusion toute naturelle que ces

Digitized by Google

insectes recherchent ces individus et déposent sur eux les germes de l'ophtalmie qu'ils ont pris ailleurs, ce qui rend cette maladie beaucoup plus fréquente dans cette classe, que dans la classe aisée.

L'ophtalmie débute généralement dans le jeune âge. En effet, dès qu'on peut livrer les enfants à eux-mêmes, on les voit courir les rues, se rouler sur le sol, peu soucieux de leur propreté, et attirer ainsi de préférence autour d'eux ces insectes qui viennent leur apporter l'ophtalmie.

Donc, si nous nous résumons, nous trouvons dans la constitution du sol Égyptien, un élément de notre affection; nous en trouvons surtout un second dans la mauvaise hygiène, et enfin, nous avons dans les insectes, qui peuplent le pays, l'élément propagateur qui rend cette maladie si fréquente.

Je publierai dans le prochain numéro quelques observations sur l'ophtalmie d'Égypte qui confirmeront les idées que j'ai émises ci-dessus.

M. Bountah (Caire)

ÉTUDE SUR LES CATARACTES

ET SUR LEUR TRAITEMENT

(*Suite*)

Par le Dr GALEZOWSKI

Cataracte goutteuse.

Parmi les causes générales, qui prédisposent au développement de la cataracte, nous devons indiquer la *Goutte*. C'est, en effet, une des causes constitutionnelles, qui prédispose plus que les autres à la nutrition des organes. On sait, en effet, quel rôle important joue l'acide urique dans la goutte. L'abondance de ces sels dans le sang explique facilement leur élimination dans les divers liquides de notre orga-

Digitized by Google

nisme, aussi bien que dans les tissus solides, cartilages, os, les reins.

Garrod[1] dans son remarquable traité sur la goutte, s'exprime à ce sujet de la manière suivante : « Il faut admettre, suivant moi, que les dépôts goutteux se produisent au sein des différents tissus et exciteraient par leur présence, l'orgasme inflammatoire. C'est ainsi que les reins sont altérés, et on peut constater l'accumulation des matières tophacées dans les cavités mêmes des tubes urinifères. »

Les maladies du cerveau, du cœur, des poumons, etc., que l'on observe dans la goutte anormale et irrégulière, ne peuvent s'expliquer autrement que par la présence des sels uriques dans les vaisseaux qui nourrissent ces organes. Une iritis goutteuse, une choroïdite ou une sclérite ne se développent que sous l'influence de cet état congestif, que provoquent les sels uriques qui se déposent sur le trajet des vaisseaux.

Mais si la présence des dépôts d'urate de soude dans l'épaisseur du cartilage diarthrodial des articulations constitue d'après Garrod, le phénomène primordial de la diathèse, ceux qu'on rencontre dans l'épaisseur des ligaments, les dépôts uratiques dans la membrane synoviale, dans les tissus cellulaires sous cutanés, les tendons, etc., se produisent, d'après Charcot[2], secondairement, et correspondent, par conséquent, à un degré plus avancé de saturation.

Les affections oculaires appartiennent aussi à cette période tardive et secondaire de la saturation goutteuse, et, sous l'influence de cette diathèse, on voit surgir des accidents inflammatoires, tous plus ou moins intenses dans les membranes de l'œil, de même que des dépôts uriques dans les membranes et les tissus transparents, et notamment dans la cornée et le cristallin. La cataracte goutteuse est un état morbide très fréquent mais qui apparaît dans un organisme déjà très profondément altéré par la diathèse.

1. Garrod, *la Goutte*, trad. par Olliva, annoté par Charcot. Paris, 1867, p. 280.
2. Garrod, annotations de Charcot, p. 8. 206.

Digitized by Google

Il y a deux ans, en recherchant avec M. Retit la glycose dans des cristallins diabétiques, j'ai constaté la présence des sels uriques, ces malades étaient, en effet goutteux, et les urines contenaient une grande quantité d'acide urique. Mon attention ayant été éveillée sur cette question, j'ai cherché depuis cette époque chez tous les cataractes, s'ils étaient sujets aux phénomènes goutteux. Jusqu'à présent, j'en ai trouvé 86 cataractes, développées chez les personnes goutteuses, ce qui constitue, sans nul doute une forte proportion relativement aux autres causes constitutionnelles.

Les cataractes goutteuses apparaissent, le plus souvent vers l'âge de cinquante, soixante et soixante-dix ans, ce qui fait qu'elles se présentent le plus habituellement sous forme de cataractes dures, nucléolaires et qui ne se développent que d'une manière lente, pouvant rester, souvent pendant de très longues années à l'état stationnaire. Le cristallin aura une consistance moins dure et même demi-molle, lorsque ce sera un individu plus jeune qui en sera atteint. Un de mes récents opérés de cataracte présentait justement une cataracte demi-dure, et il est atteint d'accidents goutteux qui ont donné lieu à des phénomènes inflammatoires après l'opération.

Complications dans la cataracte goutteuse.

La goutte prédispose à des accidents inflammatoires du côté de l'iris et de la sclérotique très fréquemment, plus rarement du côté de la choroïde. On voit, en effet, très souvent chez ces individus la cataracte se compliquer d'une iritis, d'une sclérite et quelquefois même d'une choroïdite.

L'iritis, l'iridochoroïdite, et scléro-kérato iritis goutteuses ont été observées nombre de fois par Hutchinson[1]. Deux de ses malades ont été en même temps atteints de cataractes; dans un de ces cas, il s'agissait d'un homme âgé de trente-sept ans, d'une famille goutteuse et qui présentait en dehors d'accidents d'iritis, des opacités cristalliniennes périphériques

1. Hutchinson, Report of the forms of eye diseases which occur in connection with rheumatism and gout. Ophthalm. Hospit. Reports, 1875, P. II, p. 212.

Digitized by Google

disséminées. L'âge de l'individu n'explique pas l'apparition de la cataracte, et on est par conséquent en droit d'admettre que c'est la goutte qui est la cause de sa cataracte aussi bien que de son iritis.

Sous l'influence d'accidents inflammatoires, on voit apparaître des synéchies postérieures tantôt simples, tantôt multiples qui rétrécissent d'une manière plus ou moins considérable le champ pupillaire. Les *cataractes*, dans ces cas deviennent *adhérentes*, et présentent des dispositions à des récidives d'iritis. Si ces inflammations reviennent à de courts intervalles, il y a lieu de s'en préoccuper sérieusement avant d'entreprendre l'opération de la cataracte, car il y aurait à craindre à ce que cette poussée inflammatoire ne survienne du côté de l'iris après l'extraction de la cataracte et ne compromette le résultat de cette dernière. C'est en soumettant ces malades au régime sévère antigoutteux pendant quelques semaines avant l'opération, et notamment, en leur proscrivant d'une manière absolue l'usage du vin, de la bière, de tous les alcoliques et de la nourriture épicée et poivrée, de plus, en les soumettant au traitement préventif par le salicylate de soude, qu'on parviendra à conjurer le danger et à écarter les récidives d'iritis. Mais si ces moyens ne suffisaient pas et que, malgré tous les moyens, on voyait l'inflammation de l'iris ou de la sclérotique persister dans l'œil que l'on se proposerait d'opérer de la cataracte, il y aurait alors nécessité de pratiquer d'abord une iridectomie curative et attendre deux ou trois mois avant de pratiquer l'extraction de la cataracte.

Influence de la goutte sur les opérations de la cataracte.

Des complications plus ou moins sérieuses peuvent se produire chez les personnes goutteuses consécutivement à une extraction de la cataracte. Quatre ou cinq jours après l'opération, au moment où la plaie se trouve presque réunie ou en coaptation et au moment où on a presque toutes les probabilités du succès complet, on voit surgir une injection

Digitized by Google

périkératique avec un chemosis séreux, la pupille se couvre d'un léger nuage, l'iris devient rouge-marron, rouge-foncé. Quelques douleurs périorbitaires dénotent le développement d'une iritis. Les sangsues, l'atropine, l'ésérine, les compresses chaudes ou froides, rien n'y fait, l'inflammation augmente lentement, et au bout de quelques jours on voit apparaître du sang dans la chambre antérieure. Chez les uns le sang s'accumule en bas de la chambre antérieure comme cela a lieu à la suite d'un coup, d'une contusion que se donnent quelquefois les opérés de la cataracte. *C'est l'hyphéma.* Dans d'autres cas le sang ne se précipite pas de la chambre antérieure, mais il reste suspendu dans l'humeur aqueuse, et rend cette dernière un peu rousse et louche. C'est la transudation sanguine provenant des vaisseaux de l'iris ou du cercle ciliaire qui amène ces altérations et on ne la voit, habituellement se produire que chez les goutteux.

Il importe beaucoup de connaître ces phénomènes et d'agir immédiatement et avec énergie contre la cause générale, constitutionnelle. Si on attend un certain temps avant de recourir aux remèdes antigoutteux, au nombre desquels le salicylate de soude tient la première place, on s'expose à voir la maladie prendre une trop grande extension et compromettre le résultat définitif de l'opération.

J'ai observé dans ces derniers temps, deux fois des iritis goutteuses chez mes opérés de cataracte, ni l'un ni l'autre de ces malades n'ont accusé aucun acccident inflammatoire du côté des yeux avant l'opération, et présentaient, en apparence tous les signes d'une bonne santé. L'iritis, qui s'était déclaré, chez le premier, le huitième jour, et chez le second, le cinquième, était dû à la goutte mise en mouvement et attirée, pour ainsi dire, à l'œil, par le traumatisme. Tous les moyens locaux, employés dans ces circonstances, sont restés sans aucun effet, et nous n'avons pu constater une amélioration notable, et au bout de quelque temps la guérison, que par l'administration méthodique de salicylate de soude, à la dose de 2 grammes portée successivement à 4 et à 6 grammes par jour.

Digitized by Google

OBSERVATION

Cataracte goutteuse opérée sans accidents. Iritis hémorragique survenue le huitième jour. Guérison obtenue au moyen du salicylate de soude.

M. S..., âgé de soixante-quatre ans, habitant la Guadeloupe, vint se faire opérer par moi en juin 1880 d'une cataracte complète de l'œil gauche, dont il ne voyait plus depuis plus de huit mois. L'examen fait avec le plus grand soin m'avait permis de constater une intégrité parfaite de toutes les membranes, l'iris et la cornée étaient saines, la pupille se contractait très régulièrement sous l'impression de la lumière du jour, et il n'y avait pas la moindre trace de synéchies postérieures : la perception lumineuse de cet œil ainsi que les phosphènes sont normaux. L'œil droit présentait une cataracte nucléolaire en voie de formation, et à l'examen ophtalmologique on peut s'assurer que toutes les membranes internes sont saines. La santé générale de notre malade est très satisfaisante, l'examen des urines ne dénote d'anormal que la présence d'une grande quantité d'acide urique.

L'extraction de la cataracte est pratiquée par mon procédé de lambeau périphérique avec excision de l'iris sans aucun accident la pupille est très nette, et la vue est bonne immédiatement après l'opération. Dès le lendemain de l'opération nous constatons que la plaie se trouve en une coaptation complète, la chambre antérieure est rétablie. Le malade n'a point souffert de l'œil, mais il déclare avoir beaucoup souffert de douleurs sciatiques à la jambe droite, pendant toute la nuit. Ces névralgies lui sont habituelles, il les a éprouvées plusieurs fois dans ces dernières années, quoique la dernière crise date de deux ans. Nous ordonnons des injections hypodermiques de morphine tous les soirs à la dose de 1 centigramme, ce qui le calme complètement pour toute la nuit ; de plus, comme il n'a point de sommeil, je lui prescris le sirop de chloral. Sous l'influence de ce traitement, le malade se trouve soulagé, néanmoins les douleurs sciatiques revenaient au bout de deux ou trois heures, après l'injection de morphine, et toujours la nuit. Le huitième jour après l'opération, l'œil qui paraissait guéri, et la vue complètement rétablie, est devenu un peu rouge, injecté, la chambre antérieure apparaissait un peu louche. C'était une iritis. Malgré l'application des sangsues à la tempe, le sulfate de quinine et les purgatifs, nous n'obte-

Digitized by Google

nions point d'amélioration. L'instillation du collyre d'atropine parut aggraver le mal, et provoqua les douleurs. L'ésérine apporta quelque soulagement, mais l'injection sclérotícale tendait plutôt à augmenter ainsi que l'exsudation dans la pupille. En cherchant alors dans les antécédents du malade quelques indices, j'ai trouvé qu'il avait eu des accidents syphilitiques il y a vingt ans; cela m'avait décidé de soumettre le malade à un traitement mixte par les pilules de protoiodure et par l'iodure de potassium, mais je me suis aperçu bientôt que la cause du mal était ailleurs. Et en effet l'iritis ne s'arrêtait point, l'affection était de nature goutteuse. Le malade avait quelques atteintes de la goutte régulière, puis vinrent les douleurs sciatiques. Prenant en considération toutes ces circonstances je lui ai prescrit le salicylate de soude, d'abord à la dose de 2 grammes par jour et puis je l'ai porté successivement à 3, 4 et 5 grammes. Ce n'est qu'à partir de cette dernière dose, que le mieux très sensible est survenu dans l'état de l'œil opéré; à peu près vers le 25 juin, la pupille s'est dégagée, et la vue est revenue, quoique incomplète; car il existe une légère pellicule capsulaire dans la pupille, S. 2/3.

A la suite d'accidents d'iritis goutteuse, on voit très souvent survenir des cataractes secondaires, qui nécessitent une nouvelle intervention chirurgicale. En voici un fait de ce genre qui a été recueilli par M. Despagnet sur un de mes opérés :

OBSERVATION

Cataracte opérée à gauche, suivie d'iritis le sixième jour. diathèse goutteuse. — Cataracte secondaire.

M. B..., cinquante ans, cultivateur des environs de Paris, est atteint d'une cataracte double complète à gauche. Le 15 juillet 1880, il vient pour se faire extraire la cataracte gauche. Après la dilatation de la pupille par l'atropine, on voit la cataracte blanche grisâtre, avec un petit noyau central de coloration plus foncée. Quelques stries sont visibles à la surface, c'est une cataracte demi-dure. Les phosphènes existent. L'opération se fait sans accident. Le malade distingue parfaitement les objets qu'on lui présente. Après l'opération on lui applique un bandeau légèrement compressif que l'on arrose d'une solution froide boratée.

Digitized by Google

Le lendemain la plaie est en parfaite coaptation. La pupille est très nette.

Le 17 la cicatrisation s'accentue.

Le 18 le malade est pris dans la nuit de forts maux de tête qu'aucune cause n'explique, car la plaie se cicatrise régulièment et l'iris ne présente aucune trace d'inflammation. Néanmoins on applique six sangsues à la tempe. Elles calment les douleurs momentanément, mais dans la nuit du 19, elles reviennent tout aussi intenses et avec leur summum dans la région périorbitaire. Le 20 au matin on voit un chémosis séreux au pourtour de la cornée, l'injection périkératique devient plus intense, l'iris est plus foncée, la pupille est nette. C'est un commencement d'iritis. On applique de nouveau des sangsues, on fait une scarification sur le chémosis, et on prescrit les frictions périorbitaire avec la pommade mercurielle belladonnée. Rien n'y fait, les douleurs persistent et augmentent. L'iritis ne fait cependant pas de progrès. La pupille est toujours transparente et large.

On recherche alors si le malade n'a pas des antécédents syphilitiques; devant ses réponses peu catégoriques, on le soumet à l'iodure de potassium, 3 grammes par jour. Mais trois jours après il n'y a pas d'amélioration. Tout au contraire les douleurs sont plus vives, le malade ne dort plus. On lui fait des injections de morphine. M. Galezowski l'interroge alors sur ses antécédents arthritiques, et comme le malade raconte que plusieurs fois déjà il a eu des accès goutteux, on lui prescrit le salicylate de soude, 3 grammes par jour d'abord, puis successivement 4 et 6. Trois jours après tout est fini, les douleurs ont cessé, petit à petit tous les symptômes de l'iritis cessent et le malade sort le 30 juillet.

12 *août*. L'examen de la pupille démontre que ses deux tiers sont couvertes d'une légère pellicule qui n'est autre que la capsule opaque. On se décide à pratiquer le jour même un débridement. La pupille s'est dégagée complètement, et le malade, au bout de deux jours, a pu quitter la clinique sans avoir éprouvé d'autres accidents inflammatoires.

24 *août*. L'œil est un peu rouge néanmoins son acuité visuelle est très bonne S. = 3/4.

L'observation suivante est encore plus concluante que la précédente, et la vue a pu être rétablie avec son acuité visuelle normale, mais après un traitement assez prolongé de salicylate de soude.

Digitized by Google

OBSERVATION

Cataracte goutteuse. — Extraction suivie d'une iritis grave. Cataracte secondaire opérée. — Guérison.

M B..., âgée de soixante ans, est d'une famille goutteuse et elle-même présente des engorgements articulaires dans tous les doigts des deux mains qui sont sensiblement déformés. Pendant trois ans elle a éprouvé des douleurs dans les genoux, mais aujourd'hui elle marche bien et n'y ressent aucune gêne. Son père était goutteux et il avait été atteint de la cataracte dans les deux yeux. Depuis 1875 la malade avait éprouvé des troubles de la vue, qui étaient dus aux opacités cristalliniennes. Vers la fin de 1879, ayant perdu complètement la vue de l'œil gauche, elle se décida à subir l'opération de la cataracte. C'est le 15 avril 1880 que j'ai pratiqué son extraction à ma clinique par mon procédé et sans aucun accident. Pendant les deux jours qui suivirent l'opération, la malade n'avait éprouvé aucune douleur, mais le troisième jour l'œil devint rouge, la chambre antérieure se troubla. Il s'agit d'une iritis que rien ne faisait pressentir. L'application de cinq sangsues à la tempe, et le sulfate de quinine semblent apporter un arrêt dans l'inflammation, mais au bout de huit jours, nouvelle recrudescence; les douleurs deviennent très intenses, un chémosis séreux indique une très grande gêne de circulation; de plus, on voit apparaître du sang dans la chambre antérieure. C'est un indice pour moi que l'iritis est de nature goutteuse, et nous administrons le salicylate de soude de 2 à 6 grammes par jour. Ce traitement est suivi pendant quatre semaines avec une légère amélioration, mais, dans la cinquième semaine, il survient une nouvelle rechute, qui est arrêtée facilement cette fois par une nouvelle application de cinq sangsues et par quelques scarifications péricornéennes. La guérison de cette iritis n'a eu lieu que vers le 15 juin, mais il en est résulté une cataracte secondaire épaisse qui obstrua totalement la pupille. Le 22 juin, j'ai pratiqué un débridement de la cataracte secondaire adhérente à la pupille au moyen de mon aiguille serpette, et huit jours après la malade se trouva complètement guérie.

11 *août*. — A l'examen ophtalmoscopique, je constate une transparence complète des milieux de l'œil. L'acuité visuelle de l'œil est normale, et la malade peut lire facilement le n° 1 de l'échelle typographipue avec le n° 15 dioptrie convexe sphé-

Digitized by Google

rique et 2,25 dioptrie convexe cylindrique, placé dans l'axe vertical. Au loin elle voit bien dix dioptries convexe sphériques joints au n° 2,25 dioptries cylindriques convexe, axe vertical.

Ce fait démontre d'une manière incontestable que la goutte était une cause d'accidents inflammatoires, et le traitement par le salicylate de soude amena assez promptement une amélioration dans l'état de l'iritis. Le résultat de l'opération peut être néanmoins considéré comme le plus satisfaisant. Nous remarquons chez cette malade cette seule particularité, que l'astigmatisme qui s'est montré après l'opération est tout autre que ce que l'on voit généralement dans cette circonstance. C'est qu'en effet, ce défaut de réfraction est corrigé par le même numéro de verre cylindrique, dont on se sert d'habitude, mais l'axe du verre, au lieu d'être placé horizontalement, comme cela a généralement lieu, est au contraire tourné verticalement.

L'arthritisme et la goutte peuvent amener des accidents bien autrement sérieux que ceux que nous avons signalés plus haut. Ce sont notamment des accidents d'ophtalmie sympathique graves dans l'œil non opéré. Nous avons observé en effet jusqu'à présent trois faits des plus extraordinaires. Le malade subit une opération de la cataracte, quelques jours après survient une iritis goutteuse, qui dure de deux à trois mois. Puis, au moment où l'œil opéré se guérit, et que son inflammation se dissipe, il survient une iritis par sympathie dans l'autre œil. Cette dernière devient tenace, rebelle à tout traitement, qui se transforme ensuite en une iridocyclite douloureuse, et contre laquelle il n'y a souvent d'autre ressource qu'avec énucléation de l'œil atteint sympathiquement. L'observation suivante présente, sous ce rapport, un cas des plus rares et des plus instructifs, et où tous les moyens employés pendant plus de six mois ont échoué, et où nous avons été amené à la nécessité extrême de pratiquer une énucléation. Dans deux autres cas, une simple iridectomie a pu arrêter le mal.

Digitized by Google

OBSERVATION.

Cataracte goutteuse droite opérée sans accidents. Iritis consécutive iridochoroïdite sympathique dans l'autre œil, ayant nécessité l'énucléation de l'œil non opéré de cataracte.

Madame F, âgée de 73 ans, demeurant à Sèvres, vint se faire opérer à Paris le 14 octobre 1879 sans accidents. Le quatrième jour la malade est prise d'une iritis avec des hémorragies dans la chambre antérieure. Malgré le traitement antiphlogistique, et le traitement interne avec le calomel, le sulfate de quinine, l'iritis persiste. Peu à peu, l'inflammation diminue mais la pupille est entraînée en haut et se trouve recouverte d'exsudation. Dans cet état, la malade retourne à Sèvres, et ne revient me voir qu'à la fin du mois de novembre: et je constate une oblitération complète de la pupille avec disparition de toute rougeur. Mais à ce moment l'autre œil non opéré présente une injection très intense avec rétrécissement de la pupille des synéchies postérieures. L'œil est très douloureux et la malade en souffre beaucoup. C'est une iritis sympathique. Je constate alors, que la malade est dyspeptique et rhumatisante, elle a toutes les articulations du pied et de la main gonflées et avec tophus. Le traitement antigoutteux amène quelque soulagement, mais vers le mois de janvier, les douleurs deviennent de plus en plus intenses : le mal ayant pris de très grandes proportions, je me suis décidé de pratiquer une iridectomie dans l'œil non opéré de cataracte le 12 mars. Pendant un mois les choses allaient mieux, mais peu à peu la rougeur augmenta, les douleurs revinrent de plus en plus intenses, au point qu'il y a eu nécessité de pratiquer l'énucléation de l'œil atteint d'une iridochoroïdite avec densité sensiblement augmentée, et dont la perception lumineuse avait complètement disparu. C'est le 12 juillet dernier que l'énucléation fut pratiquée avec le concours de Messieurs Despagnet et Odon Guéneau de Mussy. Les suites de l'opération ont été on ne peut plus simples; toutes les douleurs cessèrent dès les premières vingt-quatre heures; la plaie se cicatrisa promptement, et la malade put retourner à la campagne dès le huitième jour après son opération. — 10 *août*. La malade revient me voir, elle ne souffre plus, mais la pupille de l'œil opéré de la cataracte reste toujours oblitérée par une cataracte secondaire qui a entraîné la pupille toute entière en haut. L'œil n'est point rouge ni sensible au toucher, la perception

Digitized by Google

lumineuse est normale, et nous nous proposons de pratiquer, dans trois ou quatre mois, une opération de la cataracte secondaire, mais après avoir fait subir préalablement à la malade pendant plusieurs semaines un régime fortifiant, reconstituant, ainsi que le traitement antigoutteux par le salicylate de soude.

De l'influence de la syphilis sur les cataractes et sur leur traitement.

La syphilis a-t-elle une influence quelconque sur le développement de la cataracte? Telle est la question qui se pose immédiatement lorsqu'on étudie l'influence des affections constitutionnelles sur l'opacification du cristallin. Au premier abord, il n'y a aucune raison pour ne pas admettre cette influence, car toutes les fois qu'une maladie constitutionnelle quelconque sera en état de compromettre la nutrition d'un organe, toutes les parties constitutives de cet organe pourront subir des altérations consécutives plus ou moins profondes à un moment donné. D'autre part, tous les syphiligraphes, Ricord, Fournier et Lancereaux [1] déclarent d'une manière absolue, qu'aucune partie de notre organisme, et aucune des membranes oculaires n'est à l'abri des atteintes de la syphilis [2] ». Et en effet, si l'iris, le cercle ciliaire et la choroïde subissent des altérations plus ou moins profondes le cristallin ne pourra pas rester indéfiniment intact, mais on le verra s'opacifier peu à peu soit dans un seul segment postérieur, comme il m'a été donné de le démontrer dans les rétinites pigmentaires syphilitiques [1], soit dans toute la masse cristallinienne qui s'opacifiera progressivement, la cataracte deviendra alors lenticulaire molle ou demi-molle.

Hutchinson [3] de son côté a démontré que la syphilis héréditaire joue un grand rôle dans l'apparition de certaines formes de cataractes héréditaires. Elles accompagnent la cho-

1, Lancereaux, *Traité de la syphilis*. Paris, 1866. 190.

2. Galezowski. *Etude sur les amauroses et les amblyopies syphilitiques* (Archives géu. de méd. Paris, 186.

3. Hutchinson. *Ophtalmie*. Hosp. Reports, vol. II, 191, and 226 and vol II, p. 54 and 258.

Digitized by Google

roïdite plus que la kératite héréditaire, d'après l'auteur anglais.

On voit donc, d'après ce qui précède, que les cataractes syphilitiques peuvent exister, mais elles n'ont pas toujours la même forme ni la même apparence. Et pour bien les étudier, il est nécessaire de les diviser en *cataractes syphilitiques héréditaires*, et *cataractes syphilitiqnes des adultes*.

I. *Cataractes syphilitiques héréditaires.*

Les connaissances sur la syphilis héréditaire ne datent que de la fin du siècle dernier, époque à laquelle on avait créé à Vaugirard un hôpital spécial pour les femmes syphilitiques enceintes et pour leurs enfants. Doublet, Cullerier, Leblanc firent sur cette matière de réelles révélations qui furent complétées à notre époque par Trousseau et Lasègue, Depaul, P. Dubois, Diday, etc. Au point de vue de la syphilis oculaire héréditaire, nous devons surtout signaler les auteurs anglais à la tête desquels se trouvent Hutchinson et Dickson.

Habituellement, comme établit H. Roger, la syphilis héréditaire s'établit chez les enfants nouveau-nés du premier au troisième mois de la vie extra-utérine. Pour Trousseau et Lasègue elle peut aller bien au delà de cette époque.

En ce qui concerne la syphilis oculaire, elle apparaît habituellement au bout de quelques semaines ou de quelques mois, comme l'attestent les observations de Hutchinson et le Desmarres; dans d'autres cas, au contraire, nous l'avons vue se développer vers l'âge de dix et quinze ans, tantôt sous forme d'une kératite interstitielle, tantôt comme une choroïdite atrophique, disséminée ou une iritis condylomateuse chez les enfants ou les jeunes gens qui n'avaient pas contracté par eux-mêmes d'accidents vénériens, et chez lesquels j'ai pu découvrir d'autres symptômes de la syphilis héréditaire.

Les kérato-iritis et les choroïdites syphilitiques héréditaires sont accompagnées assez souvent d'opacités, soit antérieures, soit postérieures du cristallin, et ces cataractes, quoique pro-

Digitized by Google

duites par la choroïdite, sont à cause de leur origine constitutionnelle, des cataractes syphilitiques héréditaires. Ces cataractes ne sont pas très rares, et elles sont quelquefois caractérisées par des signes tout spéciaux; je pourrais à l'appui, rapporter l'observation suivante :

ORSERVATION

Kérato-irido choroïdite syphilitique héréditaire avec cataracte postero-antérieure à l'âge de quatre ans. — Décollement de la rétine et drainage. — Énucléation.

Garçon G... me fut amené par son père, médecin, qui déclare avoir été atteint de la syphilis avant son mariage. L'enfant est venu au monde couvert d'une éruption syphilitique dont il a été guéri assez facilement. Il resta très chétif et vers l'âge de quatre ans ses yeux devinrent malades et, en l'examinant le 15 juillet 1869, j'ai pu constater qu'il s'agissait d'une kératite interstitielle disséminée dans les deux yeux avec iritis et choroïdite atrophique disséminée dans les deux yeux. De plus le cristallin de l'œil droit présentait de petites séries antéro-postérieures fines. Sous l'influence du traitement antisyphilitique mixte, l'enfant guérit d'un œil, l'autre resta toujours irrité. Je l'avais perdu de vue cet enfant, lorsqu'en 1878 il vint me voir atteint d'une irido-choroïdite amaurotique de l'œil droit consécutivement, dit-il, à une opération de drainage qu'on lui avait pratiqué il y a six mois. Pour sauver l'œil et faire cesser les douleurs, j'ai dû pratiquer l'énucléation. Aujourd'hui il voit assez bien de l'autre œil, malgré quelques synéchies postérieures et des opacités légères stationnaires dans le cristallin.

Mais si les opacités cristalliniennes peuvent se développer dès la première enfance à la suite d'une choroïdite syphilitique héréditaire, je serais très disposé à admettre qu'un certain nombre de cataractes congénitales sont dues à la syphilis héréditaire, même en l'absence de toute altération appréciable de l'iris ou de la choroïde. Pour ma part, j'ai déjà rencontré neuf fois la cataracte congénitale, l'une partielle et l'autre totale chez des enfants nés de parents syphilitiques.

Digitized by Google

II. *Cataractes syphilitiques des adultes.*

Le développement des cataractes par la syphilis chez les adultes, quoique rare relativement, n'en existe pas moins, comme le prouvent les témoignages des différents auteurs. Pétrequin a décrit plusieurs faits qui prouvent que, dans quelques cas, au moins, on pouvait rattacher la maladie du cristallin à la syphilis.

Schultze[1] attire l'attention d'une manière *toute spéciale sur la formation* des stries linéaires et des opacités partielles qu'il a vues dans les cas de choroïdites syphilitiques, sur la capsule postérieure. Une de ses observations signale l'existence des deux lignes noires en croix, vues derrière le cristallin. Pour Warthon Jones[2] et pour Follin, les modifications de l'appareil cristallinien, à la suite des choroïdites syphilitiques, ne sont nullement douteuses.

Meilhac[3] rapporte une observation de la choroïdite syphilitique grave dans laquelle le cristallin présentait de très nombreuses opacités périphériques lenticulaires chez une femme qui n'était âgée que de quarante-sept ans. Prenant en considération son âge et surtout l'inflammation de la choroïde provoquée par la syphilis, il y a tout lieu de supposer que chez cette malade de même que dans un certain nombre de cas de choroïdites observées par Schultze, l'opacification du cristallin était amenée par une altération de la choroïde et du cercle ciliaire, survenus sous l'influence du virus syphilitique.

L'influence nocive de la syphilis sur la nutrition du cristallin ne me paraît nullement douteuse, si je juge d'après mes observations personnelles. J'ai rencontré bien souvent des cataractes corticales périphériques monoculaires n'occupant qu'un seul œil atteint de choroïdite syphilitique,

1. Schultze, thèse de Paris, 1859.
2. Wathan Jones, traduit par Foucher. 1862, p. 134 et 248.
2. Meilhac *Recherches sur l'amaurose syphilitique*. Thèse de Paris, 1863, p. 43.

Digitized by Google

tandis que le cristallin de l'œil sain conservait sa transparence complète dans toutes ses parties.

Je donne actuellement mes soins à un homme âgé de quarante-deux ans, qui a été atteint huit mois après le chancre infectant d'une choroïdite syphilitique double avec flocons filiformes du corps vitré, nous avons pu, en même temps, reconnaître avec le docteur Parent, l'existence d'opacités disséminées dans le segment postérieur du cristallin, qui ne peuvent être attribuées à aucune autre cause qu'à la syphilis.

La syphilis peut amener dans certains cas une opacification du cristallin, totale et complète, sans que cette altération soit précédée ou accompagnée des moindres traces de choroïdite. Les faits de ce genre ne doivent pourtant pas être fréquents, ou du moins il n'est pas facile de démontrer, d'une manière concluante la relation entre la cause et l'effet. Le fait suivant peut être pourtant rapporté comme un des plus concluants sous ce rapport.

Il s'agissait d'un homme âgé de cinquante-deux ans, atteint depuis plusieurs mois d'une choroïdite syphilitique de l'œil droit avec absence complète de toute lésion dans le gauche. Le traitement par la méthode des frictions était déjà suivi depuis cinq mois sans grande amélioration de la vue de cet œil, lorsque je me suis aperçu de la formation d'opacités périphériques antérieures disséminées dans l'œil gauche ; la choroïde et le corps vitré restaient sains. Cette cataracte, qui n'était caractérisée que par des stries isolées, s'est complétée dans l'espace de quelques mois, tandis que le cristallin de l'œil droit atteint de choroïdite est resté transparent.

Voici cette observation :

OBSERVATION

Choroïdite syphilitique dans un œil. — Cataracte demi-molle développée dans l'autre œil six mois après.

M. P..., âgé de cinquante-deux ans, demeurant à Paris, vint me consulter le 16 mars 1874 pour la vue de l'œil droit qui s'affaiblissait depuis plusieurs mois. A l'examen que nous

Digitized by Google

avons fait avec MM. Daguenet et Paul, nous avons pu diagnostiquer chez ce malade l'existence d'une choroïdite syphilitique dans son œil droit seul, l'autre œil était complètement sain. Voici en effet ce que nous avons constaté, L'acuité visuelle est diminuée à distance, S — 1/5, néanmoins il pouvait lire de près le numéro 1 de l'échelle. Les couleurs verte et jaune sont confondues avec le rouge et le bleu. Le malade voyait constamment des toiles d'araignées et des mouches devant les yeux. Il avait beaucoup de photophobie et de contraste lumineux. A l'ophtalmoscope nous pouvions constater que la papille était trouble, nuageuse et qu'il existait des flocons fins et filiformes assez nombreux dans le segment postérieur du corps vitré. Le malade déclare avoir été atteint d'un chancre infectant en mars 1873 suivi d'une éruption et de plaques muqueuses à la bouche et à l'anus; l'œil droit se troubla l'année suivante. L'œil gauche était complètement sain, et il n'y avait aucune trace d'opacité ni dans l'un ni dans l'autre œil.

Soumis au traitement par les frictions mercurielles générales et les bains de vapeur, le malade resta pendant longtemps sans un grand changement. — 15 octobre 1874. Nous remarquons des opacités périphériques dans l'œil gauche qui était resté jusqu'à présent tout à fait sain.

22 *novembre*. La vue de l'œil droit reste sans changement. On est obligé d'interrompre les frictions mercurielles à cause d'une assez forte salivation. Pendant ce temps la cataracte corticale de l'œil gauche n'a pas cessé de faire des progrès rapides, au point que le 7 décembre suivant nous avons pu constater que la cataracte était complètemement formée et qu'elle était due selon toute probabilité à l'affection syphilitique générale.

(*A suivre.*) GALEZOWSKI.

BIBLIOGRAPHIE ÉTRANGÈRE

Centralblatt für praktisthe augenheil kunde de Hirschberg (Berlin).

(Analysé par le Dr PARENT).

N° de Mai 1880. — Sichel de Paris donne une observation très détaillée de syphilide papulo- ulcéreuse de la conjonctive. Après avoir nsisté sur la rareté de cette affection, dont quatorze cas seulement ont été publiés, il passe au diagnostic différentiel : on pouvait confondre cette syphilide conjonctivale avec une énorme phlyctène, un pin-

Digitized by Google

guecula enflammé, un épithéliome commençant; mais ici le diagnostic a été facilité par la présence d'accidents syphilitiques manifestes, tels que roséole papuleuse, induration des glandes de l'aine et du cou, cicatrice du pénis au niveau du gland et consécutive à un chancre. Sichel présenta son malade à Ricord et Fournier qui confirmèrent son diagnostic. Fournier avait vu un seul cas semblable; le dessin qu'il en a fait prendre se trouve au musée de l'hôpital Saint-Louis.

Le traitement (pilules à l'iodure de mercure) ayant dû être interrompu quelque temps, à cause de gengivite mercurielle, des plaques muqueuses apparurent à la bouche et à l'anus. Au bout de deux mois de traitement environ, la conjonctive avait repris son aspect normal.

N° de Juin 1880. — 1° Deux cas de cataracte zonulaire unilatérale avec arrêt de développement des os du même côté, par de Heuse (d'Eberfeld).

S'inspirant des idées de Otto Becker et de Horner, qui prétendent que la cataracte zonulaire accompagne souvent le rachitisme, l'auteur croit aussi qu'il y a une relation entre cette forme de cataracte et l'arrêt de développement des os.

Dans sa première observation il s'agit d'un enfant de dix ans atteint de cataracte zonulaire à droite et en même temps de luxation coxo-fémorale droite congénitale; la tête du fémur était plus petite que normalement.

La deuxième observation concerne un homme de 60 ans qui, avec une cataracte zonulaire à droite, présentait en outre un arrêt de développement dans la partie nasale ou branche montante du maxillaire supérieur du même côté.

2° Accidents d'empoisonnement après une injection de nitrate de strychnine par le Dr Emmert.

3° Un cas de vision double monoculaire et de vision quadruple binoculaire, le Dr Mandelstamm. Les quatre images étaient sur le même plan et homonymes, ainsi qu'on put le voir avec un verre rouge placé sur l'œil gauche, les deux flammes rouges étaient à gauche, les deux jaunes à droite. D'après l'auteur, M. Cuignet aurait publié un cas semblable en 1873.

D'ailleurs aucune explication sérieuse de ce fait n'est donnée.

4° Production de fibrine dans l'humeur aqueuse à la suite d'irritation de la branche ophtalmique du trijumeau par Gruenhagen et Jesner.

5° Bromhydrate d'homoatropine; nouvelle préparation faite par Merck de Darmstadt et expérimentée par Fuchs, chef de clinique de Arlt.

Conclusions: la comparaison de l'homoatropine avec l'atropine

Digitized by Google

établit ce fait : pour la paralysie de l'accommodation il n'y a pas de de différence; que la dilatation pupillaire au contraire s'établit et disparaît plus vite avec l'homoatropine qu'avec l'atropine ! Il y a donc là un avantage pour l'examen ophtalmoscopique. Cinq heures environ après l'instillation d'homoatropine, la pupille reprend sa dimension habituelle.

M. Merck vend le bromhydrate d'homoatropine 20 francs le gramme.

6° Aniridie traumatique et aphakie avec conservation de la vue, avec remarques sur le champ visuel interne, par le Dr Samelsohn de Cologne.

Observation très intéressante. Il s'agit d'une femme qui, à la suite d'un coup de corne de vache dans l'œil gauche, n'offrait plus la moindre trace d'iris; le cristallin avait été expulsé, et l'on apercevait près du bord temporal sclérо-cornéen une cicatrice faiblement pigmentée de 5mm d'étendue. Par l'éclairage latéral on voyait nettement le fond de l'œil, même les détails de la papille.

Avec l'ophtalmoscope on aperçoit les procès ciliaires un peu repoussés en avant; de l'iris il ne reste plus le plus petit liseré. Acuité visuelle avec $+ 13^d = \frac{20}{200}$. Mais comme l'autre œil est légèrement amblyope, il est possible que la faible acuité de l'œil blessé soit due en partie à une amblyopie congénitale double.

Le champ visuel, examiné avec le plus grand soin, confirme les résultats déjà obtenus par Schweigger : que la rétine se montre aussi sensible du côté temporal que du côté nasal; partout, en effet chez cette malade (excepté en haut, à cause de la paupière supérieure) le champ visuel est agrandi d'environ 5°. D'ailleurs, pour explorer à nouveau la sensibilité de la rétine du côté temporal, Samelsohn se propose de faire pendant quelque temps ses iridectomies en dehors.

7° Un cas d'ophtalmie métastatique. — Hirschberg.

Un homme de 40 ans, tabétique et atteint de cystite suppurative, se plaint un matin de violentes douleurs dans l'œil droit et dans la tête; puis il est pris d'une attaque épileptiforme. L'œil gauche reste normal et voit encore; Hirschberg ne constate dans l'œil gauche que le gonflement des veines et la mydriase, cet œil voit encore ; quant à l'autre il est complètement aveugle; la conjonctive bulbaire est très gonflée, remplie d'hémorragies; la cornée est trouble, parsemée de petits points grisâtres, la pupille large, la tension très augmentée; on ne peut éclairer le fond de l'œil. Fièvre, mais pas de paralysie. Le malade meurt le surlendemain.

L'autopsie n'a pas été faite; mais Hirschberg croit qu'en raison de la cystite purulente, des matières septiques ont pénétré dans la

Digitized by Google

circulation et ont déterminé des embolies dans le cerveau et dans l'œil droit.

1° *Juillet* 1880. Un cas de parésie associée bilatérale des muscles droits supérieurs et des obliques inférieurs, avec contractions cloniques des autres muscles de l'œil, par le docteur Nieden.

Ce fait fut observé chez un homme qui, quelque temps auparavant avait subitement perdu connaissance, probablement à la suite d'une hémorragie cérébrale. L'acuité visuelle, au moment de l'examen atteignait à peine $\frac{1}{20}$ de chaque côté, le champ visuel était réduit à 10° — 12° dans toutes les directions, perception des couleurs très incertaine. Les mouvements de l'œil se déduisent facilement du titre; ils étaient conservés dans tous les sens, sauf en haut et il était impossible au malade d'élever ses yeux au dessus de la ligne horizontale, la ligne du regard ne pouvait donc être placée ni directement en haut, ni en haut et en dehors, ni en haut et en dedans. — Aucun signe ophtalmoscopique.—

La résorption du foyer hémorragique se fit peu à peu, et, trois semaines après, la ligne du regard pouvait déjà passer au-dessus de l'horizontale. L'acuité visuelle s'améliora aussi peu à peu et, au bout de cinq semaines, elle était de nouveau S = I; champ visuel redévenu également normal. Enfin, quelque temps après, les muscles paralysés avaient repris intégralement leur fonction.

Traitement prescrit: dérivatifs et courant continu.

2° Cas singulier de membrane pupillaire persistante par le docteur Samelson de Manchester.

Comme il y avait un leucome adhérent, il est possible que les filaments observés par l'auteur et qui allaient de ce leucome au bord pupillaire, n'aient été que de fines synéchies iriennes. L'observation n'est donc pas très convaincante et l'auteur en convient lui-même.

3° Observation d'exopthalmos pulsatile, par Hirschberg.—

Le 25 février une femme âgée de 35 ans fut prise subitement d'un exophtalmos qui atteignit rapidement des proportions énormes. A l'auscultation, bruit de souffle dans l'orbite, isochrone avec la pulsation radiale. L'œil devint immobile, la cornée insensible ainsi que la région supraorbitraire, le côté gauche de la face légèrement paralysé; — douleurs de tête très violentes.

Le 8 mars le professeur Krönlein, en présence de Langenbeck, fait la ligature de la carotide primitive gauche. Le bruit de souffle orbitaire disparaît aussitôt et l'examen ophtalmoscopique pratiqué immédiatement après l'opération fait voir les artères filiformes, de nombreuses hémorragies rétiniennes, et le nerf optique à peu près normal.

Le 35 mars Hirschsberg revoit la malade: l'œil est amaurotique,

Digitized by Google

immobile et insensible, mais il est à peu près complètement rentré dans l'orbite.

Le 6 mai, l'excursion dans tous les sens atteint un millimètre.— excavation atrophique du nerf optique, restes des hémorragies antérieures.

Le 10 juillet, l'œil a repris ses mouvements; il n'y a plus trace d'exophtalmos. Le ptosis et la paralysie faciale gauche ont également disparu.

THÈSES DE DOCTORAT SUR LES MALADIES DES YEUX

Soutenues à la Faculté de Paris, en 1880.

LOPEZ BARALT. — *Contribution à l'étude du scotome scintillant ou amaurose partielle temporaire.*

DRON. — *De l'iritis.*

LECLERC. — *Des opacités congénitales de la cornée.*

BALEZOWSKI. — *Contribution à l'étude du traitement de la tumeur lacrimale.*

NITOT. — *Contribution à l'histoire de la syphilis oculaire, des gommes syphilitiques de l'iris et du corps ciliaire.*

BRUN. — *Essai sur l'iridochoroïdite rhumatismale et son traitement par le salicylate de soude.*

FRUGIER. — *De la xérophtalmie.*

BERTHON. — *Essais sur les abcès et les hydropisies des sinus frontaux.*

GENDRE — *Du xantélasma,*

DELECLUSE — *Des troubles oculaires dans l'ataxie locomotrice.*

NOUVELLES

Le concours pour les chefs de clinique à la Faculté de médecine de Paris vient de se terminer.

M. le docteur Bellouard a été nommé chef de clinique ophtalmologique, et M. le Docteur Bacchi, chef de clinique adjoint.

Le Gérant : GERMER BAILLIÈRE.

PARIS. — IMPRIMERIE ÉMILE MARTINET, RUE MIGNON, 2.

Digitized by Google

AVANCEMEMT MUSCULAIRE DU DROIT INTERNE

PRATIQUÉ DANS UN CAS D'IMPUISSANCE PRESQUE ABSOLUE DU MUSCLE, SURVENUE A LA SUITE D'UNE MYOTOMIE.

Par le Dr MENGIN, de Caen.

RADCLIFFE LIBRARY UNIVERSITY OF OXFORD 4 NOV 80

M. C... quarante ans, officier supérieur, est atteint de strabisme externe de l'œil droit, permanent et très prononcé. Ce qui frappe la vue au premier examen est une protrusion considérable de l'œil, la fente palpébrale est plus ouverte que celle du côté opposé, et en même temps l'œil est en strabisme externe très prononcé. Le malade nous apprend de suite que cet œil louchait en dedans depuis son enfance; en 1855, il y a de cela vingt-cinq ans, il a subi une opération pour se faire redresser cet œil; cette opération, se souvient-il très bien, dura longtemps et fut très douloureuse; il perdit une quantité de sang relativement grande, et à la suite, son œil quitta la fausse position qu'il occupait en dedans pour se placer définitivement en dehors, comme on le retrouve aujourd'hui.

Nous pratiquons de suite l'examen ophtalmoscopique et nous trouvons : O. G. emmétrope, V. de près et de loin, normal, O. D. hypermétropie moyenne, amblyopie très prononcée; compte à peine les doigts à 50 centimètres.

Cet examen renseigne exactement sur l'origine du premier strabisme. Primitivement notre malade avait un strabisme interne permanent, et cette déviation du globe oculaire était causée, comme dans les huit dixièmes des cas, par un certain degré d'hypermétropie, l'autre œil étant emmétrope.

Nous avons dit que la protrusion était considérable, mais nous n'en mesurons pas le degré, convaincu que les nombreux instruments fabriqués dans ce but et décorés des noms d'exophtalmomètre, chiastomètres, métroscopes, bien que très intéressants au point de vue scientifique, sont loin d'être indispensables dans la pratique.

Quant à la déviation en dehors, elle est également très con-

Digitized by Google

sidérable. Quand on fait regarder le malade en face de lui, l'œil gauche se trouve dans une position exactement médiane; quant au droit, il est très rapproché de la commissure externe. Il n'est pas possible de mesurer ce strabisme par le procédé vulgaire, c'est-à-dire de mesurer, à l'aide d'un décimètre gradué en millimètres, le long de la paupière inférieure les deux points correspondants au centre de la pupille, alors que l'œil est abandonné à lui-même et est en strabisme, ou bien que l'autre étant fermé, il fixe un objet situé en face, à une distance de 30 centimètres environ. Ce procédé, en réalité, suffit le plus souvent, bien qu'il ne soit pas absolument exact de mesurer une valeur angulaire par une grandeur linéaire. Mais il est absolument impossible de l'utiliser dans le cas particulier, car l'insuffisance du droit interne est telle que le malade, malgré tous les efforts, peut à peine déplacer son œil et n'arrive pas à regarder en face de lui, sa tête étant maintenue immobile.

Nous mesurons alors cette déviation d'une manière plus exacte, en recherchant quel est l'angle du strabisme, à l'aide du périmètre de M. Badal que nous avons modifié d'une manière très simple pour cet usage. Il suffit pour cela de supprimer le tube creux muni d'une fente latérale et de le remplacer par une vis qui maintient le quart de cercle horizontalement fixé à l'instrument, en remplaçant le curseur muni d'un petit cube aux faces diversement coloriées par un autre curseur auquel on peut fixer une petite bougie. Plaçant dans ces conditions l'œil droit devant le 0, le quart de cercle étant tourné horizontalement vers la droite du malade, nous faisons fixer le 0 avec l'œil gauche; nous promenons alors la flamme de la bougie le long de l'arc gradué, en partant du point 0, et nous observons l'image de cette flamme sur la cornée du malade avec notre œil placé toujours au-dessous de la flamme, jusqu'à ce que son image soit exactement située sur le centre de la cornée. Dans ces conditions, on constate que l'axe optique de l'œil droit est dévié en dehors à 50°; nous avons donc affaire ici à un strabisme très prononcé, comme on n'en trouve guère qu'à

Digitized by Google

la suite de paralysies musculaires; cette insuffisance est très considérable, et peut presque s'appeler une impuissance complète. Nous mesurons, d'ailleurs, ce qui reste de pouvoir moteur à cet œil, plaçant le périmètre devant l'œil droit, et demandant au malade après avoir fermé l'œil gauche de regarder à sa droite, puis à sa gauche, autant qu'il le peut, et mesurant comme nous l'avons dit plus haut les points correspondants aux positions extrêmes à l'aide de la bougie. Nous trouvons en dehors 65° et pour la position du regard en dedans 35°. Le champ d'excursion est donc singulièrement réduit, et ce qui reste d'adduction peut être attribué aux droits supérieur et inférieur.

En examinant cet œil de près, et surtout en le faisant mettre en abduction forcée, on voit, le long du méridien horizontal, en dedans de la cornée et à environ 9 millimètres de son bord interne, une saillie comme une bosselure qui soulève la muqueuse; là et en avant de cette saillie, si on essaye de saisir un pli de la conjonctive avec une pince, on la trouve intimement unie aux tissus sous-jacents, et il est impossible de la soulever.

On ne pouvait songer, pour corriger ce strabisme, à faire une ténotomie du droit externe qui n'aurait pu qu'augmenter la protrusion; la seule indication était de faire un avancement musculaire du droit interne. Mais là était précisément le point délicat de la question; car, autant cette opération est simple et facile quand on a affaire à des tissus normaux, autant ici elle pouvait se compliquer de difficultés. Il est évident que nous nous trouvons en face d'un état consécutif non à une ténotomie mais à une myotomie. On peut admettre, en effet, à priori, que si le tendon avait été seul sectionné, quelque considérable qu'ait été le débridement de la capsule de Tenon et de ses expansions, il n'aurait jamais pu en résulter une pareille impuissance.

Le point qui nous préoccupait ici n'était pas de disséquer les tissus, d'aller à la recherche de l'extrémité musculaire, et de la sectionner après l'avoir fixée à un fil, mais bien de savoir si ce muscle résisterait à la traction nécessaire pour

Digitized by Google

l'attirer en avant de plusieurs millimètres et le maintenir fixé à la conjonctive.

En effet, quand on fait un avancement musculaire dans des conditions normales, et que l'on résèque une certaine longueur du muscle pour accentuer l'effet de l'opération, la section que l'on fait n'intéresse que le tendon, et l'anse du fil que l'on noue solidement est fixée à une partie tendineuse et résistante. D'un autre côté, en faisant cette section à une distance de 3 à 4 millimètres de l'extrémité du muscle normal, on peut prendre soin de disséquer seulement la face superficielle du muscle en ménageant les faces latérales; de sorte qu'en passant le fil muni de deux aiguilles autour du muscle, on saisit en même temps les adhérences aponévrotiques latérales qui sont résistantes et sont souvent de véritables membranes fibreuses. Mais ces conditions ne peuvent plus exister dans le cas actuel, le muscle a été sectionné bien au delà de son tendon, et sans doute en arrière de ses adhérences avec la capsule de Tenon.

Nous n'avons trouvé dans aucun auteur d'indications faisant allusion à ce cas, et nous ne nous souvenons pas d'en avoir vu opérer d'analogue parmi les cas très nombreux qu'il nous a été donné de voir pendant nos études oculistiques. Ce fait s'explique par la rareté de cas semblables. Depuis vingt à trente ans, les connaissances acquises et les progrès de la chirurgie oculaire ont fourni pour l'opération du strabisme des règles exactes qui permettent d'obtenir des guérisons parfaites, et il n'est plus admissible que l'on ait comme conséquences des désastres opératoires comme celui dont a été victime le sujet qui nous intéresse.

En raison de la défiguration si choquante que produisait cette déviation en dehors, nous nous décidâmes à tenter une correction du strabisme. Pour cela l'écarteur étant fixé, on fait une section de la muqueuse à 4 millimètres du bord cornéen sur une hauteur de 4 millimètres environ. Soulevant la lèvre interne avec une pince, nous détachons avec grande peine à l'aide des ciseaux, la muqueuse des tissus sous-jacents, et nous tombons dans une agglomération de tissu cicatriciel.

Digitized by Google

Cette dissection est faite très lentement, à petits coups, et de temps en temps le strabotome est introduit dans la plaie, mais il est impossible de le glisser en arrière pour aller à la recherche de l'extrémité musculaire. La muqueuse et les tissus sous-jacents sont alors disséqués jusqu'à environ 8 ou 9 millimètres du bord cornéen, et en introduisant le strabotome on peut le faire glisser facilement en arrière et saisir le muscle qui s'insère à la sclérotique sur une très large surface. Il semble évident que le crochet s'est ainsi frayé un passage en arrière de la ligne d'insertion des expansions orbitaires de la capsule et a cheminé sous la capsule postérieure. Remplaçant alors le strabotome simple par le strabotome double en forme de pince, nous saisissons le muscle très près de son insertion, une anse de fil est passée autour et solidement fixée par deux nœuds, les extrémités du fil ayant été préalablement munies chacune d'une petite aiguille courbe. Le muscle est alors détaché au ras de son insertion sclérotic-ale et deux coups de ciseaux dirigés un peu obliquement en arrière, l'un en haut, l'autre en bas, suppriment les adhérences qui pourraient encore retenir le muscle à ses anciennes insertions. Les aiguilles sont alors passées dans la conjonctive et dans le tissu épiscléral aux côtés supéro et inféro-internes de la cornée ; mais ici une difficulté se présente, car la muqueuse est intimement adhérente à la sclérotique et il est impossible de traverser avec l'aiguille des parties assez résistantes sans craindre de traverser la membrane fibreuse ; nous devons nous résoudre à passer les aiguilles dans la conjonctive en rasant toutefois la sclérotique au niveau des bords supérieur et inférieur de la cornée. Les deux extrémités du fil sont alors nouées et le nœud est serré prudemment et avec la plus grande lenteur. Ce temps de l'opération, qui était d'après nos craintes le seul point difficile et présentant des dangers en cas de déchirure du tissu musculaire, s'opère très facilement. La muqueuse se plisse et on peut voir en la soulevant l'extrémité du muscle se rapprocher jusqu'au bord interne de la cornée ; à ce moment un nœud double la fixe définitivement en ce point. La muqueuse dis-

Digitized by Google

séquée se trouve beaucoup trop vaste pour recouvrir la plaie, et un lambeau de 3 millimètres est incisé avec les ciseaux dans la lèvre interne. L'écarteur est alors enlevé et nous laissons l'œil se reposer pendant quelques minutes. Le malade, très docile, et qui faisait de larges et profondes inspirations, avait pu éviter la congestion oculaire qui a si souvent l'inconvénient de produire de l'œdème et des hémorragies sous-conjonctivales pendant l'opération. Ce premier temps ne donne même lieu qu'à la perte de quelques gouttes de sang et quand nous ouvrons les paupières après quelques minutes de repos, il n'y a ni œdème ni effusion de sang qui puisse empêcher de bien se rendre compte du résultat obtenu.

Au premier examen, on apercoit immédiatement un changement très notable et une grande amélioration. La strabisme a considérablement diminué, et autant qu'on peut s'en rendre compte, il ne doit pas dépasser 3 millimètres. De plus, la protrusion si considérable avant a disparu complètement. On attend alors environ un quart d'heure, en maintenant des compresses froides sur les paupières, et un nouvel examen démontre que le globe peut être amené en adduction presque autant que celui du côté opposé, condition qui ne pourra que s'améliorer ultérieurement quand la cicatrice sera faite.

Il ne reste donc qu'à corriger en dehors un strabisme d'environ 3 millimètres, et, séance tenante cette correction est obtenue par une strabotomie du droit externe; nous employons pour cela le procédé habituel, en ayant bien soin de suivre les indications précieuses et si bien indiquées par M. Boucheron, c'est-à-dire de bien détacher les adhérences antérieures et latérales du tendon, puis la muqueuse est exactement remise en place et fixée par une suture. Après quelques instants de repos on examine le résultat obtenu, qui est des plus satisfaisants.

La guérison s'opère rapidement, les fils tombent d'eux-même en quelques jours, et après quelques semaines toute trace notable du traumatisme opératoire a disparu.

Aucun exercice de vision binoculaire ne peut être utilisé, cet œil étant amblyope à un très haut degré; ces exercices,

Digitized by Google

généralement répudiés par les ophtalmologistes, sont cependant utiles dans certaines conditions, croyons-nous; mais dans le cas particulier ils n'auraient été d'aucune utilité, le résultat définitif étant aussi satisfaisant que possible.

Nous aurions pu, sans doute, suivant les règles prescrites aujourd'hui, ne demander qu'une partie de la correction à cet œil et quelques semaines plus tard arriver au même but en faisant la ténotomie du droit interne du côté opposé. On recommande, en effet, de ne jamais demander à un seul œil une correction dépassant 5 millimètres, pour éviter de réduire, même considérablement, le pouvoir abducteur ou adducteur d'un côté et de nuire ainsi ultérieurement à l'harmonie des mouvements.

Mais nous ne nous trouvions pas ici dans les conditions ordinaires : nous n'avions pas à craindre de réduire le pouvoir abducteur, mais bien plutôt à redouter de ne pas le réduire assez; et la preuve c'est que le tendon du droit externe a été reculé de 3 millimètres, environ, sans que cette double opération ait nui en rien à sa puissance abductrice. Du reste, après l'avancement du droit interne, il pouvait encore attirer l'œil jusqu'à la commissure externe et ce fait nous décida à terminer séance tenante sans rien avoir à demander plus tard à l'œil gauche.

Les cas de ce genre sont, croyons-nous, devenus bien rares aujourd'hui et il faut remonter à une époque aussi éloignée de nous que celle où fut opéré notre malade pour trouver des désastres opératoires de ce genre. Les progrès immenses accomplis par la chirurgie oculaire, et les règles précises qui ont fait de la strabotomie une opération si exacte, ne permettent plus de produire de nos jours des résultats de ce genre qui seraient aussi désastreux pour les malades que peu flatteurs pour le chirurgien.

Nous nous permettons de soumettre cette observation à nos confrères, pensant qu'elle pourra peut-être être utile à ceux qui débutant comme nous dans la pratique, se trouveraient hésitants en présence de cas semblables, en raison de leur rareté et de l'absence d'indications des auteurs à leur sujet.

Digitized by Google

AFFECTIONS DE LA CORNEE

CHEZ LES SCROFULEUX.

Par le Dr HENRY CLOZIER

Parmi les nombreuses manifestations oculaires de la scrofule, celles qui frappent la cornée occupent le premier rang, tant à cause de l'importance de l'organe lésé, qu'en raison de la fréquence de l'affection.

En général, les deux yeux sont atteints à la fois par la diathèse. Dans ce cas, on trouve le plus souvent, à droite et à gauche, la même lésion, qu'il s'agisse d'une kératite superficielle ou d'une kératite profonde.

Cependant, il n'en est pas toujours ainsi, et nous allons montrer, par l'observation suivante, qu'il est possible, chez un individu franchement scrofuleux, de rencontrer simultanément, d'un côté la forme superficielle, de l'autre la forme parenchymateuse de l'affection.

Alfred Gaud..., âgé de quatorze ans, est amené par sa mère, le 26 août, à la clinique de M. le Dr Galezowski.

Le père de l'enfant s'est toujours bien porté, nous dit-on.

La mère, elle-même, est grande, bien bâtie, et paraît jouir d'une bonne santé.

Elle n'a jamais fait de maladie grave, et ne porte la trace d'aucune diathèse acquise ou héréditaire.

Cette femme a eu quatre grossesses normales, sans fausse-couche.

Des quatre enfants, l'un a succombé à la dysenterie quelques jours après sa naissance; deux autres, une fillette de sept ans et un garçon de onze, ont toujours été et sont encore très vigoureux;

Reste notre jeune malade.

A l'âge de cinq mois, cet enfant eut la figure couverte de croûtes épaisses, qu'il conserva plusieurs mois. Néanmoins, pendant trois ou quatre ans, sa santé fut relativement bonne.

Digitized by Google

Pour être aussi complet que possible, nous devons dire qu'il a été atteint :

A quatre ans, de scarlatine ; à cinq, de variole, et à sept, de rougeole.

Il s'est bien et promptement débarrassé de chacune de ces fièvres éruptives, dont nous n'avons pas à nous occuper ici plus longuement.

L'enfant avait environ six ans quand ses yeux furent, pour la première fois, frappés par la diathèse.

Il y avait alors photophobie intense accompagnée de larmoiement.

La mère a remarqué, en outre, sur les conjonctives fortement injectées, la présence de quelques boutons blanchâtres.

Cette affection, qui ne pouvait être qu'une conjonctivite phlycténulaire, céda en peu de temps à des ablutions fréquemment faites, sur les paupières, avec de l'eau de rose tiède.

De sept à dix ans, l'état général de l'enfant fut assez bon.

Du côté des yeux ne se montrèrent, à des intervalles éloignés, que des phénomènes inflammatoires peu intenses et de courte durée.

Nous arrivons ainsi en 1876.

La colonne vertébrale, droite jusque-là, s'est alors déviée de façon à présenter, au niveau des trois ou quatre premières vertèbres lombaires, au lieu de la courbure normale, à concavité postérieure, une convexité très accusée.

Le petit malade fut conduit à l'hôpital des enfants, où on lui appliqua, à la région lombaire, six cautères qui ont cessé, seulement vers le quinzième mois, de fournir du pus.

L'enfant fut laissé libre dans son lit, sans corset ni cuirasse.

Tant à l'hôpital que chez ses parents, il a gardé le lit pendant vingt-six mois, sans pour ainsi dire se lever, car on osait à peine, et très rarement, l'exposer dans un fauteuil, au grand air ou au soleil.

Il s'agissait évidemment là d'un mal de Pott.

Depuis un an, l'enfant est atteint d'une affection osseuse intéressant le coude gauche.

Digitized by Google

M. le professeur Verneuil, qui examina la lésion, a porté le diagnostic d'abcès ossifluents, et, sur l'avis de l'illustre chirurgien, les os malades furent drainés.

État actuel. — L'enfant est assez grand pour son âge ; mais il est pâle et chétif. Ses membres sont grêles et ses chairs flasques.

Il porte au nez quelques croûtes d'eczéma.

Les ganglions cervicaux ne sont pas engorgés.

Le coude gauche dont nous avons parlé plus haut est encore emprisonné dans un appareil silicaté.

Une fenêtre, destinée à surveiller la marche de la lésion et à faire le pansement, nous permet de constater qu'il existe encore un gonflement notable des deux os de l'avant-bras, ainsi que de l'empâtement des tissus mous voisins.

Depuis un an, environ, les mouvements de flexion et d'extension du tronc, ainsi que la pression du rachis, ne déterminent aucune douleur. Les vertèbres lombaires se sont redressées les unes sur les autres, et ont repris, à peu près, leur situation normale ; mais on sent, à leur niveau, un cal exubérant qui déborde à droite et à gauche les limites du diamètre transverse des vertèbres sus et sous-jacentes.

L'enfant est présenté à M. Galezowski pour une affection oculaire récente.

L'œil droit est pris depuis quatre semaines environ. On y trouve les lésions suivantes :

La conjonctive est rouge, sans que ses vaisseaux soient disposés en éventail. Il n'y a pas non plus de phlyctènes ni de chémosis. La cornée est infiltrée dans toute son étendue. Ses deux tiers inférieurs sont d'un bleu grisâtre, uniforme, tandis que le tiers supérieur est blanc jaunâtre, et a un aspect légèrement nacré.

Cette différence de coloration est due, sans doute, à l'âge des dépôts qui se sont faits dans les éléments du tissu cornéen, les plus anciens étant les plus blancs.

L'œil gauche, envahi seulement depuis quinze jours, est, en apparence, le siège d'une conjonctivite catarrhale légère. Mais l'absence de douleurs vives, le larmoiement considérable

Digitized by Google

et le peu d'abondance de la sécrétion purulente, indiquent assez la nature strumeuse de l'affection.

On voit, à l'œil nu, des vaisseaux très fins et très nombreux, s'avancer d'un demi-millimètre environ snr le pourtour de la cornée.

De plus, si l'on regarde à la loupe, on aperçoit distinctement une série de petites phlyctènes qui soulèvent l'épithélium en certains points, tandis qu'en d'autres il existe déjà quelques ulcérations superficielles.

Les pupilles contractées sont presque immobiles et offrent de légères irrégularités dans leur contour.

Il existe peu de photophobie.

Enfin, pour compléter l'exposé des lésions nombreuses et variées que la diathèse a fait naître chez notre malade, nous ajouterons qu'on trouve, dans le tiers supérieur du poumon gauche, une respiration rude avec expiration prolongée. Au sommet du poumon droit, on entend des râles sous-crépitants moyens.

Traitement. — Deux sangsues à la tempe droite ;

Collyre à l'atropine ;

Pommade au précipité jaune ;

Laver les yeux avec eau de laitue chaude ;

Lunettes fumées, forme coquille ;

Huile de foie de morue.

Remarque. — M. Galezowski insiste souvent, en pareille circonstance, sur le traitement spécifique local ou général, car il pense, avec le Dr Ricord, qu'on se trouve fréquemment, dans ces cas, suivant la pittoresque expression de l'éminent syphiliographe, en présence d'un scrofulate de vérole.

D'après ces auteurs, la diathèse acquise par un des ascendants respecterait souvent une génération pour frapper la suivante.

Nous espérons pouvoir faire connaître prochainement, à l'appui de cette manière de voir, quelques observations fort intéressantes recueillies par notre maître, M. le Dr Galezowski, dans sa nombreuse clientèle.

Dr H. Clozier.

Digitized by Google

RÉPONSE A M. LE DOCTEUR BRIÈRE (du Havre)

Par le docteur Galezowski

Très honoré confrère,

J'ai lu avec le plus grand intérêt la lettre que vous avez bien voulu m'adresser au sujet des mesures sanitaires à prendre pour prévenir les suites désastreuses qu'entraîne l'ophtalmie des nouveau-nés. Les conséquences d'une ophtalmie qui atteint les enfants, le plus souvent le troisième jour après la naissance, sont des plus désastreuses si on ne prend pas toutes les précautions nécessaires pour arrêter la suppuration et préserver la cornée. Un grand nombre d'aveugles, qui peuplent les maisons d'aveugles ont perdu leur vue, comme vous le remarquez très justement par l'effet de l'ophtalmie des nouveau-nés, mal soignée ou qui n'a pas été soignée du tout.

Vous avez eu une idée très heureuse de remettre aux parents, au moment de la déclaration à la mairie, avec le bulletin de naissance, une feuille d'avertissement pour les premiers soins à donner au début d'une ophtalmie. L'idée d'instruire tous les parents, les plus pauvres comme les plus riches, du danger que présente une ophtalmie des nouveau-nés, est très heureuse et je l'approuve complètement. Il ne faut pas, en effet, que les parents se fassent la moindre illusion, c'est une maladie grave, très grave, que l'ophtalmie des nouveau-nés, si elle guérit toute seule, spontanément ou par des moyens anodins, ce sont des cas exceptionnels, tandis que dans la majorité des cas elle amène des ulcères à la cornée, des nécroses plus ou moins étendues dans cette membrane, une perforation plus ou moins large avec hernie de l'iris, un staphylome partiel ou total de la cornée et de l'iris avec perte du globe.

Digitized by Google

En présence de pareils accidents, il faut que les enfants soient soignés dès le premier jour de l'inflammation, et que les parents ne comptent point sur le hasard ni sur les moyens employés par les bonnes femmes, les sages-femmes, etc.

Permettez-moi, maintenant, cher confrère, d'examiner la seconde partie de votre projet, c'est celle du contenu de votre bulletin d'instruction que vous voulez remettre aux parents. Vous leur conseillez de :

1° Tenir les yeux bien propres ;

2° Éviter le froid.... car le froid est souvent cause de ces maladies ;

3° Quand, deux ou trois jours après la naissance, les paupières enflent et laissent échapper d'abord des larmes, puis une matière jaune verdâtre, éviter d'employer les moyens anodins ;

Il faut se garder d'une fausse sécurité et ne pas croire que ce n'est rien.

4° Si la sécrétion du pus et si le gonflement des paupières durent plus de vingt-quatre heures, appeler de suite le médecin.

Tout d'abord, la note est trop longue, les considérants qui précèdent votre notice ne sont pas indispensables. Et puis, vous dites «d'éviter le froid, car le froid est souvent la cause de ces maladies».

Permettez-moi de ne pas m'associer à cette idée, car je suis convaincu que le froid ne peut pas engendrer une ophtalmie purulente des nouveau-nés. La seule cause de la maladie est l'introduction, soit de lochies soit de sécrétions vaginales, leucorrhéiques ou blenorrhagiques, entre les paupières au moment du passage et de l'engagement de la tête de l'enfant dans le bassin et le vagin. Si vous dites aux parents d'éviter le froid, ils craindront de porter en hiver l'enfant chez l'oculiste.

Dans le troisième article vous conseillez d'attendre l'apparition de la matière jaune verdâtre avant d'appeler le médecin. Mais vous savez bien que l'apparition du pus ne se fait souvent que le cinquième ou sixième jour, et qu'au com-

Digitized by Google

mencement de la maladie on ne voit s'écouler qu'un liquide citrin, que les paupières sont un peu collées après que l'enfant a dormi. Il serait donc préférable de dire, dans une note, que toute irritation et tache rouge sur les paupières, le larmoiement un peu exagéré, des mucosités attachées au bord des paupières, doivent être considérés comme des symptômes d'ophtalmie et obliger les parents à s'adresser à un spécialiste sans perdre un jour. L'ophtalmie la plus bénigne au début devient grave et dangereuse au bout de quelque temps, si on n'agit pas avec énergie. Selon moi, les ophtalmies des nouveau-nés ne guérissent que par des cautérisations avec le nitrate d'argent souvent répétées. Vous vous révoltez contre l'emploi des moyens anodins, mais les moyens hygiéniques que vous proposez deviendront des moyens curatifs anodins dans certaines familles, surtout si pendant les premiers jours de ces soins hygiéniques il survient une légère détente et une amélioration passagère, comme cela se voit très fréquemment dans l'ophtalmie des nouveau-nés.

Les parents prendront confiance dans ces moyens, et les continueront pendant dix et quinze jours; ils ne s'apercevront du danger que lorsqu'il sera trop tard d'y porter remède.

En résumé, le bulletin d'avertissement que l'on doit remettre aux parents ne doit contenir, selon moi, que peu de mots, quelques lignes au plus, où l'on déclarera que la moindre irritation des yeux, la moindre rougeur des paupières peut être un signe précurseur d'ophtalmie grave : c'est pourquoi il faut immédiatement appeler un spécialiste.

Agréez, très cher et honoré confrère, l'assurance de ma très haute considération.

Docteur GALEZOWSKI.

Digitized by Google

SOCIÉTÉS SAVANTES

Congrès international d'ophtalmologie

SESSION DE 1880 : MILAN.

Séance du 1er septembre 1880.

PRÉSIDENCE DE M. QUAGLINO.

A l'ouverture de la séance, M. le professeur Quaglino, président du Comité d'organisation, prononce l'allocution suivante que nous reproduisons ci-après.

CHERS ET RESPECTABLES CONFRÈRES

Il s'est écoulé déjà plus de 23 ans depuis que nous avons vu un de nos illustres collègues, que je suis fâché de ne pouvoir saluer ici, connu de tout le monde pour ses vaste mérites scientifiques et pour l'infatigable activité qu'il a toujours déployée dans la direction du plus ancien journal d'Ophtalmologie, il s'est écoulé dis-je, plus de 23 ans depuis que nous l'avons vu parcourir l'Europe entière, poussé par le saint enthousiasme de la philantropie, réunir dans sa ville natale, à Bruxelles, les Ophtalmologistes de toutes les nations, pour que là, amenés par un sentiment de fraternité à se communiquer leurs idées, ils pussent discuter les plus hauts problèmes de notre art, résoudre les plus obscurs, en poser de nouveaux pour les études à venir, afin que du mélange des jugements et des opinions pût jaillir la lumière, c'est-à-dire la vérité, notre but unique, l'honneur de notre art, l'espérance de l'humanité.

Messieurs,

Ce fut alors aux yeux de plusieurs une entreprise audacieuse que celle de cet homme énergique, poussé par une foi si grande dans les destinées de l'Ophtalmologie et dans la vertu des cultivateurs de cette science ; et pour un instant, il sembla presque impossible qu'elle pût être réalisée ; c'est au point que si je retourne par la pensée à cette époque déjà éloignée,

Digitized by Google

je suis saisi d'étonnement en voyant quels nombreux et utiles résultats l'on a obtenus, qu'il eut été impossible de prévoir. Sans doute il ne fallait rien moins à l'Ophtalmologie que cet appel pour qu'elle se montrât, telle qu'elle est, digne de siéger au milieu des autres sciences médicales, ses sœurs. Il ne fallait rien moins que l'esprit hardi de Warlomont, pour que cette idée et la confiance dans sa réalisation fussent couronnées du succès le plus éclatant.

Elle eut vraiment un caractère de grandeur cette réunion historique, puisque, là, dans la ville classique des congrès scientifiques, est accourue une troupe nombreuse et choisie d'oculistes de toutes les nations, de ceux même que ne put retenir de l'Amérique la barrière de l'Océan. — Elle eut, dis-je, un caractère de grandeur, car ce fut alors que commença cette coutume de nous réunir périodiquement dans une des principales villes de l'Europe pour nous confirmer dans le but commun et rappeler la tradition.

Présent à ce premier congrès, je sens autant et plus que tout autre un vif désir, un besoin pressant de manifester la joie que j'éprouve en voyant combien de ces hommes illustres, armés d'une volonté ferme, sont accourus ici, poussés par ces mêmes sentiments, par ce même amour de la science et de l'art.

Mais ici je ne vois plus ni Graefe, ni Van Roosbroeck, ni Stromayer, ni Gultz; je ne vois plus H. Müller, Warton Jones, ni Quadri, et une larme involontaire vient humecter ma paupière au souvenir de ces noms qui rappellent une vie laborieuse et féconde. Honneur à ces âmes généreuses enlevées trop tôt à l'humanité et à la science; honneur et reconnaissance!

Messieurs, quand je pense que vous êtes tous venus ici de différents pays, que nous sommes unis, étroitement unis par les liens indissolubles d'une estime et d'une affection réciproque, je ne puis m'empêcher de vous soumettre une réflexion qui me vient à l'esprit.

Tandis que les rivalités politiques tiennent les peuples divisés plus que ne le peuvent faire ni les monts ni les océans, et que dans une inquiétude continuelle ils se réunissent pour méditer la ruine les uns des autres, vous, ouvriers actifs et pleins d'ardeur, vous souciant peu des fatigues de longs voyages, oublieux pour un instant de la famille et de l'art militant, vous êtes venus former ici une pacifique et modeste assemblée, pour montrer encore une fois que la science est toujours la même, qu'elle vienne du Latin ou du Germain; pour prouver

Digitized by Google

que ce ne sont point les arts perfides et trompeurs qui réunissent les peuples, mais bien le désir sincère de découvrir la vérité, et que de ces réunions peut naître un premier élan vers la paix universelle.

Ici point d'étrangers, point de haine de races; ici la seule foi dans les destinées de la science, le désir de venir en aide à l'humanité, lorsqu'elle est menacée dans son sens le plus précieux, aujourd'hui surtout qu'il est si nécessaire que chacun voie et voie bien.

C'est pourquoi l'on ne saurait trop apprécier le but de cette réunion, dans laquelle j'ai la joie et la satisfaction de vous saluer, citoyens du monde, au nom de ma chère patrie. Elle vient de renaître comme nation et. à bon droit, elle marche sur les traces anciennes vers l'activité et la foi. Je vous salue, au nom de cette Italie rendue aux Italiens et dans l'idiome qui lui est propre, car si elle attend de vous des lumières et des enseignements précieux, elle a été, elle aussi, dans les temps passés, maîtresse des nobles arts, et à l'époque de la Renaissance, elle a porté et acclamé parmi vous les principes anciens de la philosophie expérimentale qui, proclamée par le grand Galilée, a su répandre tant de lumières sur la civilisation moderne.

J'ai déjà vu bien des résultats dignes de mémoire de ces congrès qui se succèdent, et j'en attends de plus grands encore: c'est avec un sentiment d'admiration que nous voyons s'élever de nouveaux établissements, de nouvelles écoles. s'ouvrir des cliniques nouvelles et des nouvelles sections dans nos hôpitaux, où notre art va se répandant de plus en plus pour l'honneur de ceux qui le cultivent et pour l'utilité de tous.

Encore une fois je vous souhaite la bien venue, et je vous remercie d'avoir bien voulu me choisir, moi le dernier parmi vous, pour que j'eusse à vous offrir l'hospitalité dans cette illustre ville, dans cette ancienne métropole lombarde, à nulle autre seconde pour les initiatives savantes, pour le courage et l'activité; dans cette ville qui rappelle avec un orgueil de mère tant de noms chers à l'histoire, et parmi les autres le nom illustre de Beccaria, dont la voix révérée s'est élevée en faveur du sens moral, en faveur de l'équité, en faveur du progrès contre les préjugés.

Mais je ne dois pas vous entretenir davantage et ce serait, à mon avis, vous dérober un temps précieux; aussi nous souhaitant réciproquement toute sorte de bien, préparons-nous au travail.

Cette allocution, vivement applaudie, est suivie de la nomination du bureau qui est ainsi composé: *Président:* M. Quaglino; *Vice-*

Digitized by Google

Présidents : MM. Gayet (France); Cervera (Espagne); Jacobson (Allemagne); Anagnostakis (Grèce); Brettauer (Autriche); Sressgemuseus (Suisse); Derby (Amérique); Costomygris (Turquie); Vladesco (Roumanie); Talko (Varsovie); Libbrecht (Belgique.)

M. Javal explique les modifications qu'il a apportées dans la construction et le maniement de l'*ophtalmomètre*. L'instrument premier, construit par les meilleurs opticiens, exigeait 6 à 8 observations, de nombreux calculs, des lectures multiples, pour arriver à un résultat. Avec le modèle actuel, qui ne change en rien le principe même, une simple mise au point, une seule lecture sur un cadran sont suffisantes ; en 2 ou 3 minutes, il est possible de mesurer les deux méridiens de l'œil. Les deux glaces étaient mobiles dans l'instrument d'Helmholtz, M. Javal n'en laisse qu'une sujette à déplacement, et il augmente ainsi la précision de la lecture. Le verrier a été supprimé ; enfin l'appareil n'est placé qu'à un mètre de l'observateur et devient tout à fait maniable. Dans la pratique, il suffit de faire deux lectures : soit 40 D pour le méridien vertical : et 42 D pour l'horizontal, l'astigmatisme sera = 2 D.

Cet instrument sera surtout utile pour les opérés de cataracte, qui ne répondent pas toujours juste aux questions adressées sur la vision, avec les lunettes. L'examen direct avec l'ophtalmomètre nouveau permet de se passer des réponses, et de donner de suite le verre correcteur cylindrique. C'est cependant dans un autre but que M. Javal avait fait construire cet instrument. Il a désiré mesurer l'astigmatisme de la cornée, puis celui du cristallin et voir alors si l'astigmatisme de l'œil est bien la somme de ces deux astigmatismes séparés ; l'astigmatisme total se mesurant à l'optomètre et l'astigmatisme du cristallin en plaçant l'œil dans une œillère pleine d'eau.

M. Schlötz a continué ses recherches au laboratoire de la Sorbonne et il est arrivé tout d'abord à des chiffres assez singuliers. Ainsi, en mesurant une lentille fabriquée avec soin, il n'arrivait pas à trouver les mêmes courbures dans des méridiens perpendiculaires. Ces erreurs tiennent à l'œil de l'observateur lui-même, et il faut avoir grand soin dans ces études de corriger exactement l'astigmatisme de l'observateur. Cette considération est d'une haute importance pour l'observation à l'héliomètre. Les erreurs particulières portant sur les décimales ne font qu'exprimer les variations spéciales de la vision de l'observant, et il faudra désormais en tenir compte.

Digitized by Google

Sur treize yeux observés, où l'astigmatisme n'était pas négligeable, M. Schlötz a constaté que l'astigmatisme de la cornée et du cristallin s'ajoutaient. La déformation du globe oculaire est donc générale ; c'est une action qui s'étend sur tout l'organe[1].

M. Galezowski expose le résultat de ses observations dans les *opérations oculaires* sur les sujets *syphilitiques* ou *goutteux*.

Depuis M. Verneuil l'attention a été ramenée sur l'influence des états dyscrasiques dans les traumatismes opératoires. M. Galezowski a constaté que, dans certaines opérations sur les yeux, faites dans les meilleures conditions, alors que tout semblait annoncer une bonne et rapide cicatrisation, des symptômes profonds, la suppuration, se déclaraient tout à coup sans cause connue. Dans trois faits il est arrivé, en remontant à l'origine des choses, à trouver une syphilis ancienne. M. Abadie avait déjà signalé un fait de ce genre. Ce qui semble confirmer l'opinion de M. Galezowski, c'est la modification rapide amenée dans les accidents par le traitement à l'iodure mercuriel. Pour la goutte, l'influence de la diathèse se signale par des hémorragies. L'iritis arrive sept à huit jours après l'opération, sans cause connue. Dans ces conditions le salicylate de soude fournit d'excellents résultats.

M. Libbrecht fait remarquer que, tout en se rangeant à l'opinion de M. Galezowski, il a cependant obtenu des succès complets chez des syphilitiques présentant des accidents aigus oculaires. L'iridectomie ne paraîtrait pas influencée aussi puissamment que la cataracte par la diathèse.

MM. Landolt et Cabrera partagent l'opinion de M. Libbrecht.

M. Martin (de Marseille) présente des *lunettes* destinées, suivant lui, à influencer la *vitalité de la rétine* par la nature de la couleur. Elles se composent d'une moitié supérieure, *verre blanc*, d'une moitié inférieure, *verre bleu ;* les choses étant disposées en sens contraire pour l'autre œil. L'action de cette combinaison ne lui est pas bien connue, cependant il en a retiré de bons résultats.

M. Gariel fait observer que ces lunettes sont absolument contraires aux principes élémentaires de physique, et que la lumière qui résulte de cet assemblage de deux verres ne peut donner que de la lumière bleu pâle, les rayons blancs et bleus arrivant en convergence sur la rétine.

1. L'instrument, placé dans une salle des séances était à la disposition des membres du Congrès.

Digitized by Google

Séance du 2 septembre 1880.

PRÉSIDENCE DE MM. QUAGLINO ET GAYET.

M. LANDOLT expose le résumé de sa pratique dans le *traitement des maladies des voies lacrymales*. Ces maladies rebelles encombrent les cliniques, et les guérisons définitives sont rares. Après avoir étudié les différentes méthodes, voici celle à laquelle il s'arrête.

1° Larmoiement simple et mucocèle. — Il désoblitère les conduits avec la sonde conique, et pratique des injections avec une solution de borate de soude à 1/200, sans faire la section des points. Les collyres astringents activent la guérison. Si l'injection ne passe pas, il sectionne le point supérieur, passe la sonde 4 pour élargir et explorer le conduit des larmes. Cette sonde doit être *boutonnée* et ne jamais blesser la muqueuse; si la première séance ne permet pas de pénétrer, il faut se garder d'insister et remettre à une nouvelle exploration. Après la désobstruction, le sulfate de soude à 1/150, injecté dans le canal avec une seringue à canule boutonnée, complète le traitement. La sonde est laissée en place un quart d'heure.

2° Suppuration du sac. — M. Landolt n'incise pas le sac, mais fend les deux points et réunit les deux incisions. La cicatrice externe est ainsi évitée. La peau fut-elle sur le point de se rompre, cette méthode la conserve. La muqueuse doit être quelquefois touchée avec une perle de nitrate d'argent mitigé.

3° Les *fistules* guérissent par le traitement méthodique précédent sans clou ni canule. Dans les cas anciens, seuls, l'avivement et la suture des bases de la fistule sont permis.

4° La nécrose et la carie, non spécifiques, n'ont pas besoin d'autre intervention que celle exposée plus haut.

M. FIEUZAL emploie depuis longtemps sa sonde à mandrin, qui lui donne d'aussi bons succès que la sonde boutonnée; il insiste avec M. Landoldt sur la douceur et la rareté des cathétérismes. Il a pour principe de débrider en bas pour le mucocèle, et en haut quand la suppuration est établie.

M. ANAGNOSTAKIS présente un instrument destiné *à extraire le cristallin* dans l'opération de la *cataracte*. C'est un petit crochet

Digitized by Google

à deux courbures, qu'il introduit après la discision de la capsule. Par ce moyen, il évite la sortie du corps vitré, si facile à se produire sous la pression de la cornée.

M. Gayet fait remarquer que le point précis où l'opérateur doit appuyer sur la cornée, pour amener la bascule de la lentille, change suivant le mode d'incision. Avec le procédé de de Graefe, il faut appuyer au milieu de la cornée et non à sa partie inférieure. Pour lui, la section périphérique de la capsule est alors préférable.

M. Galezowski, reconnaissant tout le danger que fait courir à la rétine l'issue du corps vitré, pense cependant que le crochet de M. Anagnostakis complique l'instrumentation. Pour lui il revient au large lambeau périphérique, mais non sclérotical ; c'est en un mot l'ancienne méthode de Daviel.

M. Libbrecht se sert surtout des doigts pour la bascule et le nettoyage : les curettes et les crochets lui paraissant dangereux. Il accepte la large incision, surtout avec le pansement de Lister.

M. Meyer fait une communication sur la *névrotomie opto-ciliaire*. C'est assurément au Congrès qu'il appartient d'établir la valeur définitive de cette opération : pour lui, après avoir pratiqué la section des nerfs ciliaires seuls, il se range à l'énervation complète, en limitant toutefois les indications du nouveau procédé opératoire. C'est aux cas de *nécrose* seulement qu'il voudrait voir réserver la section du ciliaire et du N. O., conservant l'énucléation pour les faits graves d'ophtalmie sympathique exsudative, plastique. Comme Dor et Hirschberg, il craint la régénération après la section simple ; aussi, sans avoir confiance même en une suture qui maintiendrait le déplacement des troncs sectionnés, il lui paraît plus prudent d'exciser une partie soit des nerfs ciliaires, soit du nerf optique. Depuis deux ans il n'a qu'à se louer de cette méthode, et sur ses malades (12) âgés de six à quarante-six ans, il n'a pas eu de récidive. Les accidents effrayants signalés par Warlomont lui paraissent attribuables au procédé opératoire. Voici comment il procède : sectionnant les deux muscles D. E et D. I pour bien atteindre toutes les ciliaires, il va ensuite à la recherche des obliques, qu'il coupe aussi. Enfin, la capsule étant bien détachée, la résection du N. O devient facile. Des sutures musculaires sont ensuite placées. Les accidents de paralysie musculaire ne tardent pas à disparaître.

M. de Viscentis (Palerme) rapporte quatre observations :

1er fait : Irido-choroïdite avec décollement, amenant des accidents

Digitized by Google

sympathiques. — Iridectomie. — Énervation. — Insensibilité immédiate absolue et persistante. Succès.

2e fait: Irido-choroïdite. Exsudats, Sympathie. — Énervation. — Douleurs persistantes. Insuccès.

3e fait: Staphylome. — Irido-choroïdite sympathique. — Énervation.—Exophtalmie.—Enucléation obligatoire, l'œil s'était nécrosé.

4e fait: Glaucome confirmé. — Iridectomie. — Énervation. Cessation absolue des douleurs.

M. de Viscentis fait la suture séparative non pas avec le catgut, mais avec la soie, qui maintient plus longtemps la non coaptation du nerf.

M. Pfluger pratique la résection du N. O., parce qu'il a vu la sensibilité reparaître, mais en ayant soin de réséquer aussi loin que possible, il a toujours eu la guérison de la douleur, sans réapparition. Il compte 12 opérations, sur lesquelles deux cas de protrusion du bulbe par hémorragie et énucléation consécutive. Le strabisme consécutif est peu important.

M. Laissati (Milan) cite un cas de sa pratique où, après avoir réséqué un demi-centimètre de nerf optique, la sensibilité est revenue. C'est un enfant de 14 ans qui, quinze jours après l'opération, a recommencé à souffrir et qu'on peut voir actuellement à sa clinique.

M. Libbrecht (Gand) a été obligé de revenir à l'énucléation. Au mois de janvier dernier, il a vu les douleurs revenir neuf à dix semaines après l'énervation. Elles étaient même plus fortes qu'avant l'opération. Dans deux cas où il a pratiqué l'excision, depuis quatre mois, le succès s'est maintenu. Mais il redoute beaucoup l'hémorragie, et la considère comme un accident contre lequel il faut s'armer. Il pratique donc cette opération avec des ciseaux compresseurs (modèle à peu près analogue à celui de Warlomont).

M. Dor a retrouvé, un an et demi après l'opération, la pupille de l'œil énervé réagissant sous l'influence de la lumière arrivant sur l'œil opposé. L'insensibilité de la cornée cessa également. Comme Libbrecht et Pfluger, il redoute les hémorragies, et ce point, avec celui des indications de l'opération même, lui semble le plus important.

M. Poncet a eu l'occasion d'examiner des nerfs ciliaires et des nerfs optiques provenant d'énervations pratiquées sur des chiens, deux à trois mois auparavant, par M. Redard. Déjà, il avait signalé la régénération des nerfs coupés, en 1875, à M. Boucheron, dans

Digitized by Google

une pièce examinée à cette époque. Ce fait est amplement confirmé par les expériences de Redard et les examens histologiques. Du côté des nerfs ciliaires, il est possible de suivre tous les intermédiaires, depuis la fibre nerveuse, à cylindre axe pur sans myéline, en passant par les fibres peu riches en myéline, faiblement colorées par l'acide osmique, à petit diamètre, pour arriver aux grosses fibres fortement et uniformément noircies, à large diamètre. Toutes présentent les étranglements de Ramser. La régénération de la myéline paraît se faire par régions; ainsi, en associant les faisceaux, il n'est pas rare de rencontrer sur le parcours de fibres bien régénérées, une lacune où l'évolution de la myéline a été plus lente, où les fibres sont tout à coup plus minces, plus pâles, mais le cylindre axe est net. Les noyaux de la gaine sont normaux; le courant nerveux peut passer.

Du côté du nerf optique, la régénération, bien que moins avancée, était cependant en voie d'accomplissement; les gouttelettes de myéline se résorbent, deviennent plus petites, plus rares. En même temps, la fibre du nerf optique se reconstitue par le rétablissement du petit cylindre axe, et par son enveloppement sous un protoplasma nouveau qui se colore peu à peu, plus ou moins, suivant son état de perfection. Ainsi, pour le chien, il n'y a pas de doute, la régénération des nerfs, histologiquement, est parfaite; toutefois, cette régénération n'a été constatée que pour les parties extra-oculaires des ciliaires; il faudrait la rechercher dans le plexus ciliaire et dans le parcours sous-choroïdien.

Ces considérations doivent entrer en ligne de compte pour juger l'énervation et modifier les procédés opératoires.

Quant aux accidents profonds, ils se rattachent aux expériences récentes de Duval et Laborde sur la cinquième paire; c'est une choroïdite exsudative, une nécrose, qui entraine la sclérose de la rétine, et la migration du pigment dans les humeurs. Si la conservation de la cornée a été constatée, il faut convenir que cette membrane est singulièrement alors disposée à l'ulcération jusqu'au moment où la circulation nerveuse est rétablie.

M. Pfluger présente des dessins du fond de l'œil de lapins où la ligature a été appliquée sur les ciliaires et le N. O., ainsi que sur les vaisseaux. Les symptômes reconnus à l'ophtalmoscope sont ceux qu'a signalés M. Poncet: sclérose de la rétine, plaques choroïdiennes; en outre, il y a eu établissement d'une circulation anastomotique entre la rétine et la choroïde.

Digitized by Google

M. Reymond (Turin) a constaté, sur un de ses opérés, que la sensibilité était revenue sans que pour cela les douleurs aient reparu. Il redoute aussi le phlegmon rétro-orbitaire.

M. Landolt accorderait volontiers de l'importance aux observations de Mac Gillavry, qui a vu le passage des leucocytes d'un œil à l'autre par le chiasma et la gaine des nerfs optiques.

M. Boucheron, résumant les périodes qu'a traversées l'opération dont il s'est fait le promoteur en France, déclare se ranger à la *neurectomie*, puisque la clinique, l'expérimentation et l'histologie démontrent la régénération nerveuse.

Séance du 2 *septembre* (suite)

Présidence de MM. Libbrecht et Gayet.

M. Secondi (Gênes) communique le résultat de sa pratique dans le traitement des *décollements de la rétine*. Il associe la ponction et la sclérotomie à la médication générale et interne par la pilocarpine, les frictions mercurielles et le repos horizontal. Sur 17 cas, il distingue des résultats *immédiats* et des résultats *définitifs*. Les premiers comprennent 5 résultats négatifs, 8 succès complets et réapplication de la rétine, 4 incomplets et douteux. Les seconds donnent la statistique suivante : 2 cas sont restés guéris pendant 15 jours ; 3 cas pendant 3 mois ; 2 cas pendant 10 mois, 1 cas pendant 12 mois, 1 cas pendant deux ans, 1 cas reste guéri depuis 5 ans ; l'observation des autres faits continue. En résumé, malgré des rechutes inévitables, l'auteur estime que l'ophtalmologie possède, aujourd'hui, une méthode rationnelle de traitement contre une affection incurable.

M. Galezowski fait remarquer le rôle important que doivent jouer les conditions étiologiques dans le diagnostic et le traitement des décollements rétiniens. Il existe des décollements séreux, sans apparence visible, dans des faits de choroïdite atrophique, et c'est principalement dans ces faits où l'ophtalmoscope ne donne pas le flot, ni le coude des vaisseaux, que la médication interne réussit ; pour lui, il a pu assister à la guérison, puis à la récidive de ces décollements légers, et enfin à la guérison définitive, grâce à une médication antiphlogistique conduite avec patience.

M. Poncet constate l'accord de la clinique et de l'anatomie pathologiques dans cette distinction des décollements rétiniens. Souvent

Digitized by Google

sur des yeux atteints d'irido-choroïdite, il a rencontré et figuré dans son atlas, des détachements rétiniens avec exsudat mesurant à peine de 2 à 5 dixièmes de millimètre; et cependant, il existe déjà de la macération de l'épithélium choroïdien et du pigment dans la rétine. Mais, quand le corps vitré s'est ramolli par sa combinaison à l'exsudat, quand les cellules de ce corps vitré se sont imprégnées de pigment, la guérison est alors bien plus difficile à obtenir, et souvent l'atrophie de l'œil est le terme fatal du processus. Pour lui, en dehors de la choroïdite chronique, il existe pour la choroïde des troubles vaso-moteurs suivis d'exsudats rapides, absolument comme dans les plèvres à la suite des lésions des ganglions sympathiques.

M. Meyer ne pense pas que les cas dont parle M. Poncet appartiennent aux cas dits décollements.

M. Galezowski répond que cette division de l'anatomie pathologique est amplement justifiée par la clinique, et qu'on ne doit pas réserver le nom de décollement seulement aux faits typiques, mais bien aussi à ces cas où le champ visuel se montrant rétréci, on trouve à peine de l'œdème et quelques vaisseaux coudés.

M. Stilling (Strasbourg) présente une série de préparations anatomiques ayant trait à la *structure du chiasma* et au *trajet des fibres du nerf optique*. Pour le chiasma, l'auteur juge, d'après les résultats présentés, qu'il faut revenir à l'idée des anciens anatomistes et il admet; 1° une commissure antérieure ; 2° une commissure postérieure ; 3° des fibres latérales indépendantes ; 4° une portion centrale d'entrecroisement. Suivant lui, tout ce qui a été écrit sur l'hémianopsie devrait donc être repris d'après ces nouvelles données anatomiques. Pour le N. O., les racines, près des pédoncules, seraient beaucoup plus nombreuses qu'on ne le pense : il a pu suivre des fibres se prolongeant jusqu'au pont de Varole.

Ces préparations ont été faites par simple dissociation avec des aiguilles, après durcissement dans le liquide de Muller, ou traitement des portions par l'acide pyroligneux.

La finesse des résultats obtenus fait honneur à l'habileté pratique de l'anatomiste ; mais ces belles préparations laissent cependant un doute à cause de l'habileté même de l'auteur : elles ne nous paraissent pas comparables à la pratique des coupes successives, telle que nous l'avons vu employer par M. Duval pour les autres nerfs.

M. Boucheron (Paris) présente une note sur le *traitement du*

Digitized by Google

strabisme par les mydriatiques. L'auteur rappelle combien il est important de sectionner les adhérences antéro-supérieures du muscle à la capsule, et ce, suivant le degré de redressement à obtenir.

Cette méthode s'adresse au strabisme permanent ; pour la portion intermittente, l'atropine est une précieuse ressource et peut, à elle seule, conduire à la guérison.

M. Javal a proposé l'atropine, depuis quinze ans, dans le traitement du strabisme convergent, où l'on peut en effet distinguer deux parties : l'une fixe et l'autre variable. Il repousse la ténotomie pour le strabisme convergent intermittent ; mais pour la partie fixe, les mydriatiques augmentent même la déviation qui est inconsciente, et amènent les images doubles. Du reste, il ne faut pas espérer guérir par ces méthodes, mydriatiques, prismes, exercices, le strabisme dont la déviation dépasse 10 à 15°.

M. Boucheron constate que, pour l'action des mydriatiques, la clinique donne tort à la théorie ; jamais il n'a rencontré l'augmentation de la déviation annoncée par M. Javal. Les instillations sont pratiquées pendant quinze jours et si, après ce temps, le strabisme ne cesse pas, il opère. Dans ces cas mêmes, traités par l'atropine, si on a le malheur de chercher à corriger l'amétropie par les verres convexes, immédiatement le strabisme reparaît.

Dans les strabismes consécutifs aux taies de la cornée, il a obtenu des résultats remarquables après quinze jours d'instillations. Les instillations doivent se faire jusqu'à ce que les deux yeux fixent sans strabisme à la distance de 30 centimètres ; alors il permet les lunettes correctrices.

M. Pierd'houi (Milan) a reconnu les avantages donnés par les mydriatiques immédiatement employés après la ténotomie. Il les continue pendant deux ou trois semaines, et croit qu'il faut généraliser cette méthode de traitement.

M. Bouchut présente une observation rare établissant le *rapport des maladies de l'oreille* avec le *cerveau* et l'*appareil de la vision*. Une fillette de 13 ans entre dans son service avec une otorrhée et des vertiges ; l'acuité visuelle était alors normale, l'enfant cousait.

Cependant elle portait au fond de l'œil des hémorragies, et présentait une papille étranglée. Puis, avec les vertiges, survinrent un affaiblissement musculaire, et des symptômes épileptiformes, avec déviation de la tête. L'intelligence restait nette. L'acuité diminua et fit place à l'amaurose. Après 3 mois ; la névrite

Digitized by Google

optique et la névro-rétinite exsudative se joignaient aux attaques plus fréquentes d'épilepsie, et à la paralysie.

L'autopsie démontra une carie du rocher, l'absence de toute méningite et, au plancher du 4e ventricule, une tumeur qui avait détruit l'origine du nerf optique. Le microscope a démontré que cette tumeur était un gliosarcome.

M. Poncet pense que l'interprétation de ce fait clinique n'est pas celle que présente M. Bouchut, c'est-à-dire otite, inflammation du nerf auditif, passage de l'inflammation aux racines optiques, puis névro-rétinite consécutive. Ce serait nier le rôle principal de la tumeur du quatrième ventricule dont l'action primitive s'est irradiée sur le nerf optique, le nerf acoustique et la moelle.

Séance du vendredi 3 septembre.

Présidence de MM. Gayet, Libbrecht, Cervera.

M. Costomyris (Constantinople) pratique un nouveau procédé de *tarsorrhaphie* consistant en une incision longitudinale à 3 millimètres du bord libre de la paupière, incision allant jusqu'au cartilage tarse : le lambeau supérieur se rétracte, et il passe alors des fils pour suturer en arrière la lèvre supérieure de la plaie palpébrale.

Cette opération, qui ne donne lieu à aucune suppuration, redresse parfaitement les cils.

M. Ponget communique une note résumant ses recherches sur l'*anatomie pathologique du ptérygion*. En dehors de l'ulcération primitive au limbe, décrite par Arlt et Horner, il faut rechercher une autre cause du processus lent et continuel du ptérygion. L'auteur a constaté, sur des préparations comprenant la muqueuse et la cornée, l'existence d'un ulcère vibrionien occupant toute la portion absente de la membrane de Bowmann. Ces microbes, à petites spores, s'infiltrent dans le réseau lymphatique sous-muqueux et pénètrent peu à peu dans les canaux du suc de la cornée, en triangle, comme l'indique leur disposition anatomique.

La transformation colloïde de l'épithélium conjonctival, les inclusions kystiques à revêtement épithélial cubique, la sclérose du tissu conjonctif ; telles sont les circonstances principales à signaler.

M. Morano (Naples) présente de belles préparations de la *conjonctive*. Deux faits surtout ont appelé son attention. 1° L'absence

Digitized by Google

de la portion dénommée autrefois corps papillaire dans la conjonctive palpébrale ou bulbaire. 2' La présence de tissu adénoïde formant le chorion muqueux.

C'est à ce tissu interstitiel, séparant les glandes de Henle, qu'on avait donné le nom de papilles. A l'état normal, le revêtement épithélial est uniforme et sans exhaussement. Dès qu'on observe des reliefs, il est certain qu'il y a processus inflammatoire conjonctival. Dans les granulations, les différents éléments : vernis épithélial, glandes de Henle, tissu lymphoïde interstitiel, tout cela disparaît. Dans les conjonctivites catarrhales intenses, l'épithélium stratifié, les cellules cylindriques muqueuses se détruisent, le conduit excréteur de chaque glande s'oblitère, et le produit forme de véritables petits kystes épithéliaux repoussés par la prolifération du tissu adénoïde. Dans la conjonctivite purulente grave, tout est détruit, et le tissu adénoïde transformé forme la cicatrice générale.

M. Deluca (Naples) rapporte le fait d'un cas de cataracte capsulaire postérieure secondaire, chez un opéré de 60 ans. La discision avec l'aiguille donna un résultat immédiat parfait. — Ce fait est l'occasion d'une discussion intéressante sur l'origine des cataractes capsulaires.

M. Manfredi (Modène) rappelant les beaux travaux de H. Müller sur l'origine et le développement des cataractes capsulaires, signale les résultats auxquels il est arrivé par une série d'expériences. La simple contusion (cependant il n'affirmerait pas l'absence de continuité dans la capsule) suffit pour amener en dessous de la capsule la formation d'un exsudat qui s'organise en lamelles, absolument comme la cornée. Dans les luxations anciennes du cristallin sans lésion de la capsule, il n'a jamais trouvé de cataracte capsulaire; aussi serait-il porté à admettre le traumatisme de la membrane comme une condition de ces cataractes. Dans les iritis anciennes avec synéchies, la face antérieure de la capsule est recouverte de ce tissu conjonctif exsudatif; mais les tubes cristalliniens ne prennent point part au processus.

M. Poncet rappelle les résultats auxquels il est arrivé, dans l'examen de la cataracte pyramidale antérieure, en 1875, et dans un cas nouveau qu'il a pu examiner tout dernièrement. Le petit cône qui forme la pyramide de la cataracte est formé par la capsule absolument saine; mais elle est seulement dépourvue de son épithélium, qui reste à la base et va former une ligne non interrompue d'un point à l'autre de la pyramide. C'est entre cette base épithé-

Digitized by Google

liale et la capsule, que se forme l'exsudat stratifié, signalé dans les cataractes simples par M. Manfredi. Mais, dans cet exsudat stratifié, M. Poncet a constaté sur toutes ses préparations des cavités *à noyaux* révélés par l'hématoxyline. Or, il devient difficile, avec l'intégrité de l'épithélium à la base, de ne pas admettre que ces éléments figurés viennent de la chambre antérieure par diapédèse. Une élève distinguée de Horner, Mme Julie Sinclair, est arrivée à produire la prolifération, la purulence de l'épithélium capsulaire, par des injections irritantes dans la chambre antérieure.

M. Gayet (Lyon) a examiné les lambeaux de capsule extraits immédiatement pendant l'opération ; il a trouvé ces opacités constituées par des plicatures de la capsule et par une altération des éléments épithéliaux, qui rappelle de loin celle que Leloir vient de décrire dans l'épithélium cutané. Il faut y ajouter quelques extrémités des massues des fibres dissociant cet épithélium.

M. Libbrecht (Gand) montre l'instrument dont il se sert pour les *cataractes secondaire*. C'est un petit couteau linéaire qui, sous la pression d'un ressort, se transforme en une pince permettant de saisir et d'extraire les lambeanx capsulaires. L'opération ne comprend alors qu'un seul temps.

M. Guaita (Bergame), dans le *traitement de l'ophtalmie blennorrhagique*, signale comme principale cause du danger de la perforation, la pression exercée par les paupières. Adoptant l'idée qui fit fendre par Critchett la paupière verticalement et au milieu, il accepte et préconise le procédé de Krampton, c'est-à-dire la double incision à chaque angle. Il se sert ensuite des solutions à l'acide borique à 4/100, ou au salicylate de soude à 2/100. Dans le chémosis, il préfère les petites incisions radiées à la péritomie. Dans le chémosis il a recours à l'ésérine et au thermo-cautère.

M. Martin (de Cognac) n'a pas eu à se louer de l'opération de Critchett, dans un cas grave, où un œil avait déjà été perdu. Le débridement n'a pas arrêté d'une minute la marche de la maladie, qui fut même compliquée de diphthérite.

M. Vladesco (Bukarest) observe dans son service un nombre considérable d'ophthalmies purulentes, et toujours il a eu à se louer de la méthode antiphlogistique, combinée avec la simple incision externe qui donne une excellente saignée. Suivant lui, Critchett n'aurait employé son procédé que dans un cas exceptionnel, et ne voudrait pas en faire une méthode générale.

M. Landolt, tout en étant peu partisan de la section des pau-

Digitized by Google

pières, doit avouer que Critchett, qu'il a eu l'occasion de voir dernièrement, généralise au contraire sa méthode, et l'emploie aujourd'hui d'une manière courante.

M. Guaita fait remarquer, qu'en somme, les deux incisions verticales se cicatrisent rapidement, et qu'au bout de vingt-cinq jours la cicatrisation est faite ; il veut qu'on opère de suite, et c'est à cette méthode qu'il attribue sept succès sur huit, dans des cas très graves.

M. Delmonte (Naples) est contraire aux incisions : la méthode antiphlogistique, l'incision à l'angle externe, les émollients au début, lui paraissent des moyens assez puissants.

M. Pfluger (Berne) signale le danger de la diphthérite sur les incisions, et se contente des antiphlogistiques unis aux antiseptiques (acide phénique anglais à 1 100).

M. Fieuzal, à propos de l'observation, rapportée par M. Bouchut, cite un cas observé par lui et démontrant toute la difficulté du *diagnostic* dans les *tumeurs cérébrales*. Un enfant lui fut présenté, atteint d'une nervo-rétinite hémorragique, fournissant le type de la rétinite albuminurique. Quatre mois après, l'aspect avait changé, pour faire place à une papillite par étranglement, avec symptômes de paralysie. Le résultat de l'autopsie confirma le dernier diagnostic porté, celui d'une tumeur comprimant un des pédoncules.

M. Abbate (Caire), dépose sur le bureau un certain nombre de *pièces anatomiques* recueillies sur des nègres de l'Abyssinie.

M. Talko (Varsovie) fait une communication sur les *kystes des paupières* dont il a pu observer 7 cas. Ces kystes sont intra-utérins et empêchent le développement de l'œil. Localisés entre l'œil et la paroi, ils refoulent l'organe vers le fond de la cavité et viennent faire saillie sous la peau de la paupière. Leur contenu est séreux, et peut donner lieu quelquefois à des hémorragies. Quant à leur origine, M. Talko cite les deux hypothèses de l'inclusion kystique lacrymale et de l'atrophie primitive du globe.

M. Gayet, relativement à l'origine de ces kystes, cite la thèse d'un de ses élèves qui, après une étude histologique de ces formations, les rattache au développement branchial.

M. Talko présente des *poils* enlevés de la *conjonctive*. Ces poils, très éloignés des cils normaux, avaient amené une kératite intense, et reposaient sur des granulations.

Digitized by Google

Séances du 3 septembre 1880.

PRÉSIDENCE DE MM. GAYET, LIBBRECHT, CERVERA.

M. MARTIN (de Cognac) expose le résultat de ses observations sur la *cautérisation ignée* de la cornée. Pendant un an, il a traité presque tous les ulcères par cette méthode, pratiquant une ou plusieurs cautérisations, et les résultats ont toujours été excellents.

Sans attribuer au fer rouge des propriétés antiseptiques en dehors des points touchés; sans le regarder non plus comme un excitant vasculaire à longue action, il pense que la puissance du fer rouge doit être interprétée autrement dans l'effet si favorable obtenu. Un jour, ayant cautérisé un ulcère très profond, il pénétra dans la chambre antérieure; la malade qui souffrait d'intenses douleurs, fut immédiatement soulagée, et la douleur de tension disparut. C'est là, pour lui, le fait principal; il pense que le fer rouge diminue la tension, même sans qu'il soit arrivé à traverser la cornée. Est-ce parce que, la douleur diminuant, l'hypersécrétion interne diminue avec elle? En tout cas, c'est plutôt à cette dernière action, qu'à l'effet topique, que M. Martin rattache l'utilité du fer rouge. Si l'ulcère est petit, une seule cautérisation suffit; s'il est de dimension moyenne, il faut appliquer deux fois plusieurs pointes de feu périphériques, et ne pas hésiter à perforer, si l'ulcère a de la tendance à la nécrose.

M. DELMONTE (Naples) n'est pas partisan de la transfixion de l'ulcère avec le fer rouge; la section au couteau lui paraît un moyen tout aussi puissant contre la tension et l'atonicité de l'ulcère.

M. SCELLINGO (Rome) a publié en 1874 des observations relatives au traitement des ulcères cornéens, et, pour lui, l'ésérine combinée avec la section de l'ulcère lui paraît être le meilleur mode de traitement.

M. GRADENIGO (Padoue) reconnaît la haute puissance de la cautérisation ignée. Depuis trois ans, il l'a très souvent employée, et il peut affirmer que là où les autres moyens échoueraient, le fer rouge lui a toujours réussi.

M. CADEI (Brescia) confirme les résultats de Gradenigo. Ayant usé d'abord du cautère pour les cas graves, et avec succès, il n'a

Digitized by Google

pas tardé à étendre cette pratique à tous les ulcères, et il s'en félicite. La cautérisation ne porte que sur les bords de l'ulcère. Cette méthode lui a même donné des succès remarquables pour les kératocones.

M. Gayet (Lyon) tient à préciser les principes de sa méthode. Le fer rouge a surtout une action résorbante des matières septiques, indiscutable. Dans les abcès interlamellaires, il suffit de toucher le centre de la tache blanche pour voir souvent disparaître tous les abcès. Mais cette cautérisation donne surtout des résultats précieux dans les ulcères pultacés. Dire que le caustique actuel n'est pas antiseptique, n'active pas la circulation, serait nier toute la théorie de la cautérisation.

Pour la cornée, la douleur est nulle, malgré son immense richesse nerveuse.

Mais il ne faudrait pas croire que cette opération soit appliquée par lui à tous les cas d'ulcères. Il n'exclut de sa pratique ni l'atropine, ni l'ésérine, ni les sections de Sœmisch; il reste même quelquefois dans son service, un mois sans manier le fer rouge. Pour lui, l'application de ce procédé doit être bornée aux ulcères atoniques, parasitaires, pultacés, dont la marche se modifie aussitôt sous le fer rouge.

M. Dor (Lyon) communique les *résultats psychiques d'une double opération de cataracte congénitale*. Un enfant, âgé de sept ans, élevé chez les Aveugles, très intelligent, a été opéré de chaque œil, à un certain intervalle de temps : de telle sorte qu'il a été possible de constater l'influence de l'éducation cérébrale sur le sens visuel de chaque œil. Cet enfant, fils d'un père atteint de cataracte à vingt-vinq ans, était le septième d'une famille où tous les autres avaient les yeux normaux; il vint au monde avec la cataracte double.

Le sixième jour après l'opération du premier œil, la vision fut essayée. Le petit malade rapportait alors tout à trois objets qu'il avait toujours avec lui : un petit morceau de bois, un seau, un petit cheval en bois. Il reconnut la fraise par l'odeur. Voyant une clef, il répondit, c'est blanc; un chat, c'est un gros cheval de bois. Un véritable cheval l'effraya. Il n'avait pas la notion de la distance.

M. Dor fit la seconde opération : Cinq jours après, il examina séparément la vision de cet œil, opéré récemment, et il constata que cet œil voyait, distinguait, jugeait aussi bien que le premier œil, qui avait été opéré un an avant.

Digitized by Google

Ce fait démontre donc, d'une façon très nette, l'influence de l'éducation cérébrale sur le sens de la vision.

M. Martin (Marseille) a pratiqué une double opération de cataracte sur un conscrit que ses parents avaient conservé aveugle pour éviter le service militaire. Il lui a fallu plus de quarante-cinq jours pour arriver à lui faire distinguer les couleurs; mais deux ans après, la transformation de ce jeune homme était complète. Ce fait a été publié.

M. Loring (New-York) présente un instrument destiné à mesurer les *courbures de la cornée*, directement, par comparaison de deux images. Cet instrument est un disque sur lequel se trouvent placées de petites surfaces demi-sphériques en verre, taillées d'après les rayons de courbure : 6, 7, 7 1/2, 7 3/4, 8. En partant de ce principe que les images sont proportionnelles au rayon de courbure, il suffit de placer le disque à côté de l'œil à examiner et devant un éclairage convenable; on cherche sur le disque la petite sphère qui fournit l'image de même dimension que celle fournie par la cornée, et le rayon de courbure de la cornée est alors connu. Le degré d'approximation peut être jugé par ce fait que M. Loring a obtenu, assez facilement, des sphères taillées avec une différence de rayon de 1/10 de millimètre.

M. Javal confirme les précieuses qualités de cet instrument, qui s'appliquerait difficilement néanmoins à l'astigmatisme, pour la détermination duquel M. Loring ne l'a pas du reste fait construire.

M. Landolt, pour déterminer les courbures de la cornée, examine les images fournies par un carré de papier placé en face de l'œil.

M. Loring présente un spécimen d'*ophtalmoscope*, dont le système de lentilles combinées donne les 1/2 dioptries. Le miroir proprement dit est mobile, susceptible d'inclinaison. M. Loring obtient un éclairage très suffisant en abattant les côtés du miroir. Ce modèle très léger, petit, est un type de construction parfait.

M. Landolt, au nom de MM. Donders et Joy Jeffries, résumant les opinions défendues par les Congrès d'Amsterdam et de Cambridge sur le *daltonisme*, présente les propositions suivantes : 1° Il est désirable qu'une Commission internationale soit nommée pour réglementer l'examen des daltoniques; 2° Dans tous les pays, les personnes attachées au service des chemins de fer et de la marine doivent subir des examens spéciaux de la vue à leur entrée au service et à des époques régulières; 3° Un système uniforme

Digitized by Google

de signaux doit être adopté, soit pour les bâtiments, soit pour les chemins de fer.

Ces propositions sont votées à l'unanimité par le Congrès de Milan, dont l'autorité se trouvera réunie aux décisions antérieures d'Amsterdam et de Cambridge.

M. Pfluger (Berne) présente un instrument destiné à mesurer la *sensibilité quantitative de l'œil à la lumière homogène*. Cet instrument est un polariscope, avec lequel le degré de sensibilité de l'œil examiné est indiqué par l'angle même de la rotation des prismes. Dans cette expérience, il faut distinguer : 1° l'impression lumineuse; 2° la séparation des couleurs. Or, c'est à ce deuxième fait que l'angle de rotation varie de 1 à 2 chez les daltoniques : cet instrument peut être d'une précieuse ressource pour l'étude des affections du nerf optique.

M. Dor (Lyon) expose sa théorie du *daltonisme*. Il n'a jamais rencontré que deux espèces de daltoniques; les uns sont aveugles pour le rouge et le vert; les autres pour le bleu et le jaune, et ces derniers sont très rares. Jamais il n'a vu un daltonique au rouge qui ne le fût pas en même temps au vert, et réciproquement. Le spectre chez eux est absolument variable : les daltoniques au bleu et au jaune fournissent aussi, soit un spectre normal, soit un spectre raccourci. Ces dernières conditions ne concordent pas avec la théorie de Young-Helmholtz.

Quant aux méthodes de recherches, M. Dor juge que les laines sont insuffisantes, et qu'après une ou deux expériences les malades arrivent assez bien à classer sans erreur des laines dont ils ne voient pas réellement la couleur. Ils ont recours aux variations d'intensité lumineuse.

Dès 1859, M. Dor s'est servi de verres colorés pour corriger le daltonisme, de verres rouges pour le daltonisme au rouge. Cette méthode, à laquelle, en 1878, MM. Delbœuf et Spring avaient accordé une grande confiance, change en effet le ton lumineux du rouge examiné, mais le verre rouge ne guérit pas le daltonique, qui ne voit pas *rouge*; en un mot, quant à la cause même du daltonisme, Dor rejette : 1° la théorie oculaire (altération des milieux de l'œil) qui n'a jamais été anatomiquement prouvée; 2° la théorie rétinienne : cette membrane ayant toujours été rencontrée saine chez les daltoniques. Il se rattache à la théorie de Gall, qui localise l'impression de la couleur dans le cerveau, et, pour lui, le daltonisme est une affection centrale.

Digitized by Google

M. Quaglino (Milan) se range à cette dernière opinion et cite des observations où le daltonisme a été consécutif à des lésions cérébrales.

M. Galezowski rappelle que, dès 1862, avec Benedict, il attirait l'attention sur la dyschromatopsie dans les affections oculaires. Dans ces derniers temps, pour arriver à un degré plus précis dans ses recherches, il s'est occupé de donner aux couleurs à présenter un éclat plus vif que les couleurs spectrales, souvent mal distinguées par les personnes saines. L'instrument présenté à la Société de Biologie, juillet 1880, lui paraît fournir des résultats plus précis que le polariscope de M. Pflüger, où le système de déplacement des nicols produit des couleurs faibles.

Mais il se sépare de M. Dor, en laissant à la rétine la véritable sensation de la couleur. A ce sujet, M. Galezowski reproduit sa théorie de la décomposition de la lumière par les éléments, cônes et bâtonnets. Quand ces éléments sont lésés, la dyschromatopsie se produit.

De 1865 à 1868, il a relevé sur 2365 malades, 203 troubles congénitaux visuels aux couleurs et 305 troubles acquis, pathologiques. — En 1869, 91 cas congénitaux, 269 acquis. Dans les années suivantes, sur 4002 malades, 119 congénitaux, 351 accidentels; puis sur 9563, 413 congénitaux et 905 accidentels.

Cette statistique démontre que les troubles visuels aux couleurs, congénitaux, sont moitié moins nombreux que ceux qui succèdent aux maladies oculaires ou générales.

M. Landolt partage l'opinion de Dor pour la localisation du sens des couleurs : les recherches qu'il a entreprises avec Charcot, sur l'hystérie, confirment cette manière de voir. Il partage aussi l'idée de Dor établissant que tout daltonique au rouge l'est aussi au vert. En effet, pour avoir la sensation du rouge vif, il faut avoir fatigué l'œil au vert et réciproquement. Il en résulte que si un malade n'a pas la sensation complète d'une de ces couleurs, l'autre lui paraîtra toujours aussi d'une intensité moindre.

M. Albini (Naples) fait remarquer que la théorie de la vision des couleurs sera un jour ou l'autre modifiée par la découverte de Boll, bien que le rouge rétinien n'ait pas encore été jugé uniformément par les physiologistes.

M. Stilling (Strasbourg), présentant l'atlas qu'il a fait imprimer pour le *diagnostic du daltonisme*, juge d'abord les résultats que donnent les autres méthodes d'exploration du sens chromatique.

Digitized by Google

Il démontre ainsi que la méthode des ombres de contraste expose souvent à des erreurs parce que les malades n'ayant pas, par exemple, le sens du rouge ou du vert, donneront ce nom à des ombres de contraste d'un ton différent. C'est ainsi que certains malades ne distinguant pas l'ombre complémentaire du rouge ni du vert, appelleront rouge l'ombre du jaune et vert l'ombre du bleu; réponses fausses, les ombres de contraste étant bleu pour le jaune et jaune pour le bleu.

Les tables qu'il a construites représentent les séries de couleurs comme les voient les daltoniques. Ce sont des couleurs véritablement de confusion, et, par ces gammes, régulièrement construites, en éliminant la couleur perdue, il est aisé d'arriver à des réponses démontrant exactement la partie du spectre non perçue par l'examiné.

M. Stilling, passant à la théorie propre de la vision, ne pense pas que les cônes ni les bâtonnets soient les organes ultimes destinés à la perception lumineuse; il rattacherait plutôt cette qualité à la couche des grains.

Dans les examens des daltoniques, il faut multiplier les épreuves: c'est ainsi que la méthode des laines, si on la borne à deux ou trois échantillons, peut être insuffisante, tandis que l'expérience faite avec un grand nombre d'échantillons amène fatalement les erreurs recherchées.

Pour l'application à l'examen du personnel des chemins de fer, il pense que le rôle du médecin doit se borner à la constatation du fait morbide, sans intervenir dans les mesures administratives qui sont du ressort des compagnies.

M. Reymond (Turin), qui a eu l'occasion d'examiner un grand nombre de daltoniques alcooliques, signale une difficulté assez sérieuse qui se présente dans ces examens. Les alcooliques ne son daltoniques que pour le scotome; et si on leur présente des caractères gros, ils ne commettent pas d'erreur; si l'objet est fin, ils usent de la vision périphérique, et l'examen est encore déjoué.

MM. Stilling, Pfluger, tout en reconnaissant l'exactitude de cette observation, pensent que l'examen au périmètre peut remédier à cette lacune des méthodes.

M. Mazza Andrea (Gênes) décrit toute une instrumentation de *petites canules* pour les *voies lacrymales*. Elles présentent une petite cuvette supérieure pour le cul-de-sac conjonctival, et sont introduites et retirées au moyen d'un petit mandrin. Ces pièces, en

Digitized by Google

argent, ont été fabriquées avec beaucoup de soin et sont très aisément supportées. L'auteur en a obtenu de bons résultats dans les fistules chroniques.

M. Landolt montre son *écarteur* à barre transversale extérieure. C'est en effet cette barre palpébrale qui presse sur le globe au moment où l'instrument est retiré : en ne plaçant que les crochets sur la conjonctive ce danger est évité, et l'écartement se fait tout aussi bien.

M. Musumeci (Messine) lit une observation d'*exophtalmie*, due à une inflammation brusque de la capsule de Ténon. — Guérison en huit jours par la méthode antiphlogistique rigoureuse.

M. Businelli (Rome) montre des photographies prises sur un malade opéré de *blépharoplastie* par un procédé nouveau. C'est la méthode en pont, que Baiseau appliqua au palais et à l'urèthré. Businelli prend son lambeau sur le front et l'abaisse en bandelette sur la perte de substance avivée. Le lambeau adhérent à ces deux extrémités prend rapidement racine sur la plaie : alors on le détache de son implantation primitive et l'opération est terminée.

MM. Vitali (Bari) et Martin (Cognac), à propos de ce procédé de blépharoplastie, expriment l'opinion que les greffes dermiques doivent remplacer les méthodes anciennes. Il ne s'agit plus de greffes épidermiques, mais bien de véritables morceaux de peau entière, pouvant atteindre 2 à 3 centimètres, et prenant vie sur les plaies à combler. La chaleur paraît être un des moyens les plus puissants pour assurer le succès de cette transplantation.

M. Vladesco (Bukarest) lit un mémoire sur les causes de l'*amblyopie en Bulgarie*. Le nicotinisme, qui joue un grand rôle en Allemagne, bien qu'existant dans cette province, cède cependant le pas à l'action du miasme palustre. Les lésions qu'il a rencontrées sont celles qui ont été décrites par M. Poncet en Algérie : hémorragies, pigmentation des leucocytes, œdème, etc. Dix années d'observations lui ont permis de classer ainsi ces amblyopies : de cause palustre, 85; anémie, 58; niconitisme et alcool, 21; vices de réfraction, 15.

M. Pettorelli (Placenza) fait connaître l'action de deux alcaloïdes nouveaux : la *nitro-daturine* et la *nitro-atropine*, dont l'action dilatatrice sur la pupille serait exempte de toute action toxique. Le mot *nitro* joint à cette nomenclature n'indique en rien un composé nitreux.

M. Pfluger (Berne) communique le résultat de longues recher-

Digitized by Google

ches entreprises pour élucider la question de la tension oculaire sous l'*action* de l'*ésérine*, de l'*atropine* et des *courants*.

Après s'être placé dans les meilleures conditions possibles d'expérimentation, après avoir bien régularisé la pression indiquée par le manomètre, suivant les indications données par Leber dans ses expériences, ayant trouvé la pression normale du lapin = 18^{mm} de mercure, il a constaté :

1° Pour l'atropine, que cet alcaloïde produit après 15 minutes une dépression de 5^{mm}, et jamais aucune augmentation.

2° Pour l'ésérine, l'augmentation est au contraire de 4 à 9^{mm}, après 45 minutes ; la tension oscille, mais toujours elle reste au-dessus de la normale.

Ces résultats, inscrits soigneusement sur de nombreuses courbes, en plusieurs tableaux, contredisent donc l'opinion de Laqueur et Schnabel, et confirment l'ancienne idée primitive sur la détente par l'atropine et la congestion par l'ésérine.

3° Pour les courants constants. Dans ces derniers temps, Knapp aurait suivi des cas de guérison de décollement et même de cataracte résorbée. L'action des courants continus varie suivant leur sens. Avec un courant constant de 5 éléments, le catode peut élever la pression intra-oculaire de 10 à 25 millimètres. Mais si l'on change le sens du courant, il n'y a pas de diminution. Toutefois, cette augmentation par le catode se fait avec des oscillations qui paraissent jouer un grand rôle dans l'action de l'électricité.

M. Angelucci (Rome) expose le résultat d'examens histologiques pratiqués sur des *transplantations cornéennes*. Les résultats auxquels l'auteur est arrivé lui font penser que cette méthode n'a aucun avenir, parce que toujours il a vu la cornée s'opacifier par la cicatrisation qui partait du bord de la plaie. L'humeur aqueuse joue un rôle considérable dans l'oblitération de la brèche ouverte ; elle s'épaissit et s'organise.

M. Manché (Malte) a repris les expériences de Berlin sur les *amblyopies consécutives* aux *contusions* du *globe oculaire*. Les lésions qui produisent cette amblyopie sont de causes multiples et peuvent être rattachées soit à la torpeur de la rétine même, soit aux ruptures choroïdiennes, à un astigmatisme passager, soit enfin aux luxations du cristallin.

M. Carreras Arago (Barcelone) présente : 1° Un ouvrage imprimé avec un grand luxe et contenant tout ce qui a rapport à l'*examen de la vision*, acuité et couleurs. C'est un livre qui ré-

Digitized by Google

lisant les dernières données de la science, nous paraît appelé à un caractère officiel en Espagne. 2° Un cas rare de *persistance d'artère hyaloïde*, le filet permanent mobile était blanc. 3° Une pièce pathologique, trouvée dans un cimetière : une *exostose éburnée* du volume du poing, occupant la partie supérieure de l'orbite droite et le crâne.

M. Gariel (Paris) donne la description des modèles qu'il a fait construire pour la démonstration, dans l'enseignement, de la marche des *rayons lumineux dans l'œil*. La réfraction, l'accommodation sont alors étudiées sur des lignes mobiles marchant automatiquement. Ces modèles figurent depuis quelque temps déjà à la Faculté de médecine et à la clinique du professeur Panas.

M. Ferradas (Madrid) lit un mémoire sur les *accidents oculaires* dans la *pellagre*. Ces lésions peuvent aller depuis le simple érythème palpébral et conjonctival jusqu'à l'atrophie rétino-choroïdienne.

M. Kutschler (Berlin) présente le résultat de recherches faites sur l'*état du nerf optique atrophié*, après perte de l'œil.

M. Falchi (Turin) a étudié et reproduit expérimentalement les *lésions de la rétino-choroïdite purulente*.

M. Ponti (Parme) lit la relation des accidents oculaires qu'il a rencontrés sur des soldats dans une *explosion de dynamite*.

M. Cervera (Madrid) donne : 1° les dessins d'un cas de *muguet* de la conjonctive palpébrale et oculaire sur une jeune fille de seize ans. Le microscope a fait reconnaître la présence de l'oïdium albicans. Des cas analogues ont été observés par M. Raymond à Turin. 2° L'observation d'un cas d'*absence complète des iris*, avec cataracte double molle. Le cristallin mobile laisse à la partie inférieure une légère zone transparente par laquelle se fait la vision.

M. Rampoldi-Roberto (Pavie) montre : 1° des dessins de préparations anatomiques faites sur un *gliosarcome* du N. O. La tumeur, localisée en arrière du globe oculaire et le respectant, avait le volume de l'œil. Des dissociations, très habilement pratiquées, ont permis à l'auteur d'arriver à isoler les longues cellules du sarcome avec leurs prolongements ; 2° des *cellules isolées* de la couche intergranulaire. Ces cellules à longs et nombreux prolongements, à gros noyau, et observées déjà par Manfredi et Golgi (1872), pourraient être prises pour des cellules nerveuses ; il n'en est rien, et ces éléments ramifiés sont bien de nature connective.

Digitized by Google

C'est en dissociant des rétines dans une très légère solution de bichromate que M. Rampoldi est arrivé à ces délicates et très remarquables préparations.

M. Poncet signale une circonstance où les dissociations de la rétine se font pathologiquement : c'est la rétinite albuminurique. Dans les plaques graisseuses de la rétine qu'on rencontre dans cette rétinite, il est aisé, par dissociation, de se convaincre que la fibre nerveuse optique descendant aux bâtonnets se trouve enveloppée dans une gaine connective. Celle-ci reste incolore, le cylindre axe est rosé par le picro-carmin ; mais le fait important, c'est que sur cette gaine existent des noyaux d'endothélium, qui constituent les deux couches de grains. Cette démonstration d'anatomie pathologique, la belle réaction de la purpurine par Ranvier, l'état des plaques d'atrophie rétinienne, l'état des grains dans la sclérose de la membrane nerveuse, tout démontre que les grains ne sont pas des éléments nerveux, mais bien des noyaux de cellules connectives. Ainsi se trouve jugée la théorie soutenue au Congrès par M. Stilling, qui voudrait placer la perception lumineuse dans cette couche et non pas dans les bâtonnets ou cônes.

Le Congrès décide que la prochaine réunion d'ophtalmologie aura lieu à Madrid. M. le professeur Cervera est nommé président du Comité d'organisation.

La majorité décide en outre — et en cela elle se rallie aux propositions de MM. Donders et Warlomont — qu'il y a lieu de proposer immédiatement au Congrès de Madrid d'étudier les moyens de réunir le Congrès international d'ophtalmologie au Congrès général des Sciences médicales, dont il formerait une section.

Après une chaleureuse allocution, M. le président Quaglino, qui a su dans ces assises se concilier les sympathies et la vénération de tous, déclare le Congrès terminé.

F. Poncet (de Cluny).

(*Progrès médical.*)

Digitized by Google

ESSAI

D'UNE EXPLICATION GÉNÉTIQUE DES MOUVEMENTS OCULAIRES, PAR LE PROFESSEUR DONDERS [1].

ANALYSE CRITIQUE

Par le Dr GIRAUD-TEULON [2]

Obéissant à l'impulsion des idées comprises sous la rubrique générale du principe de l'*évolution progressive* dans le règne animal, la philosophie de la science a pris une direction nouvelle, et l'influence en a été déjà remarquablement féconde. Nous ne pouvons donc être surpris qu'un principe, qui s'est montré aussi précieux que celui-là dans l'étude générale de la vie, ait été invoqué comme méthode de pénétration dans le mécanisme fonctionnel des organes, et que l'on ait cherché dans l'évolution graduelle de ceux-ci des lumières sur le jeu de leurs rapports réciproques.

C'est un exemple de ces tentatives que nous allons exposer devant vous, et ajouterons-nous, non sans quelques critiques, étant trop favorable nous-même à ces vues nouvelles, pour ne pas nous montrer empressé à signaler les entraînements téméraires ou les conclusions prématurées de leur application.

Le travail dont nous nous proposons de vous entretenir est dû à la plume de notre savant correspondant, M. Donders, et porte, ainsi que vous l'avez entendu, le titre suivant:

Essai d'une explication génétique des mouvements oculaires; il a paru dans les *Annales d'oculistique*, année 1877.

Son objet s'entrevoit dans son titre même. L'auteur l'expose sommairement dans l'énoncé très général que voici :

« Connaissant l'élément, l'organe primitif de la vision dans sa forme la plus simple, c'est-à-dire l'existence de la subtance nerveuse qui, dans l'animal, répond aux sollicitations lumineuses, il s'agirait de déduire de cette connaissance première l'établissement graduel, à la suite d'évolutions successives, *des mouvements géométriques que pourra ou devra accomplir*

1. Donders, *Annales d'oculist.*, 1877.
2. *Bulletin de l'Académie de médecine*, Paris, 1880.

Digitized by Google

un organe sphérique tournant, comme fait notre œil, autour d'un centre fixe. »

Mais comme introduction à cette étude, M. Donders tient à vider un petit débat préliminaire avec l'un de ses plus éminents rivaux dans cette nouvelle voie, M. Helmholtz, débat qui donnera une première idée de l'esprit élevé qui les inspire, et peut-être aussi, quelque peu, des éléments de confusion et d'obscurité qui entravent l'exposition ou compromettent le développement des résultats qu'ils poursuivent.

Voici d'abord la manière dont la question est conçue par M. Helmholtz ;

« Lorsque l'appareil musculaire de plusieurs générations consécutives, dit-il expressément, s'est adapté aux besoins des individus, et que sa disposition s'est transmise de génération en génération, les rotations les plus convenables de l'œil doivent être devenues en même temps les plus faciles à exécuter, et cette circonstance doit faciliter singulièrement leur production. » (Helmholtz, p. 12.)

Dans d'autre passages, cependant, « M. Helmholtz, ajoute M. Donders, concède que *pour certaines innervations* la voie peut être tracée par l'élément héréditaire. »

Sur ce premier point, l'unique différence qui sépare les deux savants consiste en ceci, que M. Donders fait, dans le perfectionnement graduel des sens et de leurs instruments, une non moindre part à l'action de la race elle-même (Phyle).

M. Helmholtz voudrait-il contester, dit en résumé M. Donders, que dans la rétine, avec ses fossettes centrales et sa distribution nerveuse nettement caractérisée, se trouvent, sinon directement représentés les signes locaux, « au moins déposées, *dès la naissance*, les conditions nécessaires à leur production dans un sens déterminé ? »

(Les *signes locaux* représentent ici, dans le langage de la philosophie allemande, ce que nous entendons en français par attributs spéciaux des organes des sens, comme dans l'espèce, la sensation des couleurs, la faculté d'extérioriser les impressions dans une direction déterminée (lignes visuelles, etc.).

« M. Helmholtz a seulement cherché à montrer, poursuit

Digitized by Google

M. Donders, que nos *représentations internes* (lisez : les notions qui résultent des impressions faites sur les organes sensibles) se laissaient expliquer par l'expérience individuelle. »

M. Donders, comme on le voit, et du reste comme la généralité des physiologistes modernes, pense que l'instinct ou les mouvements premiers de l'individu, en quelque ordre fonctionnel que ce soit, représentent eux-mêmes les résultats acquis par l'expérience et l'éducation graduelle de ses auteurs, en un mot *la mémoire inconsciente de la race*.

C'est ce qu'il exprime dans la suite du même passage :

« Au fond empiristes et nativistes (nativisme ou innéité) se donnent la main. Pour ces derniers, tels que je les comprends, l'expérience est non moins que pour les premiers le fondement de toute *représentation*. Ils diffèrent seulement par la part qu'ils attribuent à l'expérience du phyle (évolution de l'espèce) et à celle de l'individu » (p. 12).

(Nous soulignons encore ici ce mot (*représentation*) peu familier aux savants français, à ceux du moins qui se tiennent étrangers aux quintessences métaphysiques. Ce terme, emprunté au dictionnaire de Kant, comporte la signification suivante : *La représentation d'un objet* est l'effet de la réaction de l'organe sensible sous l'impression qu'il en a reçue.)

« Mais où est la mesure propre à déterminer cette part ? Ce qui n'est pas manifeste au moment de la naissance peut être déjà donné virtuellement dans ses conditions ; et, après la naissance, au cours du développement ultérieur, ces conditions et l'influence de l'expérience individuelle se fondent en un ensemble indivisible. On peut donc seulement demander ce qu'il y a de manifeste dès la naissance. Or, si l'homme, plus que la généralité des animaux, plus que les poules et les cochons d'Inde, par exemple, doit s'aproprier beaucoup par l'expérience individuelle, l'expérience des générations antérieures s'accuse pourtant aussi chez lui de la manière la moins équivoque. »

« Avec M. Engelmann j'ai vu la fixation binoculaire, avec changement de convergence, chez un enfant mâle, une heure à peine après la naissance (cas exceptionnel sans doute, mais

Digitized by Google

pourtant bien constaté), et, dans un cas de cécité congénitale absolue, j'ai trouvé des mouvements oculaires parallèles dans toutes les directions. Le fait que, chez les chiens, comme l'a démontré M. Adamük dans mon laboratoire, on peut obtenir, par l'irritation de certains points des tubercules quadrijumeaux, les mouvements *communs* ordinaires des deux yeux, paraît aussi très significatif » (p. 13).

Cette interprétation nouvelle des expressions nativistique et empiriste, est, comme on le voit, entièrement en harmonie avec les vues exposée par nous sur le même sujet, dans une leçon d'ensemble sur le fonctionnement visuel binoculaire, reproduite dans le numéro du 7 mars 1868 de la *Revue scientifique*.

Cela posé, laissons la parole à l'éminent professeur pour l'exposition de l'objet même de son travail, à savoir : la manière dont a pu ou dû se créer progressivement dans notre espèce le mécanisme moteur de la vision associée.

« Comme point de départ, dit l'auteur, nous pouvons admettre qu'une partie déterminée de l'organe, probablement la partie centrale, se trouvait (à l'origine) dans des conditions qui la rendaient apte à devenir plus sensible que le reste. Imaginons maintenant que, dans l'état habituel d'équilibre, une impression particulière se fît sentir dans la partie périphérique : la tendance à tourner la partie centrale vers la portion correspondante du champ visuel (tendance encore aujourd'hui propre à l'organe visuel) ne pouvait manquer de se produire. Indubitablement, cela eut lieu tantôt dans une direction, tantôt dans une autre, et, chaque fois, l'organe revenait ensuite à sa position première, la position de repos relatif. A l'origine, ce mouvement n'avait rien d'assuré. Le but n'était pas atteint directement, mais en tâtonnant, et par des détours. La rotation autour de la ligne de regard, aussitôt qu'il put être question de celle-ci, n'aura pas fait défaut non plus. Mais aucun détour et aucune direction de rotation n'avaient la prédominance ; et par suite, *la moyenne* à laquelle devait conduire l'expérience était *le chemin le plus court* » (c'est nous qui soulignons pour *retenir*

Digitized by Google

cette probabilité) », *avec exclusion de toute rotation autour de la ligne de regard* » (nous soulignons encore, mais cette fois pour faire nos réserves, l'auteur nous paraissant dépasser l'induction légitime: car il n'y avait pas de raisons *a priori* pour exclure une rotation, si cette rotation était indispensable à la réalisation du principe précédent, *celui du chemin le plus court, ou de la moindre action*): mais nous reviendrons sur ce point.

Telles sont les bases que M. Donders va donner à la recherche *a priori* des lois générales de la dynamique oculaire. Les citations qui précèdent nous y introduisent; rappelons-en le principe:

« Aussitôt après la première phase des tâtonnements pour passer de la position de repos (position ou direction primaire) à une direction déterminée répondant à une sollicitation périphérique de l'organe sensible, l'organe lui-même, adoptant la moyenne des essais, a dû suivre le chemin le plus court, représentant, naturellement, l'innervation la plus simple. »

En posant ainsi la question, l'auteur est en harmonie parfaite avec les sentiments des physiologistes de l'école mécanique.

« Fick et Wundt ont considéré les mouvements de l'œil comme réglés par ce principe, qu'on associerait toujours à chaque position de la ligne de regard la torsion (lisez rotation) qui exigerait le *moindre effort musculaire.* »

Nous aurons le regret de constater bientôt qu'oublieux de ce point de départ obligé de toute recherche de cet ordre, M. Donders s'en éloigne fort dans l'argumentation où nous allons le suivre.

On reconnaîtra, en effet, en avançant dans cette analyse, que l'auteur n'entre pas dans cette étude absolument libre de toute idée préconçue; comme on le verra tout le long de son travail; il cherche moins ce qui peut bien se passer dans ces mouvements embryonnaires, que la démonstration, par l'induction génétique, de principes déjà affirmés par lui: les lois dites de *Listing et de Donders.*

Digitized by Google

Or la première consiste en ceci que, pour passer d'un point de visée quelconque sur la perspective, à un autre également quelconque, l'œil tourne autour d'un seul axe, n'exécutant jamais qu'une simple rotation dans un plan unique.

Or, s'il s'agit du passage du point de regard ou de visée de la position primaire à une secondaire quelconque, l'obéissance à la loi de Listing, telle que nous venons de l'énoncer, réalisant les conditions mécaniques du principe de la *moindre action*, c'est-à-dire faisant passer le point de regard par *le chemin le plus court* qui s'offre sur la sphère, répond aussi bien aux nécessités des premiers efforts élémentaires de l'animal qu'à l'accomplissement des mouvements observés à une époque quelconque et plus élevée de son développement. Sous ce rapport et dans les limites du cas particulier dont il s'agit, la loi de Listing est, en effet, parfaitement satisfaite en fait comme en logique inductive.

Mais l'auteur ajoute (et on pourrait se demander ici à quel propos, s'il n'existait pas déjà dans son esprit une condition imposée ou sous-entendue) : *Avec exclusion de toute rotation autour de la ligne du regard.*

Or, cette condition vise le cas du passage du point de regard d'une position secondaire à une autre secondaire, où, comme l'a reconnu M. Donders lui-même, ce second mouvement de rotation *autour de la ligne de regard* (mouvement de roue de M. Helmholtz) est absolument obligé, si le transport de la ligne de regard a lieu dans un grand cercle, c'est-à-dire par le plus court chemin.

L'embarras est donc grand, car M. Donders se trouve en présence de deux principes, à ses yeux, d'importance comparable et opposés : celui de la moindre action ou du plus court chemin, et celui de Listing.

Tant qu'il s'agit, en effet, du passage de la position primaire à une secondaire, point de conflit, la loi de Listing et le principe de la moindre action sont également satisfaits. La rotation a lieu dans un même plan et ce plan est celui du plus court chemin ou d'un grand cercle. Mais pour passer d'une position secondaire à une autre, ce n'est plus cela; il faut sacrifier l'un ou l'autre principe, et comme nous venons de le dire à l'instant, M. Donders le reconnait lui-même.

Obligé de sortir de ce dilemme, M. Donders se prononce, comme M. Helmholtz, pour la solution de Listing; et l'objet principal de ses efforts est de découvrir l'origine génétique de ladite loi (de Lis-

Digitized by Google

ting), dans les actes organiques qui fonderont le mécanisme des mouvements oculaires, c'est-à-dire la réalisation du principe de Listing lors des premiers essais du passage de la ligne de regard d'une position secondaire à une autre également secondaire.

Suivons donc l'auteur dans son argumentation : il vient d'exposer la première partie de ce fonctionnement, le passage du regard de la position primaire à une quelconque secondaire, et il y a reconnu à bon droit l'application de la loi de Listing.

« Pour achever alors de réaliser cette loi avec toutes ses conséquences, il ne fallait plus que la loi de Donders : comment l'origine doit-elle être concue ?

« Nous avons supposé, continue l'auteur, que l'œil passait de la position primaire *a* à la seconde *b*, pour revenir ensuite constamment en *a*, position de repos relatif. La tendance à en agir ainsi se laisse encore constater clairement. Cela a pu arriver un nombre incalculable de fois. Occasionnellement, toutefois, la circonstance a dû se présenter que, l'œil étant fixé sur *b*, l'impression d'un autre point périphérique *b'* ait attiré l'attention. Ce point pouvait être atteint en retournant de *b* en *a*, et dirigeant alors de *a* l'œil sur *b'*. Initialement, c'est ainsi que les choses se seront passées. Mais *b'* étant vu de *a* et reconnu quant à sa situation, il devait en résulter une comparaison avec l'impression de *b'* reçue de la position *b*. Dès lors la tendance à arriver directement de *b* en *b'* ne pouvait tarder à se manifester.

» Bien des voies étaient ouvertes pour arriver à ce résultat. Sera-ce maintenant aussi de *a* en *b* la voie directe qui sera trouvée ? Cette voie, ce serait la rotation autour d'un axe perpendiculaire au plan dans lequel sont situées les lignes de fixation dirigées sur *b* et sur *b'*; rotation comme si la direction *b* était la position primaire. Cette voie ne pouvait être trouvée. L'innervation, qui est déterminante pour une direction donnée, devait faire valoir ses droits. Par expérience il était connu que l'innervation sous l'action de l'œil est amenée de *a* en *b'*. *Pour arriver de* b *en* b' *c'était absolument la même innervation qui était exigée. Du moment que cette condition était exactement remplie, l'œil avait pris sous tous les rapports la même position que s'il eût été dirigé de* a *sur* b.

« Cela impliquait en outre, que, dans le passage de *b* en *b'*, l'œil avait tourné autour d'un axe faisant décrire à la ligne de regard un *cercle de direction;* les conséquences de la loi de Listing étaient satisfaites. »

Digitized by Google

Nous ne pouvons dire si le passage que nous venons de transcrire et la conclusion que nous avons soulignée auront été généralement compris. Avouons, en ce qui nous concerne, que quoique écrits en excellent français, ils sont restés pour nous à peu près lettre close.

Nous y reconnaissons bien que l'auteur conclut à l'adoption spontanée par la *vis organica* fonctionelle de l'appareil en évolution progressive, du plan des *petits cercles de direction*, pour lieu du mouvement direct de *b* en *b'*; et à cette conclusion nous ferons tout à l'heure telles objections qui nous frappent. Mais ce que nous ne suivons pas avec aisance, c'est le chemin par lequel nous conduit l'argumentation du distingué maître. Qu'est-ce qu'il peut bien entendre par cette *innervation déterminante pour une direction donnée et qui doit faire valoir ses droits?*

Au premier instant, nous ne pouvions entendre par ce terme que la quantité de travail (nervoso-musculaire) nécessaire pour déterminer une rotation angulaire de grandeur donnée.

Cette conclusion, très naturelle d'ailleurs, eût été légitimée par le passage cité plus haut et contenant la définition (en l'espèce) du terme *innervation*. L'auteur ne nous dit-il pas :

« L'organe lui-même, adoptant la moyenne des essais, a dû suivre le chemin le plus court, représentant naturellement *l'innervation la plus simple*. »

Mais cette interprétation supposerait que de *b* en *b'*, l'angle ou l'arc parcouru est de même étendue que de *a* en *b*, ou en *b'*; et comme ces grandeurs sont les unes et les autres *parfaitement indéterminées*, nous ne pouvons nous arrêter à cette manière d'interpréter les idées de l'auteur, qui ne peut avoir méconnu la contradiction qu'elle renferme.

En méditant sur cette obscurité, en reconnaissant ensuite que l'intervention de cette expression semble avoir pour objet très direct d'appeler en scène la loi dite de Donders, nous flattant d'entrer ainsi dans le sentier même ouvert par l'auteur, nous nous sommes demandé si ce terme *innervation* n'avait pas plutôt en vue l'idée suivante de même ordre, mais singulièrement plus complexe :

L'individu qui a transporté son point de regard de *a* en *b'*, a sans doute le sentiment ou la conscience d'un certain état d'équilibre entre les tensions relatives des différents muscles (ou forces) employés à la production, puis au maintien de la nouvelle direction du regard. Ne serait-ce pas la notion de cet équilibre que M. Donders

Digitized by Google

ervation déterminante pour une direction

interprétation, nous croyons sincèrement
u'il est en nous, des idées qui ont dû ou

prendrions tant bien que mal que,
t se plaçât, par un mouvement
culaire caractéristique de la di-
a loi dite de Donders a eu pour
nstance et l'exclusivisme.
pensée de l'auteur peut plus ou moins di-
e à la conclusion par laquelle il termine :
trouvait réalisée la loi de Donders.

ons, toutefois, que nous ne faisons là qu'effort de traduc-
eur; car même sous la réserve d'avoir plus ou moins fidèlement rendu sa pensée, nous n'avons pas les yeux assez pénétrants pour ne pas trébucher au seuil de ses conclusions.

Et d'abord, comment la notion — en supposant qu'elle existe chez le sujet — de la position du point *b'*, quand il fixe le point *b*, peut-elle déterminer, par elle seule, la représentation dans la conscience de l'équilibre musculaire correspondant à la position finale du regard sur ce point?

Assurément c'était là un objet légitime d'explication à donner ou tout au moins à rechercher. Entre *b* et *b'* il y a un espace à parcourir, un transport à effectuer, une continuité d'efforts à développer à cet effet, un travail *continu*, en un mot. Or, l'auteur saute à pieds joints par-dessus ces états intermédiaires successifs, ne nous parlant que de l'état d'équilibration finale.

Or est-ce ainsi que peuvent se comprendre les relations de l'orientation avec les lois du mouvement? Le transport du point de mire s'offre-t-il à nos yeux indépendant du passage continu d'un point à un autre sur une ligne droite donnée? C'était bien là une question à résoudre, ou tout au moins, si elle est résolue dans l'esprit du maître, à démontrer à ses auditeurs.

Nous croyons voir que M. Donders suppose assez bien établi chez son sujet le sentiment de ligne droite pour que, sous cette impulsion, les actes qu'il décrit s'accomplissent d'eux-mêmes.

Et cependant voyons comme il le traite, ce sentiment de la ligne droite! Avec M. Helmholtz, il le loge d'autorité dans les *petits*

Digitized by Google

cercles de direction : conclusion qui, si elle doit être admise un jour, constituera un tel démenti donné au principe du plus court chemin ou de la moindre action, que la proposition qui l'affirme ne pourra jamais être trop clairement établie : car il y en a un déjà, un plus court chemin, entre deux points de la sphère; un, et un seul : le grand cercle; et nous avons montré, dans un chapitre précédent, que la conception par M. Helmholtz des *cercles de direction* ne tendait à rien moins qu'à réaliser entre deux points de la sphère une foule de plus courts chemins.

Mais, malgré la fermeté de la conclusion, l'auteur laisse cependant percer le sentiment des embarras qui l'étreignent.

« Du reste, ajoute-t-il en effet, si même on admet que partant de *b*, *b'* ait été trouvé par tâtonnement, au lieu d'être déterminé par le sentiment intime de l'innervation nécessaire, et que, par suite, la position ne réponde pas exactement à la loi de Donders, l'innervation voulue n'en aurait pas moins produit son effet, au moment où l'on se proposait d'entreprendre le retour de *b'* en *a*, ce qui devait généralement avoir lieu. C'est comme si, enfonçant un clou à coups de marteau, et ayant d'abord frappé verticalement, on était ensuite conduit à porter le bras obliquement en haut, pour de là seulement atteindre le point de départ ordinaire : ce qui pourrait alors manquer à la position serait corrigé par l'idée du coup à frapper, et, après un exercice suffisant, le long de ce chemin double, on arriverait sans doute d'emblée à la position correcte. Il en serait de même de l'œil passant de *b* en *b'*. »

Si l'on voulait définir le tâtonnement de l'intelligence, cette explication pourrait servir de parfait modèle; mais alors que deviennent les formules transcendantales? L'auteur n'en termine pas moins comme suit :

« Je crois avoir ainsi suffisamment rendu compte de l'origine de la loi de Listing, et, en même temps, de toutes ses conséquences qu'on pourrait être tenté d'élever au rang de facteurs génétiques ou téléologiques. »

Le lecteur identifiera-t-il aussi aisément que l'éminent professeur cette ferme conclusion avec les explications un peu embarrassées qu'elle termine ? Nous le croyons difficilement.

Comme on peut s'en être déjà convaincu, la doctrine de M. Donders se trouve en présence de deux principes incompatibles, et ne paraît pas avoir choisi le plus hors de discussion : d'une part, celui de la moindre action ou du plus court chemin (lequel exclut toute

Digitized by Google

autre route entre deux points que l'arc de grand cercle); et de l'autre celui *tout arbitraire* de la nécessité d'une rotation simple autour d'un axe unique.

En mécanique rationnelle — et M. Donders fait ici de la mécanique rationnelle, inductive (il construit *a priori*) — en mécanique rationnelle, c'est la moindre action, l'économie des forces, qui prime toute autre condition. La conservation du même axe de rotation n'importe en rien, si le chemin parcouru est plus long dans cette condition, ou la force dépensée plus grande.

Ce principe nous a suffi pour repousser la loi de Listing dans le cas (et c'est le cas général) où elle exige l'hypothèse des petits cercles de direction; et il trouve ici son application avec bien plus de rigueur encore, c'est-à-dire sur le terrain de la pure induction géométrique!

Où la loi de Listing elle-même se montre plus que douteuse, l'origine génétique de cette loi pourrait-elle trouver une base plus assurée?

L'auteur lui-même ne le pense pas, car voici sa conclusion finale:

« Cette loi est-elle maintenant vraie au sens tout à fait rigoureux? Il n'est pas permis de le supposer. Nous construisons des appareils d'après un principe mathématique, et tout écart de ce principe est alors une imperfection, que nous cherchons à éviter, mais les appareils vivants, qui n'ont pas été construits, mais qui se sont formés sous l'action continue de l'accommodation, se jouent des principes mathématiques, et trouvent précisément leur perfection dans des déviations apparentes qui, à raison de leur liaison avec les facteurs génétiques, méritent notre attention spéciale. »

Cette conclusion s'impose plus qu'en toute autre circonstance à la suite de l'analyse du mouvement en convergence. (Il ne s'est, en effet, agi jusqu'ici que des mouvements associés en parallélisme).

» Quant aux mouvements avec convergence, et sans parler des deux formes de torsion, il ne peut même, conclut M. Donders, y être question de la loi de Listing, mais les mouvements *avec parallélisme des lignes de fixation* ne lui obéissent pas non plus tout à fait exactement. »

« Si l'écart est ici minime, ajoute M. Donders, il est très cardinal, car il touche à l'essence de la loi; cette loi exclut toute rotation autour de la ligne de regard, dans le cas d'un mouvement partant de la position primaire ou passant par cette position.

Digitized by Google

» Or, en fait, le simple mouvement d'élévation ou d'abaissement du plan de fixation est accompagné de rotation autour de la ligne de regard. *Ce fait n'est rien moins que la négation de la loi* » (p. 20-21).

Nous ne pousserons pas p us loin cette discussion. Qu'il nous suffise de marquer, en terminant, notre surprise à la lecture de ces conclusions si inattendues et formant un tel contraste avec l'esprit général qui semblait avoir défini le sens de ce travail. Comment! dans la mécanique physiologique, les principes mathématiques tiennent, à la fois, tant et si peu de place! Comment! L'enfantement de la loi de Listing, qui n'est elle-même qu'une expression de géométrie pure, a suscité tant d'efforts de démonstration, a nécessité la création d'hypothèses anti-géométriques, a, de plus, fourni matière à toute une théorie de genèse *préhistorique*, et l'auteur même, qui en a fait sa chose, vient nous dire, en finissant, qu'après tout, il ne faut pas y porter une attention si expresse et que la mathématique n'a rien à faire là!

Si maintenant on considère l'objet poursuivi dans ce travail inquiétant, on ne sait si l'on en doit admirer la hardiesse ou en redouter, au contraire, la témérité. La physiologie expérimentale — une des grandes conquêtes scientifiques du siècle, et qui doit tant à l'éminent auteur de cet essai — nous a, pour première leçon, appris à redouter par-dessus tout l'induction *à priori*. C'est cette science même qui nous défend, par exemple, de conclure de l'inspection anatomique, même savante, d'un système de forces et de leviers à son mécanisme physiologique.

Et voilà un de ses premiers maîtres qui, devançant l'existence même du système anatomique, lui dicte, dans une prévision transcendantale, le mécanisme auquel il devra obéir un jour!

Les maîtres qui ont — et justement — chassé du temple la physiologie expérimentale, oublient maintenant les lois mêmes qu'ils ont si heureusement édictées, et leur substituent une physiologie pré-historique, et même pré-anatomique, en un mot, de pure induction spéculative!!!

Et pour aboutir à quoi?

A la négation finale du point de départ, du point d'arrivée et des méthodes conduisant de l'un à l'autre!

Comme conclusion terminale de ces considérations hypertranscendantes, nous pouvons nous demander si, en dehors de la leçon de méthoque qui s'en peut déduire, les résultats obtenus sont en

Digitized by Google

rapport avec les efforts dépensés; si elles ont fait faire un pas dans une voie à l'extrémité de laquelle nous retrouvons, comme à son origine, la simple, l'unique et belle découverte de Ruete, offrant dans son principe, comme dans ses conséquences, tout ce que nous possédons de notions fondées et fécondes en dynamique oculaire.

M. Jules Guérin : S'il m'a été possible de saisir à une simple audition l'ensemble de la lecture de M. Giraud-Toulon relative aux idées de MM. Donders et Helmholtz, sur la genèse des mouvements de l'œil dans la race et chez l'individu, ce travail comprend trois parties : une partie métaphysique, une partie mathématique et une partie physiologique. Sans m'arrêter à la partie métaphysique, que j'ai étudiée bien longtemps avant nos collègues de la Hollande et de l'Allemagne, dans la direction d'idées où ils se sont placés, je m'en tiendrai à la partie physiologique, et les observations que j'ai à présenter ont pour but de montrer que la méthode employée par nos éminents collègues aurait pu s'élargir et se compléter en mettant à profit des observations antérieures sur la généralité du phénomène d'accommodation dont ils ont circonscrit l'étude dans le mécanisme de l'œil.

Or ces observations portent sur trois points.

J'ai montré dès longtemps et en particulier dans la grande discussion qui a eu lieu à cette tribune sur la myopie, que le phénomène musculaire de l'accommodation de l'œil n'est qu'un cas particulier du grand fait de l'accommodation qui se reproduit dans toutes les fonctions de l'organisme; c'est-à-dire que l'œil ne jouit pas seul du privilège de s'adapter aux besoins de la vue prochaine ou éloignée, à la lumière intense ou atténuée, à toutes les circonstances qui assurent une harmonie parfaite entre le but et le moyen; j'ai montré, en effet, que l'exercice de la voix, de la marche, de la station, des attitudes, de la déglutition, de la miction, de la défécation, répètent chacun dans leur sphère le phénomène de l'adaption du moyen au but, c'est-à-dire de l'accommodation. Eh bien, pour que la méthode de recherche soit aussi complète qu'elle doit l'être, il ne faut pas la circonscrire à un organe et à une fonction, mais l'éclairer de toutes ses applications. C'est de cette façon que j'ai montré, contrairement aux physiologistes de l'œil, plus mathématiciens que physiologistes, la participation initiale et principale de l'action musculaire au phénomène de l'accommodation.

Voilà donc un premier élément complémentaire de la méthode

Digitized by Google

qu'auraient dû utiliser MM. Donders et Helmholtz dans une étude sur la genèse des mouvements de l'œil.

En voici une seconde.

J'ai également montré, dès longtemps, qu'il y avait dans le mécanisme musculaire de l'œil à considérer et à distinguer deux ordres de mouvements : les mouvements instinctifs et les mouvements volontaires; les uns et les autres dépendent d'un système nerveux différent. Ces deux ordres de mouvements qui se rapportent à deux ordres de nerfs interviennent d'une manière différente et avec un caractère différent dans le mécanisme de l'œil. Je n'insiste pas ici sur la distinction de faits dont j'ai donné dès longtemps les preuves de tout genre; je me borne à répéter que, dans l'exercice de la vision, l'œil, pour s'adapter aux directions, aux distances et à toutes les circonstances différentes où il fonctionne, emploie, comme toutes les fonctions du corps, les deux ordres de mouvements, les mouvements instinctifs et les mouvements volontaires.

Un troisième ordre de faits, pour compléter la vraie méthode de recherches appliquée à la genèse des mouvements de l'œil, est fourni par les modifications accidentelles, physiologiques et pathologiques, de l'organe de la vision. C'est dans cet ordre de faits, négligé par les mathématiciens de l'oculistique, qu'ils trouveraient à chaque pas des renseignements propres à les empêcher de généraliser arbitrairemeut leurs principes d'après une seule donnée de l'ordre normal. Je ne rappellerai qu'un seul fait de cette catégorie.

Lorsque l'ouverture pupillaire normale est accidentellement déplacée, et ne peut par conséquent fonctionner régulièrement avec l'ouverture centrale de l'œil du côté opposé, l'œil défectueux, lorsqu'il entre en fonction avec son congénère, opère instinctivement un mouvement de convergence ou de divergence qui harmonise son action avec celle de l'œil sain, c'est-à-dire qui lui permet de réunir les deux axes optiques vers le même point regardé. J'ai donné à la déviation temporaire de l'œil qui en résulte le nom de strabisme optique. C'est un véritable mouvement d'accommodation, dont la genèse accidentelle pouvait être utilement consultée au profit de la recherche de MM. Donders et Helmholtz.

Je ne saurais trop insister, en terminant, sur le danger qu'il y a à substituer, dans la recherche du mécanisme des fonctions, les détermination mathématiques à l'observation physiologique. Car la

Digitized by Google

solution mathématique, toujours absolue, ne repose, la plupart du temps, que sur une hypothèse initiale ; tandis que les faits physiologiques, toujours complexes, toujours relatifs dans leur diversité contingente, ne sont généralement que des manifestations locales du mécanisme d'ensemble de l'organisme.

La question agitée par nos éminents collègues de l'étranger est du plus haut intérêt, et d'un intérêt rehaussé encore par les personnes qui l'ont abordée. Je me suis borné à leur soumettre quelques objections de méthode. Ces objections, jointes à celles que leur a adressées de son côté M. Giraud-Teulon, commandent quelque réserve à l'endroit des solutions qu'ils ont proposées, solutions, ainsi que l'a dit notre collègue, qui ne sont pas toujours d'accord entre elles.

M. Giraud-Teulon : Si j'ai bien compris notre collègue, il reproche d'abord, tant à la communication que vous venez d'entendre qu'au mémoire dont elle vous a présenté l'analyse et la critique, de n'avoir pas envisagé la question à un point de vue plus élevé et plus général, de n'avoir pas, par exemple, tenu compte, dans cette discussion, des rapports mutuels de tous les appareils dont se compose la machine humaine, de n'en avoir envisagé qu'un seul, comme s'il était indépendant des autres, etc., etc.....

A cette première remarque, j'ai deux choses à répondre : la première, c'est que, présentant à l'Académie un travail limité lui-même à la considération des seuls actes mécaniques ou moteurs de l'œil, je n'avais pas le devoir de compliquer cette tâche, que ma lecture montre avoir été déjà aussi délicate qu'étendue, en faisant des excursions indéterminées dans les autres départements physiologiques de la mécanique humaine.

Ce premier reproche de M. J. Guérin s'adresserait donc au travail même de M. Donders.

Mais je n'éprouve aucun embarras à le relever pour mon propre compte. L'analyse scientifique des problèmes de mécanique animale n'a fait de progrès positifs que du jour où, plus modestes que nos devanciers, nous avons su les renfermer dans leurs plus étroites limites. M. J. Guérin nous reproche de ne pas sortir de la scène offerte par le district oculaire, district qui ne mesure pas une surface de plus d'un pouce et demi carré. Je confesse en cela la faiblesse de mes moyens ; mais dans cette étendue, si circonscrite qu'elle soit, je ne fais point un pas sans une crainte constante de m'égarer ; et l'exemple que je viens d'exposer à l'Académie me paraît lui-même justifier cette prudence.

Digitized by Google

Dans une seconde observation, notre collègue s'élève contre la tendance mathématique exclusive qui dirige les recherches des écoles actuelles. La note que je viens d'avoir l'honneur de lire à l'Académie, témoigne, semble-t-il, au contraire, de la réserve que je crois que l'on y doit apporter. Quant à bannir cet élément d'analyse des études physiologiques, comme paraît le proposer notre savant collègue, cela me paraîtrait tout à fait contre-indiqué, relativement à un appareil et à une fonction d'ordre exclusivement géodésique.

M. Jules Guérin, à ce propos, a cité la question du strabisme optique. C'est un rappel qui me paraît superflu après les débats soulevés sur ce même point de science, à cette tribune, en 1875.

Qu'il me suffise de rappeler seulement à M. Jules Guérin que ce sont précisément des considérations de physique élémentaire qui repoussent du cadre nosologique le mécanisme même dont il vient de reproduire la genèse et l'objet, dans la définition du genre de strabisme qu'il appelle optique.

(*Bulletin de l'Académie de médecine.*)

CATARACTES CHEZ LES SYPHILITIQUES

Par le Dr GALEZOWSKI

Si le développement spontané des cataractes par l'influence de la syphilis s'observe rarement ou du moins ne peut être démontré que très difficilement, il n'en est pas de même avec les cataractes syphilitiques qui apparaissent à une période avancée de la choroïdo-rétinite syphilitique, et notamment lorsqu'elle aboutit à la rétinite pigmentaire. Dans le mémoire que nous avons communiqué à l'Académie de médecine en 1868, nous avons démontré que la choroïdite syphilitique, lorsqu'elle n'a pas été soignée assez énergiquement et à temps, amène une altération progressive et atrophique de la rétine avec une pigmentation consécutive disposée le long des vaisseaux, et semblable, sous tous les rapports, à la rétinite pigmentaire congénitale. Cette rétinite pigmentaire se complique presque toujours, à un moment donné, d'une opacité du cristallin dans

Digitized by Google

son segment postérieur, ce qui constitue la *cataracte polaire postérieure*. Nous l'avons déjà rencontrée un certain nombre de fois, et toujours avec des caractères semblables à ceux que présentent les cataractes polaires postérieures des rétinites pigmentaires congénitales.

L'observation suivante recueillie sur un de mes malades de la clinique peut servir d'un excellent exemple ; elle a été rédigée par M. Despagnet :

OBSERVATION

Rétinite pigmentaire double. — Cataracte polaire postérieure, œil droit. — Antécédents syphilitiques.

M. X., trente-huit ans, professeur de mathématiques, proscrit de 1871, a vécu à Milan depuis la Commune. Ses souffrances physiques ont été considérables, et ses souffrances morales non moins intenses, par suite de l'oubli absolu de sa famille. Amnistié le 24 mai 1879, il s'empresse de rentrer en France et revient à Paris.

Il avait, en 1876, contracté un chancre induré, suivi d'engorgement des ganglions de l'aine. Trois mois après, il eut tous les accidents secondaires : roséole, maux de gorge, croûtes de la tête, chute de cheveux, etc., etc... Il soigna ces accidents, mais très mal, dit-il, car le premier médecin qu'il consulta prit l'accident primitif pour un chancre mou. Il prit donc quelques grammes d'iodure de potassium, et ce fut là tout son traitement.

Trois mois après, les deux yeux deviennent rouges et très sensibles à la lumière. Il eut une iritis double, que l'on soigna localement par les instillations d'atropine et l'usage de l'iodure de potassium à l'intérieur. Ne trouvant aucune amélioration, X... cessa toute médication pendant deux ans. Il vit cependant l'iritis disparaître, mais il fut pris d'une choroïdite double caractérisée par tous les symptômes classiques : photopsies, toiles d'araignée, mieux intermittent, cécité périodique, etc., etc. !...

A cette époque, fin de l'année 1878, E... consulta Quaglino, qui lui prescrivit les pilules de proto-iodure. Mais il n'a pas suivi cette prescription, et il se présente à la consultation sitôt après son arrivée, le 26 mai 1879.

Digitized by Google

Avant sa maladie, nous dit-il, la vue de son œil gauche était excellente, celle de son œil droit moins bonne.

A l'extérieur, ses yeux sont normaux. Les pupilles physiologiques se contractent parfaitement sous l'influence des rayons lumineux. Son œil droit est fortement myope, le gauche est emmétrope. *L'œil droit présente une opacité du cristallin polaire postérieur, sous forme d'un point central d'où partent trois petits rayons qui donnent à l'opacité l'aspect étoilé. Le cristallin gauche est normal.* On voit dans le corps vitré des deux yeux des flocons beaucoup plus nombreux à droite qu'à gauche ; et tandis que, dans celui-ci, ils sont excessivement petits et filiformes, dans celui-là on les trouve plus volumineux, et l'un d'eux, entre autres, très gros, est adhérent au vaisseau rompu et paraît presque immobile. Sur la pupille, on trouve en bas et en dehors une petite tache pigmentaire. Les artères des deux côtés sont filiformes. Dans tout le pôle postérieur on trouve des atrophies choroïdiennes disséminées. On voit dans la région des deux macula deux larges amas pigmentaires, et, dans toute la périphérie des deux rétines, de nombreuses taches de pigment affectant les formes les plus variées et parmi lesquelles on retrouve surtout la forme circinée. La pigmentation est plus intense à droite qu'à gauche.

Dans l'œil droit, dans la région péri-papillaire, et tout le long des vaisseaux rétiniens, en bas et au-devant, on voit des exsudations blanches sous forme de petits filets blancs ; on dirait des vaisseaux blancs à côté des vaisseaux rouges ; ils en ont à peu près les mêmes dimensions. Quelquefois ces filets se ramifient et forment alors une espèce de vascularisation blanche. En un mot, on retrouve là le type de l'affection décrite sous le nom de *péri-artérite*.

La vision centrale de l'œil gauche est encore assez bonne, le malade lit assez facilement le n° 3 de l'échelle typographique, mais il se fatigue rapidement. L'acuité visuelle de l'œil droit est égale à zéro. Il reconnaît toutes les couleurs, hormis le vert, qu'il appelle gris. Le champ visuel est rétréci dans les deux yeux et présente de nombreuses échancrures, dont la plus importante est symétrique dans les deux yeux et se trouve en haut et en dedans. Tout le champ visuel interne et supérieur est totalement perdu dans les deux yeux jusqu'à 0,07 centimètres du point de fixation. Il y a héméralopie. Les symptômes de la choroïdite, photopsie, cécité intermittente, existent toujours. Depuis un mois il est survenu la surdité à gauche.

On prescrit les frictions mercurielles générales.

Digitized by Google

La choroïde syphilitique peut dans certains cas, donner lieu au développement d'opacités corticales antérieures sans qu'il y ait une rétinite pigmentative. Voici un fait de ce genre :

OBSERVATION

Choroïdite syphilitique avec kératite ponctuée. Opacités phériphérique et centrale antérieures.

M. P..., âgé de cinquante ans, a été atteint, en 1869, d'une blennorrhagie qui a duré pendant six mois, et depuis il a eu des éruptions sur la tête, des glandes au cou et des accidents syphilitiques pour lesquelles M. Simonnet avait fait suivre le traitement mixte.

En septembre 1879 la vue commença à se troubler, des maux et nuages nombreux apparurent. Il vint me consulter le 15 décembre, et j'ai pu constater avec M. le docteur Parent l'existence d'une choroïdite syphilitique, pour laquelle le malade a été soumis immédiatement au traitement par les frictions mercurielles.

15 *septembre.* — L'état de la vue s'est un peu amélioré.

16 *septembre.* — On voit sur la cornée des points de kératite ponctuée. De plus, on voit apparaître des opacités dans le cristallin, une au centre et cinq ou six à la périphérie. — On commence les injections hypodermiques avec l'albuminate de mercure.

Digitized by Google

BIBLIOGRAPHIE ÉTRANGÈRE

Archiv für Augenheilkunde-Knapp und Hirschberg.

(Analysé par le Dr PARENT).

OBSERVATIONS DE CORPS ÉTRANGERS DE L'ŒIL AVEC REMARQUES SUR LA NÉVROTOMIE OPTICO-CILIAIRE.

Par HIRSCHBERG et VOGLER.

1° Morceau de métal dans le fond de l'œil avec conservation de l'acuité visuelle.

Le 22 décembre 1879, se présente à la clinique de Hirschberg un ouvrier qui six semaines auparavant, en coupant du fer, avait reçu un éclat dans l'œil droit. Inflammation et trouble de la vue consécutifs. Actuellement on aperçoit la cicatrice à la partie externe de la sclérotique, près de l'équateur de l'œil. Les milieux sont transparents ; la moitié interne de la papille est voilée et la veine nasale supérieure complètement cachée, sur une petite étendue. Près de la papille et à son côté interne, on voit le corps étranger implanté dans la rétine, et enveloppé de tissu conjonctif d'un blanc éclatant. Tout autour du corps étranger la rétine apparaît trouble et diffuse. Le champ visuel est normal, à l'exception du punctum cæcum qui est agrandi et d'un scotome correspondant à l'emplacement de corps étranger.

Cet œil lit encore le Swellen CC à quinze pieds.

On ne peut dire, au bout de quelques mois, quelle sera la terminaison définitive de cet accident ; car même après des années, le corps étranger peut sortir de sa capsule de tissu conjonctif, occasionner un décollement de la rétine et même une ophtalmie sympathique ; mais, dans le cas actuel, Hirschberg n'a pas osé faire de tentative d'extraction à cause du proche voisinage du nerf optique.

2° Éclat de capsule extrait de la chambre antérieure neuf ans après sa pénétration.

Il s'agit d'un homme de dix-neuf ans qui vient consulter pour une inflammation de l'œil droit qui depuis sept mois a récidivé trois fois.

Entre le bord papillaire et le bord ciliaire de l'iris et à la partie antéro-interne de cette membrane, on remarque un

Digitized by Google

petit bouton proéminent et circonscrit ressemblant assez à une gomme de l'iris. Mais le malade n'a jamais eu la syphilis; en outre on découvre à l'éclairage latéral qu'une cicatrice cornéenne correspond à ce tubercule irien. Enfin le malade se rappelle que neuf ans auparavant un morceau de capsule lui était sauté à l'œil droit; il n'y avait pas eu d'inflammation consécutive, mais à partir de cette époque l'œil droit ne put plus lire.

L'examen ophtalmoscopique fait constater quelques opacités corticales rayonnées.

Hirschberg va à la recherche du corps étranger après avoir sectionné la cornée avec le couteau lancéolaire et agrandi sa section avec les ciseaux. La partie de l'iris correspondant à un petit tubercule est excisée : mais on n'y trouve pas de corps étranger; celui-ci était resté adhérent à la capsule antérieure. Il fut extrait au moyen d'un stylet mousse. Guérison sans aucun accident; mais la vue resta médiocre à cause des opacités cristalliniennes.

3° Eclat de capsule ayant resté treize ans dans le fond de l'œil.

Le malade qui fait le sujet de cette observation avait reçu en 1866 un éclat de capsule dans l'œil droit. On tenta de l'extraire, mais infructueusement. Il se présenta en novembre 1879, à Hirschberg, à cause de son œil gauche irrité sympathiquement.

On constate alors à droite absence du cristallin, décollement de la rétine à la partie inférieure, et sur la rétine décollée un corps solide, d'aspect bleuâtre et miroitant, qui fut considéré comme le corps étranger.

Un autre praticien avait proposé au malade la névrotomie optico-ciliaire, mais Hirschberg pratiqua l'énucléation séance tenante. La guérison eut lieu comme d'habitude, et on trouva dans l'œil le corps étranger assez volumineux et recouvert d'une capsule blanchâtre et mince.

La choroïde était aussi détachée de la sclérotique sur une assez grande étendue.

4° Grain de plomb dans l'œil.

Le trou de pénétration existait dans la sclérotique en dessous de la cornée. Une petite hernie de la choroïde fut excisée, mais le chémosis de la conjonctive était considérable et la chambre antérieure remplie de sang. Il se développa une choroïdite purulente, et comme les douleurs ciliaires persistaient à un haut degré, l'énucléation fut faite treize jours après l'accident.

Digitized by Google

A l'examen de l'œil on trouva la rétine complètement décollée et, comme déchiquetée en dedans et en dehors d'elle, un épais caillot de sang : la moitié externe du corps ciliaire très épaissie et toute la partie de la choroïde située du même côté séparée de la sclérotique. Le grain de plomb très aplati siégeait à la partie interne entre la choroïde et la rétine.

5° Abcès du corps vitré, occasionné par un éclat de fer.

Le corps étranger avait traversé la cornée, l'iris et le cristallin, dont les couches postérieures surtout s'étaient troublées et offraient un reflet jaunâtre. A la partie inférieure le corps vitré était également trouble.

Les douleurs ciliaires étaient très vives et le malade accepta l'énucléation qui fut faite immédiatement.

A l'examen de l'œil, on remarqua que ce qu'on avait pris pour une infiltration purulente du corps vitré était réellement une infiltration purulente des couches postérieures du cristallin. Le corps vitré était décollé en entonnoir; la rétine était aussi partiellement décollée; à la partie inférieure du corps vitré, existait un abcès du corps vitré, gros comme un pois et contigu aux couches postérieures du cristallin qui avaient subi l'infiltration purulente. Pour ne pas altérer la pièce avec un bistouri ou avec des pinces, le corps étranger fut extrait de cet abcès au moyen d'un électro-aimant.

6° Éclat de fer dans l'œil ; névrotomie optico-ciliaire, puis énucléation.

Seize jours après l'accident, le 18 juin 1878, on pratiqua sur ce malade une première fois la névrotomie optico-ciliaire, et les douleurs étant revenues on refit la même opération en août 1878.

Hirschberg voit le malade en juillet 1879. A cette époque l'œil est ratatiné et, malgré la double section des nerfs, très sensible à la pression dans la région ciliaire. Les deux tiers supérieurs de la cornée sont encore transparents, le tiers inférieur est transformé en tissu de cicatrice et adhérent à l'iris. A travers cette cicatrice on aperçoit la pointe d'un morceau de métal.

Hirschberg incise le tissu cicatriciel avec un couteau et parvient à extraire un morceau de fer de 17^{mm} de long sur 2^{mm} de large.

Sur ces entrefaites l'autre œil qui était autrefois excellent avait vu son acuité visuelle diminuer, si bien qu'il ne lisait plus que le Swellen 2 1/2 à 5 pouces ; le moignon de l'autre côté restait douloureux, très sensible à la pression. L'énu-

Digitized by Google

cléation en fut faite et l'acuité de l'autre œil remonta peu à peu, si bien que le malade pouvait au moment de sa sortie, lire le Swellen 1 1/2 à 7 pouces de distance.

A l'examen on trouva un décollement de la rétine et de la choroïde et la cavité du globe remplie du tissu conjontif dense.

Ce cas est intéressant en ce sens qu'il montre que la névrotomie optico-ciliaire ne met pas sûrement à l'abri de l'ophtalmie sympathique.

Hirschberg déclare avoir pratiqué neuf fois cette opération sur des yeux déjà plus ou moins atrophiés. Il faisait la section aussi complètement que possible, coupait même les deux muscles obliques et, chaque fois qu'il a pu revoir ses malades au bout d'un an, il a pu constater *le retour de la sensibilité*.

Même dans l'opération la mieux faite, il reste toujours quelques filets nerveux qui ne sont pas sectionnés, car ainsi que Cruveilhier l'a montré, il existe deux à trois nerfs ciliaires qui se rendent à la partie antérieure de la sclérotique *en longeant les muscles droits*. Il est donc impossible d'énerver complètement un œil. Il est en outre expérimentalement reconnu que les nerfs sectionnés peuvent se réaccoller. Voilà donc deux raisons qui doivent faire considérer l'énervation de l'œil comme une mauvaise opération. Si l'on ajoute à cela les inconvénients et même les accidents graves qu'elle peut entraîner tels que : hémorragie plus ou moins grave, protrusion du globe, suppuration et destruction de la cornée et même la méningite et la mort ainsi qu'on l'a vu dernièrement deux fois ici même à Paris, on ne pourra que se réjouir en voyant un praticien habile et renommé comme Hirschberg s'élever contre une opération aussi fâcheuse dans ses résultats immédiats, aussi trompeuse et incertaine pour l'avenir de l'autre œil qui reste toujours menacé de l'ophtalmie sympathique.

J. Parent.

Digitized by Google

Traité d'histologie normale et pathologique de l'œil.

Par ADOLPHE ALT.

Jusqu'ici nous n'avions sur l'anatomie pathologique de l'œil que des monographies disséminées ou de grands atlas très coûteux comme ceux de Wedl, Otto Becker, Poncet et celui de Pagenstecher et Genth, dont j'ai donné tout récemment une traduction. Le prix élevé de ces Atlas sera toujours un obstacle à ce qu'ils soient répandus comme ils le méritent.

Quant à l'ouvrage de MM. Panas et Rémy, paru l'année dernière, il est, ainsi que le titre lui-même l'indique, plutôt une contribution à l'anatomie pathologique de l'œil qu'un traité complet. Néanmoins quiconque étudie les maladies des yeux fera bien de le consulter; les observations très bien relatées se rapportent toutes à des cas intéressants ; les figures en sont aussi pour la plupart bien faites, surtout celles des planches 3, 4 et 5 qui représentent une véritable curiosité pathologique, l'ossification totale du cristallin.

Malgré toutes ces publications, on peut dire qu'il manquait un livre résumant toutes nos connaissances sur l'anatomie pathologique de l'œil, et à la portée de tous par la modicité de son prix, en un mot, il manquait un manuel d'anatomie pathologique de l'œil. C'est cette lacune que Alt vient de combler.

Son ouvrage, édité avec soin par la maison Bergmann de Wiesbaden, est un excellent résumé de nos connaissances sur l'anatomie normale et pathologique de cet organe, et si l'auteur met parfois à contribution les travaux de Waldeyer, Schwalbe, Svanoff et Poncet, le plus souvent cependant il n'avance que ce qu'il a vu personnellement, car lui-même est un micrographe de grand talent. Le texte joint la concision à la clarté, qualités qui sont très à apprécier chez un auteur allemand.

Les figures, au nombre de 95, sont de belles gravures sur bois, bien faites pour faciliter la compréhension du texte. Elles proviennent toutes de préparations faites par l'auteur, ce qui contribue à donner à son ouvrage plus d'unité et de cohérence.

Il est fort à désirer que cet ouvrage soit bientôt traduit en français, car je ne doute pas qu'il n'obtienne en France le même succès qu'en Allemagne. Dr PARENT.

Le Gérant : GERMER BAILLIÈRE.

PARIS. — IMPRIMERIE ÉMILE MARTINET, RUE MIGNON, 2.

Digitized by Google

DES QUELQUES FORMES RELATIVEMENT RARES D'OPHTALMIE SYMPATHIQUE.

Par le Dr Galezowski.

RADCLIFFE LIBRARY UNIVERSITY OF OXFORD 22 NOV 80

L'histoire de l'ophtalmie sympathique est aujourd'hui si bien et si complètement faite, qu'il paraîtrait au premier abord superflu d'y revenir. M. Reclus, dans sa thèse d'agrégation, a réuni presque tous les faits connus de cette affection. Mon ami, le docteur Yvert, a été encore plus complet et plus explicite au point de vue de la symptomatologie des formes rares d'ophtalmies sympathiques; on les trouvera réunis dans son excellent *Traité sur les blessures de l'œil*. On doit dire la même chose des travaux de Lawson, de Handbuch, de Græfe et Sæmiseh, etc.

Mais la pratique journalière nous donne constamment des nouveaux faits qui, dans leurs détails en apparence minimes, constituent des formes toutes nouvelles, et dont le diagnostic devient souvent très difficile.

Les variétés nouvelles qui me paraissent dignes d'être signalées sont : *nevro-rétinite sympathique* simulant la rétinite albuminurique; le *spasme de l'accommodation* et *conjonctivite, kerato-iritis sympathiques* provoquées par un œil artificiel et les *opthalmies sympathiques consécutives aux opérations de la cataracte et une choroïdite hémorragique.*

I. — RÉTINITE SYMPATHIQUE.

Les cas de névrite et de névro-rétinite provoqués par une irritation sympathique sont relativement très rares. J'étais un des premiers qui ait signalé l'existence de névrite sympathique; les cas de rétinite sont un peu plus nombreux; on connaît entre autres ceux de Græfe, de Dolbeau, mon observation, celles de Pooley, de Arlt, etc.

Dans l'observation que je rapporte aujourd'hui, il existe un phénomène tout particulier, c'est celui de l'existence de

Digitized by Google

taches exsudatives disséminées en éventail dans la région de la macula, et qui ont pu faire croire à un de nos confrères distingués, à l'existence d'une rétinite albuminurique ou glycosurique fugace. Le traitement chirurgical, l'énucléation m'a démontré que ce n'était qu'une névro-rétinite sympathique. En voici le fait lui-même en détail.

OBSERVATION.

Névro-Rétinite exsudative sympathique simulant une rétinite albuminurique; énucléation d'un œil anciennement blessé. Guérison.

M. T....., âgé de trente-six ans, habitant Blois, me fut amené par mon excellent confrère et ami, le Dr Lordereau, le 24 juillet 1879. Ce malade avait perdu l'œil gauche à l'âge de sept ans, par suite d'une explosion d'un pétard, mais il n'en a jamais souffert; quant à l'œil droit, il avait la vue emmétrope et très bonne. Vers la fin du mois de mai, le malade s'était aperçu que sa vue se fatiguait facilement au travail; d'abord il n'y faisait point attention, mais bientôt, il a dû s'en inquiéter sérieusement, car vers la fin de juin, il avait de la peine à lire, à cause d'une tache qui se formait dans le point visuel. Soigné par quelques dérivatifs, sans résultat, il se décide de venir à Paris pour consulter. En l'examinant avec M. Lordereau, j'ai pu d'abord constater une diminution notable de l'acuité visuelle : S = 1/3; le malade lisait n° 3 de l'échelle de tout près et difficilement; un scotôme central et un peu externe pouvait être reconnu très facilement. A l'examen ophtalmoscopique, j'ai constaté une névrite occupant surtout la moitié interne (im. droit) de la papille. La rétine était légèrement infiltrée dans la région de la macula et au bord inféro-externe. Rien dans la choroïde. L'œil gauche présente une cataracte pierreuse, adhérente dans toute sa surface avec l'iris. L'œil n'était point rouge ni douloureux; perception lumineuse nulle : consistance normale. En explorant attentivement par la palpation, je découvre un point douloureux dans le segment supéro-interne.

Le malade déclare avoir eu quelques accidents syphilitiques à l'âge de dix-neuf ans, dont il s'était très bien guéri. Depuis, il n'a éprouvé aucun phénomène syphilitique; il s'est marié,

Digitized by Google

et a eu des enfants très bien portants. Deux suppositions étaient en présence, ou bien il s'agissait chez notre malade d'une affection tardive syphilitique, ou bien l'accident rétinien était un phénomène sympathique provenant de l'œil blessé. Nous avons cru d'abord nécessaire de soumettre le malade au traitement anti-syphilitique, mixte, énergique. Quinze jours se passèrent sans aucun résultat, et plutôt la vue baissa un peu. L'examen des urines ne dévoila rien de particulier, à part un excès en phosphates. Examiné le 7 août en consultation avec les confrères P... et M..., ces deux confrères pensèrent qu'il s'agissait d'une albuminurie fruste ou phosphatique, car à cette époque, nous avons pu découvrir des exsudats blanchâtres assez nombreux et disposés en éventail, comme cela se voit dans la rétinite albuminurique. Mon opinion était qu'il s'agissait d'une névro-rétinite sympathique, et qu'il fallait pratiquer une énucléation. En présence d'aggravation rapide de la maladie, j'ai proposé l'énucléation de l'œil blessé, ce qui a été accepté par le malade. L'opération fut pratiquée par moi le 13 août, avec l'aide et l'assistance de MM. Lordereau, Ivert et Odon de Mussy. L'opération n'a été suivie d'aucun accident, la plaie orbitaire s'est guérie complètement le 25 août suivant.

Déjà à cette époque nous avons pu observer un arrêt dans le développement du trouble visuel. L'infiltration péripapillaire paraissait un peu moins marquée; mais la pupille était devenue blanche dans sa moitié externe; au pourtour, dans la rétine, on voyait des petites taches blanches disséminées; celles de la macula semblaient diminuer. La vue resta la même, ce qui était déjà une amélioration, car avant l'opération, la vue baissait continuellement. Dans cet état, le malade repartit pour Blois, où il continua à suivre un traitement tonique et fortifiant. — 2 *décembre*. Le malade se présente à ma consultation, très sensiblement amélioré, sa vue est plus nette, le scotôme s'est écarté légèrement du point visuel et le malade peut lire le n° 1 de l'échelle typographique, quoique avec une certaine difficulté : S = 3/4. Mais le champ visuel présente une assez forte échancrure, formant un scotôme triangulaire avec un sommet arrondi touchant presque le point de mire M. et s'élargissant vers la périphérie entre le 165° en bas de la ligne horizontale, et le 130° en haut de la

Digitized by Google

même horizontale. A l'examen ophtalmoscopique, nous avons pu constater que l'infiltration péripapillaire avait complètement disparu, mais que la papille avait acquis, dans sa moitié inférieure, une teinte blanche, atrophique. Une grande partie des taches *blanches en éventail*, qu'on voyait dans la région musculaire, s'était resorbée. Mais il existait un phénomène tout nouveau dans la rétine, c'était une branche artérielle collatérale, qui se détache de la papille à son bord inféro-externe, qui s'est oblitérée et s'est transformée en un cordon blanc. C'est la conséquence d'une trombose et d'une endartérite, qui constituent le phénomène principal anatomo-pathologique de la maladie dans le cas actuel. Ainsi, tous les symptômes ophtalmoscopiques qui étaient survenus chez notre malade, et notamment la névrite optique, la rétinite avec les exsudations de la macula en éventail, puis l'atrophie partielle de la papille avec scotôme périphérique, sont consécutifs à l'endartérite.

Ce fait, unique dans son genre, me paraît très instructif, car il nous démontre que, dans un certain nombre des cas au moins, l'attention sympathique se transmet aux vaisseaux rétiniens et peut-être même par les *nervi-vasorum* d'un œil à l'autre.

II. — SPASME DE L'ACCOMMODATION SYMPATHIQUE.

II. La seconde forme de l'ophtalmie sympathique, rare aussi, c'est le spasme d'accommodation que j'ai observé chez un de mes malades qui avait perdu un œil par un décollement général de la rétine suivi d'une atrophie du globe oculaire. Le trouble de la vue, survenu quelques années plus tard, était amené par un spasme douloureux du muscle accommodateur, et qui a complètement cessé peu de temps après l'énucléation de l'œil atrophié.

Digitized by Google

Observation.

Spasme de l'accommodation sympathique de l'œil gauche. Guérison par l'énucléation de l'œil droit atrophié

M. R...., 54 ans, employé de bureau, myope de 7 dioptries, jouissait toujours d'une bonne vue, lorsqu'il y a 4 ans il a eu une inflammation très intense dans l'œil droit, après quoi la vue s'était perdue complètement, au bout de plusieurs mois. Il vint me consulter pour la première fois en novembre 1877, et nous avons pu constater un décollement presque général de la rétine avec iritis et atrophie du globe. Vers la moitié de l'année 1878, la vue de l'œil gauche commença à faiblir, et il ne voyait plus aussi bien de l'œil gauche qu'avant, de sorte qu'il a été obligé de prendre n° 10 dioptries. Néanmoins, la vue baissait toujours, et il était obligé de travailler de plus en plus près. A distance, il voyait moins. A l'ophtalmoscope, on ne voyait rien de particulier. En instillant une goutte d'atropine, la vue devenait moins myope, et revenait à 7 dioptries. Incontestablement il s'agissait là d'une spasme d'accommodation déterminé par l'œil droit atrophié et qui était en même temps douloureux au toucher, surtout dans l'angle supero-interne. En présence de ces phénomènes je me suis décidé à lui pratiquer l'énucléation du globe de l'œil droit, ce qui était exécuté le 25 mars 1880. L'opération n'a été suivie d'aucun accident; au bout de trois jours, le malade a quitté la clinique. Le 10e jour, j'ai excisé un bourgeon charnu, qui existe à l'endroit de la plaie conjonctivale et au fond de l'orbite; cinq jours après, il a pu mettre son œil artificiel 25 *avril* 1880. Le malade est complètement guéri, et son spasme d'accommodation n'existe point. Sa myopie est aujourd'hui de 7 dioptries, comme avant les accidents sympathiques qu'il avait éprouvés.

III. — CONJONCTIVITE SYMPATHIQUE.

Les conjonctivites sympathiques ne sont pas très fréquentes, mais elles existent incontestablement. Témoins les faits rapportés par Verneuil, en 1874, où le professeur a démontré qu'il existe de vraies conjonctivites oculo-palpébrales à la

Digitized by Google

suite d'un renversement persistant de la paupière par un ectropion; par la blépharoraphie, en supprimant l'irritation de l'œil opéré, il faisait disparaître les accidents sympathiques. Je pense comme M. Verneuil que la conjonctivite chez les ectropiques est réellement de nature sympathique. Mon ami, le docteur Cuignet (de Lille), en a rapporté aussi des exemples intéressants.

Mais il existe encore une autre variété de conjonctivites sympathiques, ce sont, notamment, celles qui surviennent à la suite d'un port de l'œil artificiel mal conditionné et qui se trouve appliqué dans la cavité orbitraire enflammée.

C'est un fait qui n'est pas excessivement rare, car pour mon compte personnel, j'en ai rencontré sept ou huit fois. Le plus habituellement, ce sont des conjonctivites sympathiques, angulaires, avec un larmoiement intense de la photophobie. Cette conjonctivite ne cède à aucun traitement, mais il suffit d'enlever la prothèse pour quelque temps pour que la conjonctivite se dissipe. Il est bien entendu qu'on sera obligé de retarder le port de l'œil artificiel d'autant plus longtemps, que la conjonctivite est plus intense et qu'elle a duré plus longtemps.

OBSERVATION.

Conjonctivite sympathique provoquée par un œil artificiel.

En 1869, j'ai enlevé un œil à un capitaine de navire qui reçut une blessure grave à la chasse. La cicatrisation était rapide et, au bout d'un mois, le malade a pu remettre son œil artificiel.

Mais peu de temps après, il a été pris d'une conjonctivite assez intense de l'autre œil, avec photophobie, contre laquelle j'ai épuisé tous les astringents sans résultat. Comme il existait aussi un certain degré d'irritation dans l'œil gauche, j'ai engagé le malade de retirer la prothèse et de la remplacer pendant un ou deux mois par un petit bandage. Ce conseil a été exécuté ponctuellement par le malade; la conjonctivite a été guérie et il a pu replacer, au bout de ce temps, son œil

Digitized by Google

artificiel sans inconvénient. Il le porte toujours et n'a pas eu depuis de nouvelles atteintes de conjonctivite.

La conjonctivite sympathique peut survenir quelquefois directement, à la suite d'un œil atrophié et revenir ensuite après l'énucléation de ce dernier et consécutivement à la présence de l'œil artificiel. En voici un cas de ce genre qui a été recueilli, il y a quelques années, par mon excellent confrère et ami, le docteur Panapulos (du Caire).

OBSERVATION.

Conjonctivite sympathique provoquée par un œil atrophié. Enucléation. Nouvelle conjonctivite amenée par la prothèse. Guérison.

M. Emile M.., âgé de 32 ans, demeurant à Bois-Colombes, se présente à la clinique vers la fin du mois de juillet 1875, atteint d'une conjonctivite très intense, contre laquelle le malade a subi plusieurs traitements sans résultat. L'examen le plus attentif a permis de constater qu'il ne s'agissait que d'une conjonctivite sympathique de l'œil gauche. Ce malade a eu un leucôme à l'œil droit à la suite d'une ophtalmie des nouveau-nés. Son père, qui était vétérinaire, assisté d'un médecin, lui fit une pupille artificielle à l'âge de 3 ans ; c'est à la suite de cette opération que l'œil a dû s'atrophier, car le malade ne se rappelle pas d'en avoir jamais vu. L'année de la guerre, le malade commença à éprouver des picotements et des larmoiements assez vifs, qu'il combattait avec la pommade de Lyon. Mais depuis 1873, l'œil reste constamment rouge, ce n'est qu'en 1875 que le docteur Galezowski reconnut chez le malade une affection sympathique de la conjonctive sans aucune lésion, soit de l'iris soit des membranes internes de l'œil, et il pratique l'énucléation de l'œil atrophié. La conjonctivite sympathique cessa complètement. Le malade, malgré la défense, commença dès le quinzième jour à porter son œil artificiel, ce qui n'a pas empêché la guérison de la conjonctivite sympathique. A la fin du mois de juin 1878, par conséquent trois ans après l'énucléation, il ressentit la même irritation dans son bon œil qu'avant l'opération; les collyres astringents, les purgatifs restèrent sans effet. A la

Digitized by Google

fin de septembre, l'œil devint excessivement rouge et très douloureux, ce qui le décida de revenir à la clinique. Le docteur Galezowski diagnostiqua une blépharo-conjonctivite qu'il attribua à une irritation sympathique qu'avait occasionné l'œil artificiel. Cette pièce, en effet, était déjà très usée, rugeuse à la sursace et ébréchée sur un de ses bords, ce qui a donné lieu au développement des bourgeons charnus. On ordonne au malade de suspendre pour un mois l'usage de la prothèse et l'instillation du collyre à l'acétate de plomb.

Ce traitement a été suivi d'un effet presque instantané. Dès le lendemain, l'œil bon était tout à fait amélioré. — 14 *octobre* 1878. La guérison de la conjonctivite sympathique est complète, mais il reste encore des bourgeons charnus à guérir dans l'orbite de l'autre œil.

IV. — IRITIS ET KÉRATITE SYMPATHIQUES OCCASIONNÉES PAR UN ŒIL ARTIFICIEL.

La présence d'un œil artificiel dans une cavité orbitaire enflammée peut amener non seulement des conjonctivites, mais parfois même des iritis et des kératites, comme l'attestent les deux observations suivantes :

OBSERVATION.

Kératite sympathique occasionnée par un œil artificiel. Guérison.

M. Hubert, âgé de trente ans, emballeur, demeurant à Paris, fut pris au mois de septembre 1873 d'une ophtalmie catarrhale grave, avec abcès de la cornée droite. Malgré tous les traitements auxquels il fut soumis par son médecin, la cornée s'est nécrosée, et comme il souffrait toujours, il se décida à entrer à l'hôpital de La Riboisière, dans le service de M. Panas, qui lui pratiqua l'énucléation. Sorti de l'hôpital vers le 10 décembre de la même année, complétement guéri de ses douleurs, il commença, au bout de vingt jours après l'opération, de porter un œil artificiel, malgré la suppuration persistante dans la cavité orbitaire. Dès le huitième jour, il commença à ressentir des troubles de la vue dans l'œil gauche avec photophobie intense et un larmoiement. Il vint me voir le 2 janvier 1874, et j'ai pu constater l'existence de petites ulcérations superficielles au bord inféro-externe de la cornée, semblables sous tous les rapports aux pustules herpétiques. N'ayant pas d'autres cause à ces ulcères que l'irritation

Digitized by Google

sympathique provoquée par un œil artificiel qui se trouvait placé sur la surface encore enflammée et suppurante de la conjonctive, j'ai supprimé la pièce artificielle et j'ai prescrit le traitement de la conjonctivite traumatique de l'œil opéré en même temps que j'ai employé les collyres à l'atropine et à l'ésérine alternativement contre la kératite. Ce traitement a amené une amélioration dès le quatrième jour, mais la guérison des ulcères n'a pu être obtenue que dans le commencement du mois d'avril.

OBSERVATION.

Iritis sympathique, consécutive à une irritation provoquée par un œil artificiel.

Mme Augustine B..., âgée de trente-sept ans, demeurant à Paris, perdit son œil droit à l'âge de vingt-deux ans, à la suite d'un iridochoroïdite. Soignée d'abord par un oculisté de Paris, elle suspendit son traitement à sa première grossesse. Après les couches, qui étaient très laborieuses, son œil se perdit totalement, et pour faire cesser toute douleur et prévenir les accidents sympathiques, le docteur Giraud Teulon lui enleva cet œil en 1873. Débarrassée de ses souffrances, elle ne ressentit plus aucun accident. L'œil artificiel qu'elle portait ne lui occasionna jamais d'accidents jusqu'en 1877, époque à laquelle elle avait commencé à éprouver des éblouissements et des maux de tête du côté de l'œil sain. Rares au commencement, ces accidents venaient par crises de plus en plus fréquentes et avec des intensités plus grandes. En février 1878, son œil s'enflamma et la malade vint me consulter le 27 du même mois. En l'examinant attentivement, nous avons pu constater qu'il s'agissait d'une iritis légère, séreuse avec irrégularité du bord pupillaire et quelques dépôts pigmentaires sur la capsule. Les membranes internes étaient saines. La pièce artificielle que la malade porte depuis deux ans est toute rugueuse et fendillée sur un de ses bords. La cavité orbitaire présente trois bourgeons charnus, la conjonctive est très enflammée. La malade n'a jamais eu d'accidents syphilitiques ni de rhumatisme; elle est bien réglée et depuis ses dernières couches elle n'a jamais été malade.

En l'absence de toute autre cause, j'ai cru rattacher cette iritis à l'influence sympathique de la prothèse, que j'ai supprimée immédiatement. De plus, j'ai excisé les bourgeons

Digitized by Google

charnus, et j'ai administré le collyre à l'acétate de plomb pour l'orbite enflammée et l'atropine pour l'iritis. Ce traitement a amené dès le lendemain une amélioration des plus sensibles; huit jours après, l'iritis était complètement guérie; quant à la conjonctivite provoquée par l'œil artificiel elle ne céda qu'à un traitement de deux mois. Ce n'est qu'au commencement du mois de mai qu'elle a pu remettre une nouvelle pièce artificielle.

V. — OPHTALMIE SYMPATHIQUE A LA SUITE DE L'OPÉRATION DE LA CATARACTE.

Les faits de ce genre sont relativement très rares, puisque dans une discussion qui a eu lieu à ce sujet au Congrès d'Heidelberg, en 1874, on n'a réuni que quatorze cas d'ophtalmies sympathiques développées après l'extraction linéaire modifiée, et cinq après l'extraction à lambeau.

Voici la statistique exacte de ces ophtalmies :

Pour l'extraction à lambeau :

De Graefe	2
Arlt	1
Jacobson	1
Klein	1

Pour l'extraction linéaire modifiée, l'ophtalmie sympathique a été observée par les auteurs suivants :

Crischett	2
Klein (de Vienne)	3
Schweigger	1
Arlt	4
Moeeren	1
Horner	2
Josten de Munster	1
Haenel	1

En ce qui me concerne, j'ai observé deux cas d'ophtalmie sympathique après l'extraction de la cataracte à lambeau périphérique, et une fois après la discision de la cataracte secondaire. Mais ce qui mérite le plus d'attention dans ces trois observations c'est que dans les trois cas l'œil primitivement operé, celui qui avait occasionné les accidents sympathiques, est resté ou tout à fait bon et sans inflammations, ou

Digitized by Google

qu'il a eu des atteintes d'iritis bénignes avec un rétablissement de la vue immédiat, ou après une discision de la cataracte secondaire. On peut donc dire, dans ces cas, qu'il ne s'agissait réellement que d'une irritation réflexe.

L'observation suivante a été recueillie par le docteur Mengin (de Caen), alors mon chef de clinique.

OBSERVATION.

Iritis sympathique consécutive à une opération de la cataracte secondaire.

Madame V..., âgée de 72 ans, toujours bonne santé et toujours vue excellente, commença à voir des mouches depuis 15 ans, puis, peu à peu, la vue se troubla et se couvrit complètement par la formation de la cataracte dans les deux yeux.— Le 12 mars 1878, elle est opérée de la cataracte, à la clinique, de l'œil droit, par le procédé du lambeau périphérique cornéo-conjonctival supérieur, avec excision de l'iris.

Le cinquième jour, il s'est déclaré chez l'opérée une légère iritis, qui céda facilement à l'application de 4 sangsues et à l'instillation de quelques gouttes d'atropine. La capsule s'est troublée à la suite de cette inflammation et constitua, avec quelques débris des couches corticales, une cataracte secondaire. — Le 13 juin suivant, on lui pratique le débridement de sa cataracte secondaire adhérente à l'iris. Cette dernière opération n'est point suivie d'accidents et, trois semaines après, elle se trouve guérie. Son acuité visuelle est presque normale, elle lit le n° 2 de l'echelle avec le n° 15 dioptries, très couramment.

Au moment de l'opération, le 12 mars, l'œil gauche était atteint d'une cataracte commençante, qui depuis s'est complétée. Mais dès la quatrième semaine après la seconde opération l'œil gauche devint un peu rouge tout au pourtour de la cornée.

D'abord on n'y a pas fait grande attention, mais, peu à peu, la rougeur devint plus intense. Le 3 septembre, c'est-à-dire presque trois mois après la deuxième opération, la malade revint à la clinique, accusant tous les signes d'iritis : injection périkératique, trouble de la chambre antérieure de la cornée, décoloration de l'iris, et des douleurs sourdes périorbitaires.

Digitized by Google

Les sangsues et l'atropine calmaient à peine cette inflammation, qui se prolonge jusqu'à la moitié d'octobre.

20 *octobre*. L'œil va beaucoup mieux, les douleurs ont cessé complètement mais il reste toujours un peu d'injection pendant que l'œil opéré continue à aller bien.

19 *décembre*. Nouvelle poussée d'iritis qui nécessite l'application de sangsues à la tempe, l'atropine et le sulfate de quinine, compresses imbibées d'eau de laitue chaude sur l'œil plusieurs fois par jour. Malgré ces moyens, la maladie reste toujours à l'état chronique.

29 *janvier* 1879. On constate une iritis aiguë, avec tendance à la cylicte, synéches postérieures multipliées, douleurs vives, photophobie, diminution de la densité du globe. L'œil droit est resté en parfait état. Des accidents n'ont fait que s'aggraver de plus en plus, la chambre antérieure diminua de profondeur, ce qui nous décide de pratiquer une iridectomie;

2 *février*. L'amélioration est très peu sensible, les souffrances recommencent des plus vives et on se décide de pratiquer une énucléation du globe. Dès le lendemain de l'opération, la malade se trouve tout à fait soulagée, la plaie se cicatrisa au bout de 10 jours. L'autre œil conserva toujours une très bonne vue.

Dans le second fait observé par moi, l'ophtalmie sympathique se déclara ainsi dans les mêmes circonstances; trois semaines après la discision de la cataracte secondaire, les accidents d'inflammation se sont appaisés, sans disparaître complètement, après 4 mois de traitement.

Dans le troisième cas, que j'observe en ce moment, la malade est goutteuse; à la suite de l'opération de la cataracte sur l'œil droit, que je lui ai pratiquée en juin 1879, elle a été prise d'une iritis très intense qui a duré jusqu'en octobre de la même année. A cette époque, et au moment où l'œil opéré a été complètement guéri de l'inflammation et que j'avais songé à pratiquer un débridement de la cataracte secondaire, la malade fut prise d'une iritis sympathique, légère au début, mais qui n'a fait que s'aggraver.

Tous les moyens employés dans cette circonstance sont restés sans résultat; l'iridectomie et la sclérotomie, que j'ai pratiquées en mars et en avril, n'ont pas même amené de soulagement, et j'ai dû pratiquer, au mois de mars dernier, l'enucléation

Digitized by Google

du globe. Depuis ce moment, la malade va très bien, l'œil opéré de la cataracte est tout à fait sain, mais la pupille est complètement rétrécie et bouchée par une exsudation, ce qui nécessitera une opération de débridement. Mais dès aujourd'hui la malade compte les doigts à 25 centimètres, elle reconnaît les couleurs, et perçoit la lumière à toutes les distances.

Ces trois observations démontrent un fait des plus intéressants, que l'iridocyclite sympathique avait amené la destruction de l'œil non opéré, tandis que l'œil opéré de cataracte s'est guéri complètement, et la vision a pu être rétablie d'une manière très satisfaisante.

VI. — GUÉRISON D'UNE CHOROÏDITE HÉMORRAGIQUE APRÈS ÉNUCLÉATION DE L'AUTRE ŒIL ATTEINT D'UNE IRIDOCHOROÏDITE ABSOLUE.

Les affections du corps vitré et de la choroïde de nature sympathique sont généralement très graves, et souvent même elles ne guérissent pas après que l'on a pratiqué une énucléation de l'œil qui a été la cause d'accidents sympathiques.

Mais de ce nombre il faudra exclure les choroïdites hémorragiques, qui peuvent guérir complètement, bien entendu, lorsque l'on n'attend pas trop longtemps et que l'on pratique l'énucléation le plus tôt possible et avant que le corps vitré s'opacifie tout entier. Le fait suivant, que je tire de ma propre clientèle, peut servir d'un exemple le plus concluant. Il date de plusieurs années, et j'ai pu me convaincre à plusieurs reprises de la persistance de la guérison.

OBSERVATION.

Choroïdite hémorragique de l'œil droit de nature sympathique. Énucléation de l'œil gauche. Guérison.

M. Théophile G..., âgé de 57 ans, demeurant à Rilly-Saint-Cyr (Aube), perdit la vue de l'œil gauche en 1868;

Digitized by Google

depuis cette époque, l'œil resta toujours rapetissé et enflammé, sans qu'il en souffrît beaucoup. L'autre œil était toujours clair jusqu'en janvier 1871 ; à cette époque, le malade s'aperçut d'un voile qui masquait la vue ; ce voile était mobile et le gênait beaucoup.

Le 28 avril 1871, il me fut amené par un de ses cousins qui habitait à Paris. L'examen m'a démontré, que son œil gauche était complètement perdu par une iridochoroïdite avec atrophie du globe. L'œil droit ne présentait aucune lésion à l'extérieur, mais l'acuité visuelle était un peu diminuée.

Le malade, malgré son emmétropie et l'usage des verres convexes n° 3 dioptries, ne pouvait lire les caractères n° 3 que très difficilement, à cause des nuages qui passaient constamment devant l'œil. A l'examen ophtalmologique, j'ai pu reconnaître que la papille était normale, mais dans la partie inférieure du corps vitré, on apercevait de nombreux flocons sanguins ; de plus, dans la partie périphérique de la choroïde, tout près de l'ora serrata, on découvrait plusieurs larges taches apoplectiques.

Le malade voit des mouches, larges comme un ongle, monter et descendre à la distance de 5 centimètres devant l'œil ; l'œil fermé, elles paraissent roses ; l'œil ouvert, elles sont noires.

En présence de pareils accidents que j'ai pu attribuer à l'influence sympathique, il fallait enlever l'œil amaurotique.

L'opération fut pratiquée le 30 avril, et elle fut suivie d'une amélioration très rapide ; à la fin du mois de mai, le malade a pu repartir dans son pays ; l'état de la vue était stationnaire.

Le malade revint me voir le 21 mai 1875 et j'ai pu constater une amélioration des plus sensibles ; le malade s'aperçoit à peine de quelques légers voiles comme des cheveux ; la papille optique est normale.

Du côté de la partie inférieure de l'ora serrata, on distingue encore quatre taches ecchymotiques, et à côté d'elles, trois larges taches blanches, paraissant être attachées par un bout à la choroïde.

Le malade lit les caractères les plus fins sans la moindre fatigue.

2 juin 1876. Les taches ecchymotiques n'existent plus, mais les flocons blancs, en partie adhérents à la choroïde, n'ont point changé, au moins en apparence, depuis deux ans. La vue est bonne.

Digitized by Google

KÉRATITES PARENCHYMATEUSES GRAISSEUSES

Par M. le Docteur CUIGNET.

Tous les médecins, particulièrement ceux qui ont observé pendant un certain temps des malades atteints d'affections oculaires, connaissent une altération de la transparence de la cornée désignée la plupart du temps, dans les cliniques, dans les livres et dans les articles professionnels, sous le nom de taches artificielles, métalliques, plombiques, calcaires, argentiques de la cornée. Je me souviens en avoir vu un très grand nombre à la clinique alors si suivie de l'éminent docteur Desmarres, de 1861 à 1864, et les avoir entendu toutes nommer, pour le diagnostic, taches plombiques; j'en ai vu également dans les hôpitanx et sur des personnes qui ne consultaient pas, partout je les ai entendu dénommer de la même manière, tant la tradition était générale et déjà ancienne. Je m'y suis conformé, dans ma propre pratique, jusqu'à un jour, déjà assez éloigné, où j'eus occasion de voir une véritable tache plombique, avec tous ses caractères d'origine, d'aspect, de position et de traitement.

En 1866, un pauvre homme des environs d'Alger reçut sur la cornée de l'œil droit le choc d'une branche sèche de fagot qui produisit une éraillure occupant largement le centre de cette membrane. Il alla demander assistance à un couvent-orphelinat de sœurs et, selon la détestable habitude de beaucoup de personnes, trop souvent des pharmaciens et même des médecins, la supérieure qui avait un collyre pour la guérison immédiate et radicale de toutes les ophtalmies, lui donna de l'eau blanche, en instilla elle-même et recommanda de porter sur l'œil une compresse trempée dans cette eau.

Le lendemain, il retourna au couvent où l'on fut tout aussi étonné qu'effrayé d'apercevoir sur la cornée une grande tâche blanche accompagnée d'une irritation fort vive et douloureuse. On m'envoya le patient.

Digitized by Google

Il offrait au centre de la cornée une tache assez régulièrement ronde, de six à sept millimètres de diamètre, superficielle, éraillée, de teinte blanche crayeuse, uniforme avec des points plus opaques où s'étaient accumulées des parcelles d'une substance évidemment déposée à la surface de l'érosion. Je la touchai avec un stylet; j'eus la sensation d'une petite plaque; je pressai avec l'instrument, la plaque se fendilla et se divisa en plusieurs pièces; je raclai avec un scarificateur, j'eus des écailles multiples, lamelleuses, friables; au bout de peu d'instants, j'eus ainsi nettoyé toute la surface et il ne resta qu'une éraillure transparente, destinée à se cicatriser facilement et promptement. Ce qui arriva.

Peu de temps après j'eus à observer les suites déplorables d'application de poudre d'acétate de plomb, par la méthode de Buys, contre les granulations. Un malheureux avait dans sa muqueuse épaissie, tant conjonctivale que bulbaire, des îlots crétacés logés dans des ulcères profonds et de la poussière incrustée à la surface; il existait en plusieurs points de la cornée des petits amas du même sel, également incrustés, mais restés à découvert, de sorte que, malgré l'ancienneté de ces dépôts remontant à près d'une année, je pus les enlever par le raclage, en retrouvant chaque fois une substance concrète, dure, friable, comme calcaire. C'était encore du sel plombique déposé d'une façon aussi inopportune que fâcheuse. Seulement la cornée en était incrustée, non à son centre, mais à sa périphérie.

Ces deux cas me donnèrent à réfléchir sur les caractères distinctifs des véritables taches métalliques d'avec ceux des taches que j'avais jusqu'alors entendu désigner et que j'avais également désignées sous le nom de taches plombiques, formées par des depôts de substances extérieures et étrangères. Je me pris à penser que ces taches superficielles, lamelleuses, sèches, découvertes, écailleuses, friables, composées de substances faciles à détacher ou à extraire, ne ressemblaient pas, au point de laisser plus longtemps durer l'erreur dans mon esprit, à celles que l'on rencontre si souvent et qui ont des caractères de position, de forme, d'épais-

Digitized by Google

seur, de teinte, de profondeur, de revêtement et de genèse bien autres.

Dès ce moment, je me pris à étudier plus attentivement ces taches et à en réunir quelques observations dont je vais présenter ici les plus caractérisées et les plus démonstratives.

OBSERVATION I.

Une jeune fille de dix-neuf ans se présenta à ma consultation, en 1867, pour une tache qu'elle portait sur la partie centrale de sa cornée gauche, gênant sa vision et produisant une difformité choquante. Au premier moment, je la pris pour un dépôt de plomb. En effet, quelques médecins en Algérie traitaient les granuleux par la poudre d'acétate plombique; la jeune personne avait une ophtalmie chronique, d'apparence granuleuse; la tache était au centre de la cornée, superficielle, mais recouverte d'un épithélium un peu grenu à sa surface, large de quatre millimètres et haute de trois environ, de teinte grisâtre chatoyée avec des petits îlots plus opaques.

J'aperçus, en outre, un certain nombre de cils du milieu du bord libre de la paupière supérieure déplacés et balayant le centre de la cornée. Je me mis à croire ou plutôt à espérer que la tache dépendait de ce frottement et que j'en aurais raison en arrachant les cils. Dès ce premier jour, je les retirai avec le plus grand soin, n'en laissant absolument aucun repousser assez vite pour toucher la cornée.

De plus, je me mis à soigner la conjonctive chronique dont elle souffrait, espérant la guérir assez promptement et pratiquer ensuite une abrasion de la tache ou une pupille artificielle. Mais l'affection résista; c'était une de ces blépharo-conjonctivites constitutionnelles, pseudo-granuleuses, qui s'obstinent, se compliquent de déformation des bords palpébraux, de déplacement des cils, de rétraction de la muqueuse, de kératite et de modifications trophiques dans tous les éléments de la localité.

Un jour, la malade me dit que sa tache continuait à grandir;

Digitized by Google

et, en effet, je constatai que vers son bout interne elle avait comme jeté un exsudat de même teinte, un peu plus profond dans les lames de la cornée. Et alors, l'interrogeant de plus près, elle me raconta que sa tache était née, il y avait plus de deux ans, par un petit point gris central qui s'était agrandi peu à peu. Ce n'était donc pas un dépôt de matière étrangère, mais bien une exsudation parenchymateuse, sous-épithéliale d'abord, puis s'allongeant dans un étage plus profond de la cornée.

Cette fille vint à ma consultation pendant deux ans. La conjonctivite persistant, les cils se dévièrent, la muqueuse se rétracta, la tache kératique se développa peu à peu jusqu'à prendre les dimensions de sept millimètres en travers et cinq en hauteur. Elle se composait de magma réunis entre eux, gris-blanchâtres, assez épais, disposés assez régulièrement comme des épanouissements issus d'une arête centrale et de petites arêtes secondaires et dans plusieurs couches de la cornée, avec des bords nets et des vaisseaux se divisant finement le long de ces sortes d'arêtes ou membrures du dépôt. Dans les derniers mois, je vis naître au centre de sa cornée droite un petit point gris qui me parut être un de ces magma destiné à se multiplier et à constituer une tache semblable de ce côté. Comme j'étais impuissant contre cette affection, la malade me quitta.

OBSERVATION II.

Un peu plus tard, j'ai eu à soigner, pendant deux ans, un jeune homme de vingt-quatre à vingt-cinq ans, atteint aussi d'une hypérémie conjonctivale chronique; vers le milieu de la seconde année, je vis se former sur le centre de la cornée droite une petite tache intra-lamellaire et superficielle, ne faisant aucun relief à l'épithèle, destinée bien certainement aussi à s'agrandir par adjonction de nouveaux points exsudatifs de la même nature.

Son œil gauche se prit, dans ce long intervalle, de la même

Digitized by Google

hypérémie conjonctivale constitutionnelle et à marche chronique; au bout de quelques mois, je vis apparaître sur la partie de la muqueuse palpébrale, revêtant le cartilage tarse, un pointillé blanchâtre sous-épithélial, formé d'un semis très fin, comme sablonneux, de petits points assez régulièrement disposés. Je ne doutai pas que la substance ainsi répandue dans la trame muqueuse ne fût de la même nature que celle répandue et constituée dans la trame cornéenne. Jusque là, j'en ignorais absolument la nature; je la croyais formée de sels calcaires tels que ceux qu'on trouve dans les poumons à la fin de certaines tuberculisations, dans des ganglions après l'existence de longues adénites, dans les canalicules de Meibomius sous forme de lithyases après des irritations chroniques ou des petits abcès aigus. Nous verrons plus loin les résultats d'un examen histologique d'un cas de cette espèce, l'unique pour nous et sur lequel nous fondons le diagnostic de la nature spéciale de ces produits exsudatifs.

OBSERVATION III.

Je soigne depuis un peu plus d'une année une jeune femme atteinte d'obstruction lacrymale double siégeant de chaque côté dans le canal nasal. Elle a éprouvé successivement toutes les complications qui résultent de cette infirmité, notamment de la blépharite chronique, de l'hypérémie conjonctivale et surtout une kératite à gauche qui était caractérisée, lorsque je la vis pour la première fois, par un état vasculaire superficiel généralisé et une érosion ulcéreuse chronique occupant toute la surface de la membrane. Dans sa trame se voyait un leucôme s'étendant aux trois quarts de la cornée, d'apparence exsudative et non cicatricielle, gris et formé d'îlots agglomérés comme les précédents, manifestement constitué en deux couches, l'une transversale et médiane, immédiatement sous-jacente à l'épithélium, l'autre plus profonde, s'étendant du milieu de la cornée vers son bord interne et composée de plusieurs magma, la première d'apparence plus crayeuse à

Digitized by Google

cause de son ancienneté, la seconde d'apparence mi-partie crayeuse et exsudative; la première parcourue par des vaisseaux superficiels, la seconde en contenant surtout à son bord interne.

Ensemble, elles formaient très manifestement deux couches, une plus superficielle et une plus profonde, la première recouverte par l'épithélium et par la lame ou une partie de la lame de Bowmann, la seconde recouverte par une lame épaisse et transparente de cornée; elle siégeait dans les couches profonde de cette membrane, ayant également la disposition transversale.

Le traitement de l'obstruction a modifié avantageusement la blépharite, l'hypérémie conjonctivale et la surface de la cornée qui est redevenue lisse, transparente et moins vasculaire, mais sans rien changer à l'état des dépôts parenchymateux qui restent absolument les mêmes, sans plus s'étendre cependant, depuis au moins six mois.

OBSERVATION IV.

J'ai traité à Alger un jeune enfant de troupe, du 1er régiment de zouaves, atteint de blépharo-conjonctivite chronique double et, à un œil, d'une kératite partielle constituée par un exsudat grisâtre, interstitiel, de la dimension du quart de la cornée, entouré et pénétré de petits vaisseaux tortueux et d'apparence veineuse et situé près du bord externe inférieur de cette membrane. Le traitement de l'affection blépharo-conjonctivale n'ayant donné lieu qu'à une amélioration limitée et ce leucôme parenchymateux restant le même, j'imaginai de faire des paracentèses avec évacuation de l'humeur aqueuse, pour diminuer la tension de la coque et faciliter partout la circulation superficielle. Un effet surprenant suivit la première opération; le leucôme s'imbiba de sang, puis se résorba en quelques jours, absolument comme l'aurait pu faire un reste de kératite plastique. Mais au bout de huit à dix jours, l'exsudat se reproduisit à la même place, commençant par un point

Digitized by Google

central auquel s'adjoignaient jour par jour des agrégats périphériques gris, un peu irréguliers et médiocrement vasculaires.

Je repris les ponctions avec le même succès, à trois ou quatre reprises; mais, l'exsudat se reproduisant toujours, j'abandonnai le malade, de guerre lasse. Cette observation nous montre que cette kératite est constituée par de la substance résorbable ; qu'elle peut disparaître et se reformer rapidement dans certains cas.

OBSERVATION V.

L'exemple le plus extraordinaire de cette kératite, qu'il m'ait été donné d'observer, est celui d'un homme de cinquante-cinq ans, depuis longtemps affecté d'une petite tache de la cornée gauche, sur la nature de laquelle je ne puis rien dire de plus et qui se présenta à ma consultation le 15 mai de cette année, offrant à cet œil les signes suivants : clignement, larmes, gonflement et rougeur des bords palpébraux et des paupières, photophobie très vive, douleurs intenses et presque continuelles dans le trijumeau de ce côté, injection périkératique prononcée et d'un rouge sombre, épithèle de la cornée sain et luisant, couches antérieures de la cornée parfaitement transparentes, couches profondes, même les plus profondes, occupées, dans la totalité de leur surface, par un dépôt confluent de paillettes étincelantes, d'un blanc jaunâtre, tout à fait analogues à ces paillettes de cuivre jaune dont on se sert en guise de sable pour essuyer l'encre, formant une couche un peu irrégulière, mais continue. Ce dépôt avait et a encore, au moment où j'écris, un chatoiement extraordinaire, un reflet très vif. Seulement, depuis un mois que je soigne cet homme, cet exsudat s'est pénétré de vaisseaux par en bas ; il est noyé, en ce point, dans un magma vasculaire rouge tout à fait sous-jacent aux couches formant les deux tiers antérieurs de la surface et de l'épaisseur cornéenne. Les symptômes aigus ont cédé et il est possible que l'invasion vasculaire, si elle se

Digitized by Google

fait bien et dure assez longtemps, pénètre, délaie et emporte cet exsudat.

Jusque là, je m'étais figuré que cette kératite de forme exsudative et d'apparence crétacée était, en effet, constituée par des dépôts calcaires, à cause de leur teinte, de leur éclat, de leur disposition en magma ou en paillettes et lamelles. Mais je viens d'avoir l'occasion de reconnaître leur nature spéciale, ainsi qu'on va le voir dans l'observation suivante.

OBSERVATION VI.

J'ai opéré d'excision totale de la cornée une jeune fille atteinte d'un leucôme limité et adhérent, d'une kératite d'apparence crétacée, à îlots multiples et répandus dans plusieurs points de la cornée et offrant les mêmes caractères cliniques que celles décrites ci-dessus ; enfin, irido-choroïdite douloureuse avec amaurose complète et de troubles sympathiques sur l'autre œil. Je priai M. le docteur Kelsch, médecin-major de première classe à l'hôpital militaire, professeur d'histologie et d'anatomie pathologique à la Faculté de médecine de Lille, très connu et très apprécié du monde savant pour sa compétence spéciale, je le priai d'étudier cette cornée au microscope et de vouloir bien me communiquer le résultat de ses examens dans une note aussi détaillée et aussi précise que possible, en même temps que de me faire un dessin représentant les lésions reconnues, afin de les faire apprécier tout à la fois par l'esprit et par les yeux.

Voici la note textuelle de M. Kelsch :

« La cornée est durcie par les procédés ordinaires (liquide « de Muller, gomme et alcool), puis on enlève des coupes « perpendiculaires à sa surface intéressant toute l'épaisseur « de la membrane et passant par le foyer de la kératite. Sou- « mise à l'examen microscopique, ces coupes révèlent les dé- « tails suivants :

« La membrane est le siège d'un épaississement diffus et « irrégulier. L'épithélium antérieur est à peu près partout

Digitized by Google

« conservé; sur certains points, il est même hypertrophié; par « contre, on ne trouve plus que des vestiges de la membrane « de Bowman; l'épithélium repose directement sur le feuillet « propre de la cornée. En arrière, le revêtement épithélial « fait défaut et le cristallin adhère à la lame élastique postérieure. C'est le feuillet propre qui présente les lésions caractéristiques.

« Elles consistent : 1° Dans la multiplication des éléments « de la cornée; 2° dans le gonflement des lames et dans l'apparence fibroïde revêtue par quelques-unes d'entre elles; « 3° dans la formation de quelques tractus vasculaires grêles « et isolés; 4° enfin dans l'infiltration de ce tissu par une « innombrable quantité de vésicules graisseuses.

« L'épaississement de la cornée est dû à la tuméfaction des « lames qui, dans les points les plus altérés, revêtent une « apparence fibroïde, et à la multiplication des éléments cellulaires qui forment entre ces lames des traînées compactes et « parallèles entre elles. La forme la plus ordinaire de ces « éléments est celle de fuseaux allongés pourvus de deux à « quatre noyaux très petits; ces noyaux représentent sans « doute le profil de cellules plates multiples interposées entre « les lames de la cornée.

« Le caractère spécifique de ces altérations, c'est l'interposition entre les rangées cellulaires et les lames cornéennes « d'une masse de vésicules graisseuses ; au centre du foyer « morbide principal, elles sont répandues avec tant de profusion, qu'elles obscurcissent la préparation et masquent les « parties fondamentales du tissu; elles sont généralement « très petites, de dimensions inégales et à reflet jaunâtre. Plus « on s'éloigne du foyer, plus elles deviennent clairsemées, et, « sur les confins de la zone d'altération, on les voit souvent « groupées en petits amas fusiformes qui représentent exactement la configuration de l'élément normal de la cornée sur « une coupe antéro-postérieure, amas que l'on peut considérer par conséquent comme des cellules cornéennes graisseuses. Ces cellules ont-elles ici la même signification pathologique que celle que l'on prête aux éléments dégénérés

Digitized by Google

« de l'origine de l'aorte (athérome primitif), du cartilage ar-
« ticulaire chez les scrofuleux? Il convient en outre de noter
« que ces diverses altérations ne sont pas également réparties
« dans toute l'épaisseur de la cornée; elles sont rigoureuse-
« ment circonscrites au tiers ou à la moitié antérieure; le
« segment postérieur de la coupe est, en général, peut diffé-
« rent de la cornée normale. Enfin, je dois dire que j'ai ren-
« contré les mêmes altérations dans les six coupes que j'ai
« faites en des points différents de la cornée; partout le ca-
« ractère principal a été la présence d'éléments graisseux plus
« ou moins multipliés. »

Ainsi donc, la kératite examinée par M. Kelsch, d'après la pièce que je lui ai remise après l'opération d'excision totale de la cornée, est essentiellement et spécialement une kératite graisseuse, constituée, soit par l'infiltration de molécules graisseuses dans la trame de cette membrane, soit par la dégénérescence des cellules ou du tissu propre de la cornée. Je crois que la première opinion est la vraie, ainsi que nous le verrons plus loin. Pour le moment, constatons seulement sa nature et voyons si toutes celles dont j'ai donné l'observation clinique, sans examen autopsique, étaient ou sont bien de la même espèce.

Il n'y a pas à en douter. Croyant auparavant que la pièce remise à M. Kelsch allait lui montrer des altérations crétacées ou calcaires, je lui avais dit que cet examen me servirait à reconnaître la nature de toutes les kératites à dépôts interstitiels que j'avais vues auparavant et que j'ai citées plus haut, tant j'étais certain de leur ressemblance clinique, même de leur identité. En effet, c'était dans toutes des taches de la même apparence sous le rapport de la teinte, de l'éclat, de la disposition en grumeaux et en lamelles, de la vascularisation, de la marche, du développement progressif, de l'origine et des complications. Dans l'impossibilité de les vérifier toutes par des examens autopsiques et histologiques, il faut bien admettre que les caractères cliniques sont suffisants pour faire ranger tous les cas précédemment rapportés dans la même catégorie que celui qui a pu être autopsié dans tous ses détails.

Digitized by Google

Caractères anatomiques. — Ce sont donc toutes des kératites graisseuses. Or, d'après la description de M. Kelsch, on voit que les granulations graisseuses, reconnaissables à leur forme, à leur dissémination, à leur aspect luisant, occupent une partie de l'épaisseur de la cornée, qu'elles se sont constituées dans la trame de cette membrane, tantôt réunies plusieurs ensemble et formant des grumeaux, tantôt isolées et formant des nuages comme étoilés. La trame spéciale de la cornée n'est pas très altérée par leur formation et leur présence, ni dans son aspect, ni dans sa constitution, ni dans son épaisseur, ni dans sa teinte. C'est le dépôt graisseux qui, d'après le dessin, constitue la principale modification reconnue au microscope. En outre, il existe, il s'est formé des vaisseaux adventifs, à parois à peine constituées, à canalicule irrégulier, charriant péniblement soit la liqueur seule, soit la liqueur et des globules de sang. Il y a de ces vaisseaux à la surface et à toutes profondeurs, partout où la substance étrangère s'est infiltrée et déposée.

On reconnaît encore, sur cette préparation, que les espaces lacunaires, tous transversaux, ont conservé leur physionomie, leur direction de droite à gauche, disposition qui explique, ainsi que nous le verrons plus loin, le développement préféré des taches graisseuses dans le sens transversal; elle n'explique pas pourquoi les dépôts graisseux se font plutôt au centre de la cornée; nous tâcherons d'en trouver la raison plus loin.

Voilà pour l'histologie; quant à la clinique, elle démontre que ces dépôts ont les caractères anatomo-pathologiques suivants:

1° Ils sont d'un gris blanchâtre, comme crayeux, un peu sale, en couches aplaties, formées ici par des grains rapprochés, là par des grumeaux légèrement mamelonnés, ailleurs par des écailles plus ou moins luisantes; la totalité de la plaque se subdivise parfois en portions plus ou moins séparées l'une de l'autre par un petit sillon; celle de ma première observation ressemblait à une feuille d'acanthe allongée et divisée par des nervures; la teinte est quelquefois d'un blanc chatoyé qui fait croire à la présence d'un calcaire, le plus

Digitized by Google

souvent d'un gris plus ou moins opaque, parfois d'un jaune luisant ;

2° Elles occupent de préférence le centre de la cornée, en s'allongeant dans le méridien transversal ; quelquefois elles se forment vers la périphérie, comme chez le jeune zouave; rarement elle sont multiples ; notre sixième observation en est cependant un exemple ; plus rarement encore elles occupent toute la cornée, comme dans notre cinquième cas ;

2° *bis* Elles prennent vite la forme transversale, s'allongeant de dedans en dehors ou de dehors en dedans par l'adjonction lente, tantôt continue, tantôt interrompue, de substance exsudative par grains ou par grumeaux. En même temps, elles prennent un peu de largeur, mais toujours moins que de longueur transversale ;

3° Elles commencent par un grain d'abord invisible, à cause de sa ténuité et parce qu'on ne le recherche pas, puis se distinguant de mieux en mieux à mesure que de nouvelles molécules s'unissent aux premières ;

4° Elles commencent sous l'épithélium, tantôt dans la membrane cornéenne propre, et elles s'épaississent dans la trame cornéenne à mesure qu'elles prennent des dimensions plus grandes en longueur et en hauteur ;

5° La première plaque est en général la plus superficielle ; au bout d'un temps, il s'en forme une plus profonde, reconnaissable à sa teinte et à l'éloignement de son plan. Quelquefois, la plaque se constitue d'emblée dans la couche moyenne de la cornée ;

6° A leur surface, on distingue très bien l'épithélium avec ses caractères normaux d'éclat, de transparence, d'égalité et de luisant superficiel, sans aspect chagriné ni dépression. Quand la plaque est profonde, c'est l'épithélium avec une lame plus ou mois épaisse de la cornée que l'on aperçoit tout aussi bien qu'une épaisseur de vitre au-devant d'une tache placée à la face opposée du cristal ou que le tain adhèrent au verso de la lame de verre ;

7° Des vaisseaux parcourent la tache ; ils ont leur origine à un gros tronc s'échappant du cul-de-sac conjonctival externe

Digitized by Google

ou interne, parcourant la surface scléroticale et immergeant dans la cornée, plus ou moins profondément, d'habitude sous l'épithélium, pour aller se répandre dans la tache en la subdivisant par portions. Ils sont d'apparence veineuse, noirâtre, sinueux, à divisions s'écartant sous des angles très ouverts; puis ils pénètrent la tache et la colorent par intervalles en rouge foncé panniforme;

8° Enfin, il y a des kératites graisseuses qui, comme dans notre cinquième observation, se déclarent d'une manière aiguë, s'étalent rapidement en plaques très larges ou même générales, occupent la lame la plus profonde de la cornée, se vascularisent avec excès et marchent avec des phénomènes ou symptômes beaucoup plus aigus que ceux que nous avons fait entrevoir dans nos autres observations;

9° Avec ces taches de la cornée, coexistent le plus souvent, sinon toujours, des altérations de la conjonctive bulbaire, palpébrale et ciliaire: je crois qu'elles précèdent généralement la lésion de la cornée, mais non toujours, car notre cinquième observation est un cas de kératite idiopathique, sinon dans sa récidive graisseuse, du moins dans sa première atteinte, qui avait laissé un leucôme d'une nature probablement autre. Ces altérations de la conjonctive peuvent se rattacher à une inflammation chronique et constitutionnelle, ou à un trachôme granuleux ancien, ou à une obstruction des voies lacrymales, avec ou sans complication de blépharite. Elles sont plus ou moins prononcées, depuis la rougeur simple, jusqu'à la transformation fibroïde avec rétraction du tissu muqueux, rétrécissement de la cavité conjonctivale, déformation des bords ciliaires, perte de cils, tumeur lacrymale.

On peut encore, en même temps que ces taches, rencontrer des traces de kératites vasculaires, purulentes, ulcéreuses, cicatricielles, ainsi que d'iritis, d'irido-choroïdite, de glaucôme.

Symptômes physiologiques. — Cette kératite ne donne généralemeut pas lieu à des symptômes aigus; elle procède lentement, sans douleurs propres, sans rougeur vive, ni larmes,

Digitized by Google

ni photophobie intense, sans réaction sur les autres éléments de l'œil, notamment sur l'iris, ni sur la cinquième paire. La plus rare et la seule dont j'aie eu à relever la symptomatologie très aiguë est une exception à cette règle.

Le plus généralement, les signes pathologiques sont les suivants : un peu de rougeur péri-kératite, de temps à autre un picotement ou même un élancement vers le centre de la cornée ; parfois la sensation momentanée d'un corps étranger fixé dans cette membrane, avec irradiation pénible vers la paupière supérieure et le front ; de temps à autre, quelques larmes qui terminent chaque petite crise de picotements ou de douleurs : le symptôme le plus constant et le plus marqué est le trouble de vision, qui commence par un petit point obscur et va croissant jusqu'à l'obnubilation complète lorsque la plaque graisseuse occupe tout le devant de la pupille ; la vision se réduit à la simple perception du jour d'avec la nuit, sans distinction des objets, à moins qu'une dilatation artificielle de la pupille permette le passage des rayons lumineux vers le fond de l'œil, ordinairement indemne et normal ou à peu près. La photophobie existe, mais peu prononcée et se déclarant surtout en présence de très vives lumières. Elle oblige alors les individus à cligner fortement, à baisser la tête, à chercher l'ombre, à se couvrir d'une visière, à prendre l'attitude la plus propre pour se dérober à l'action gênante d'un éclairage trop vif.

Siège. — C'est un élément important de notre description, au point de vue du diagnostic propre et du diagnostic différentiel. D'après M. Kelsch, l'épithélium, ni la membrane de Bowmann n'ont été atteints par l'infiltration graisseuse. Ce sont exclusivement les éléments de la membrane propre qui en sont affectés, plus souvent dans la moitié ou le tiers superficiel des couches, quelquefois dans la couche la plus profonde, ainsi que le démontre notre cinquième observation.

D'habitude, c'est la surface qui est atteinte dans le début ; plus tard, des lames plus profondes sont affectées à leur tour, et toujours par un processus semblable, c'est-à-dire qu'un

Digitized by Google

premier point, siégeant vers le centre de la cornée, se prend et se manifeste par une tache qui s'étale dans la même couche, en prenant une forme transversale. Nous avons vu aussi que, le plus souvent, le siège de la tache graisseuse est vers le centre ou exactement au centre de la cornée. Nous ne pouvons nous rendre compte de cette prédilection qu'en supposant que cette partie, étant douée d'une circulation moins active, reçoit plus volontiers des dépôts et les conserve, ainsi que cela se voit dans tous les points organo-physiologiques ou organo-pathologiques dans lesquels la vie nerveuse et sanguine est moins active. Quant à la forme transversale qu'acquiert le dépôt, nous devons l'attribuer à la disposition des intervalles ou lacunes, ou des cellules longues qui, dans toutes les coupes, se présentent allongées transversalement, se prêtant, par conséquent, mieux à un transport de substances étrangères et à leur accumulation dans le sens transversal.

Je puis ajouter ici que la cornée n'est pas le siège exclusif de ces produits graisseux. J'ai eu occasion de rencontrer une conjonctivite chronique offrant, sous l'épithèle muqueux de la paupière inférieure, un semis de petits grains d'aspect sablé, de teinte d'un blanc jaunâtre et ressemblant à des grains luisants de graisse normale ou de cholestérine. On sait, d'ailleurs, que bien des organes se pénètrent aussi de molécules graisseuses.

Marche de la maladie. — Il est certain que tant à la nombreuse consultation de M. Desmarres, de 1861 à 1864, qu'à la mienne à Alger et à Lille, j'ai observé pour le moins cinquante cas de cette affection, sous son premier intitulé de taches métalliques et sous celui que je lui donne actuellement, ayant tous l'allure lente et chronique, et que je n'en ai vu qu'un seul à marche aiguë, même très aiguë, qui fait l'objet de ma cinquième observation. On peut donc assurer que d'une manière très générale et avec très peu d'exceptions, la marche de cette maladie est essentiellement lente et chronique, qu'elle progresse peu à peu, que souvent elle a de longs intervalles d'état stationnaire, qu'elle s'étend insensiblement à la surface et dans la trame de la cornée, que le

Digitized by Google

progrès est quelquefois si nul et si marqué qu'on ne l'aperçoit pas si l'on n'est pas prévenu et si l'on ne fixe particulièrement son attention sur ce point. Nous avons déjà vu que la plaque se forme d'abord dans les lames antérieures de la membrane, et qu'elle s'étale transversalement; que, plus tard, ou même d'emblée, elle peut apparaître dans la couche profonde, et même dans la plus profonde, ainsi que le témoigne ma cinquième observation. Quant à la forme aiguë, nous la nommons ainsi parce qu'elle éclate rapidement, qu'elle se caractérise par un rapide et large épanchement de matière graisseuse, cholestérique probablement, qu'elle s'accompagne de symptômes de rougeur, de gonflement, de douleurs et de réaction vive vers l'iris et le fond de l'œil; mais dans cette acuité, ce n'en est pas moins une affection à marche lente, car une fois établie, elle ne se résout pas comme un mal aigu; elle s'attarde et conserve longtemps une marche subaiguë ou même indolente et d'une lenteur désespérante. Il est rare que l'exsudat graisseux s'étende à toute la cornée; tous les cas que j'ai vus, moins le cinquième et le sixième, s'étaient bornés au centre ou à un point périphérique. Enfin nous devons ajouter, au point de vue de la marche, que le plus souvent, sinon toujours, l'affection se limite vers le centre, finit par ne plus gagner ni en surface ni en profondeur, et n'existe plus qu'à l'état de dépôt, de tache désormais incurable.

Nous avons vu que ces taches sont pénétrées par des vaisseaux. Or, d'après le cas où nous avons vu la maladie débuter par un petit grumeau central, puis se compliquer de la formation et de la présence des vaisseaux, nous devons penser que, sous le rapport de la marche, le dépôt est antérieur aux vaisseaux, que c'est lui qui les provoque, les entretient et les multiplie à mesure qu'il s'étend lui-même en surface et en profondeur.

Durée. — C'est donc une maladie de longue, très longue durée, dans tous les cas; on pourrait même dire qu'elle n'a pas de fin, car je ne possède pas d'exemple que la tache grise se soit résorbée, que la transparence de la cornée ait été ré-

Digitized by Google

cupérée, et que, par conséquent, le mal, ou du moins l'opacité qui en est le caractère, ait cessé, excepté celui du jeune zouave. Mais le dépôt s'est reproduit de suite et obstinément après chaque résorption.

Terminaisons. — J'ai tout lieu de penser que la terminaison constante, ou du moins la plus fréquente, est cette tache stable, limitée, opaque, cessant de s'étendre et de s'approfondir. Mais comme l'affection peut se compliquer d'iritis et, par suite, d'irido-choroïdite, d'état glaucomateux, de distension de la cornée, je dois ajouter que ces complications peuvent introduire des terminaisons plus variées et plus graves que celles d'une simple tache. Nous les citerons et les examinerons au chapitre des complications, dont nous allons nous occuper de suite.

Complications. — La seule que j'aie pu relever jusqu'à présent est une complication d'iritis, accompagnant très probablement la kératite graisseuse aiguë de ma cinquième observation. On conçoit dès lors que l'iritis peut elle-même exciter des états inflammatoires dans le corps ciliaire, dans la choroïde, et, par suite, dans le corps vitré, le cristallin, et même engendrer des états glaucomateux. Quant à ce qui peut se passer, dans le même genre, du côté de la cornée, nous supposons que des états vasculaires plus ou moins aigus, des épanchements exsudatifs provoqués et entretenus, des infiltrations ou des collections purulentes, des ectasies staphylomateuses, peuvent être l'accompagnement ou la suite des kératites graisseuses à marche lente, à alternatives plus ou moins aiguës. L'observation clinique résoudra tous ces points que je laisse obscurs, faute de cas suffisamment nombreux et variés.

Nature de la maladie. — D'après tout ce que nous venons de voir, c'est une kératite consistant dans la formation habituellement lente et progressive d'un exsudat interstitiel occupant de préférence les couches antérieures et médianes de la cornée et formé anatomiquement par du tissu graisseux répandu et déposé sous la forme histologique de goutelettes, les unes disséminées, les autres agminées et sous la forme ana-

Digitized by Google

tomique de plaques grisâtres, les unes en grumeaux, les autres en points agminés, d'autres encore en paillettes à reflet brillant. En un mot, c'est une kératite essentielle, chronique, par formation et dépôts de substance graisseuse.

Mais quelle est l'espèce de graisse à laquelle nous avons affaire ici? Est-elle simple comme la stéarine, la margarine, la cholestérine, etc., ou composée de plusieurs de ces graisses élémentaires. D'après M. Kelsch, il n'y a pas lieu de se préoccuper du principe graisseux même qui est infiltré dans la cornée. « Dans cette kératite, dit-il, c'est la graisse normale, « complète, caractérisée par des goutelettes de volume va- « riable, telles qu'elles apparaissent dans les tissus graisseux « normaux et frais. L'apparition de cristaux annonce la dé- « composition de la graisse, et les dépôts lamelliformes, « brillants, entre les lames profondes de la cornée, tels qu'ils « sont décrits dans la ciquième observation, sont assurément « les paillettes de cholestérine résultant de la décomposition « sur place des vésicules adipeuses, ou plutôt d'une constitu- « tion incomplète de la graisse normale.

« Cette altération graisseuse de la cornée peut et doit être « considérée comme primitive, et accompagnée ou plutôt « suivie d'un processus phlegmasique plus ou moins intense « par réaction des éléments normaux de la membrane. Ce « double caractère les rattache à d'autres processus analogues, « mieux connus des pathologistes et qui servent ainsi à lui « constituer une sorte d'individualité dans la pathologie ocu- « laire.

« On sait, en effet, que la membrane interne des gros vais- « seaux artériels, particulièrement de l'aorte à son origine, « présente fréquemment, chez les sujets de tout âge et de « tout sexe, des stries ou taches blanches et opaques plus ou « moins nombreuses, qui ne sont autre chose que des petits « foyers de dégénérescence ou plutôt d'infiltration graisseuse « primitive. Or, ces petits foyers graisseux déterminent sur « les éléments ambiants une irritation lente et produisent à « la longue une plaque d'endartérite chronique. C'est là un « des modes d'origine de l'athérome artériel. Les arthrites

Digitized by Google

« scrofuleuses nous offrent encore des exemples intéressants « de ce mode d'altération. Ainsi les recherches de M. le doc- « teur Ranvier nous ont montré que toute tumeur blanche « présente, au point de vue de la nature des lésions, deux ca- « ractères, le premier qui est celui d'une infiltration grais- « seuse des cellules du cartilage articulaire et des corpuscules « osseux de l'épiphyse, et le second, qui est la réaction, l'in- « flammation suppurative et fongueuse, provoquée par la « présence de ces éléments gras.

« L'affection graisseuse de la cornée n'est donc pas un « processus pathologique exclusif à l'œil ; elle a ses analogues « dans d'autres points de l'organisme, et il convient de faire « remarquer, d'après les exemples cités plus haut, que ce « sont les tissus les moins vasculaires qui paraissent le plus « prédisposés : la membrane interne des vaisseaux, le carti- « lage, la cornée (Kelsch). »

Enfin nous verrons, à propos de l'étiologie, que nous devons considérer cette maladie comme une manifestation strumeuse tantôt spontanée, tantôt excitée par des altérations de voisinage qui, elles-mêmes, sont le plus souvent des manifestations de la constitution lymphatique ou scrofuleuse ; qu'en aucun cas elle ne nous a paru être une régression, une transformation d'un autre élément, soit normal, soit anormal. Ce serait, comme pour certaines arthrites, pour le gérontoxon, pour des endo-artérites, etc., un dépôt primitif de substance graisseuse. Ceci nous rappro he tellement de la question étiologique, que nous ne pouvons différer de la traiter.

Étiologie. — Toutes les personnes chez lesquelles nous avons rencontré cette forme de kératite étaient atteintes d'une altération, soit de la cornée, soit de la conjonctive ou des voies lacrymales qui nous a paru être antérieure. Celle à qui nous avons pratiqué l'ablation du segment antérieur de l'œil pour un staphylome mixte avec kératite graisseuse, avait été plusieurs mois auparavant atteinte d'un abcès de la cornée, qui s'était compliqué d'iritis, puis d'irido-cyclite, puis d'irido-cyclo-choroïdite, laquelle avait très probablement provoqué dans le reste de la cornée la modification trophique qui s'est

Digitized by Google

caractérisée par un dépôt de graisse sous la forme de ces taches spéciales que nous avons décrites. Or, cet abcès de la cornée était lui-même un accident strumeux, ainsi que le démontrait, non-seulement l'abcès, mais encore l'aspect général, les traits lymphatiques et des accidents d'adénophathie cervicale. La dame qui porte sur la cornée gauche deux plaques, l'une superficielle, l'autre profonde, était affectée d'obstruction lacrymale avec blépharo-conjonctivite chronique, d'acnée à la face et au dos, d'état général lymphatico-nerveux et de quelques glandes cervicales, ayant été autrefois plus engorgées. Cet examen, portant sur les autres sujets de nos observations, dénotait également des signes de disposition strumeuse et de la blépharo-conjonctivite constitutionnelle.

Le sujet de notre cinquième observation était atteint précédemment d'un leucôme déjà ancien et consécutif à un abcès de la cornée et, de plus, d'une iritis chronique avec synéchies postérieures très probablement.

Ainsi donc, dans les cinq observations que j'ai présentées et, autant qu'il m'en souvient, dans la plupart ou dans la totalité de celles que j'ai eu occasion de rencontrer, au nombre de 40 à 50, il existait des signes d'une action strumeuse antérieure, soit dans la cornée, soit dans les voies lacrymales, soit dans la conjonctive, ou aux abords ciliaires, et enfin dans l'état général; mais dans aucun cas, nous n'avons vu la kératite débuter et continuer isolée de tout trouble de voisinage, en un mot, être idiopatique.

Nous pensons donc et nous admettrons, jusqu'à plus ample informé, que la cornéïte graisseuse a pour cause principale une altération qui aurait précédé de longtemps, fixée dans la cornée elle-même ou dans la conjonctive, dans les bords palpébraux, les voies lacrymales, l'iris, la choroïde et existant elle-même comme manifestation locale d'un tempérament lymphatique et d'un vice strumeux.

Dans ces conditions, nous comprenons très bien que le dépôt graisseux soit primitif et non un reliquat de la régression d'un dépôt d'autre nature précédemment formé.

« Les causes de ces formations pathologiques de graisse,

Digitized by Google

« dit M. Kelsch, sont encore entourées d'obscurité. Il y a des « dégénérescences qui restent tout à fait circonscrites à tel ou « tel point et qui reconnaissent le plus souvent pour origine « une ischémie locale ou une exagération dans la destruction « des éléments, avec insuffisance de la résorption des pro- « duits.

« Mais bien plus intéressantes sont ces formations grais- « seuses qui tendent à se montrer dans différents organes, té- « moignant ainsi de l'existence d'une cause générale. Elles se « produisent quelquefois assez rapidement au cours ou à la « suite de fièvres graves, après certains empoisonnements « (phosphore, arsénic), plus lentement dans l'anémie, l'alcoo- « lisme chronique ; enfin dans certains cas, elles sont mani- « festement sous la subordination d'états constitutionnels « tels que la scrofule, la goutte et peut-être aussi la syphilis « (Kelsch, *l'Alcoolisme...*). »

Pour nos kératites, nous invoquons, en résumé, une cause de mauvaise nutrition locale par altération de la conjonctive et des sources nutritives de la cornée, jouant le rôle d'excitation sur place et une cause préparante ou prédisposante qui gît dans la constitution et se rapporte plutôt au tempérament lymphatique et au vice strumeux ou scrofuleux.

Diagnostic. — Il se divise en diagnostic propre et en diagnostic différentiel.

1° Diagnostic propre. — Nous avons indiqué, au chapitre des symptômes anatomo-cliniques et anatomo-histologiques et des symptômes physiologico-pathologiques, les caractères spéciaux de cette affection. Elle consiste en dépôts d'apparence crétacée ou lamelliforme, interstitiels, occupant de préférence le centre de la cornée, s'étendant principalement en travers, de gauche à droite, plus qu'en hauteur, commençant par un petit point qui s'en adjoint d'autres peu à peu, se constituant lentement, presque toujours sans signes aigus, avec une allure tout à fait chronique, se limitant à des portions de cornée, se montrant réfractaires à tous les traitements et persistant toute la vie.

2° Diagnostic différentiel. — On pourrait confondre cette

Digitized by Google

affection particulière de la cornée avec les dépôts de substances étrangères, notamment des sels de plomb, avec la kératite crétacée de Galezowski, avec des leucômes cicatritiels, avec des exsudats de kératite plastique. Nous allons tâcher de distinguer toutes ces maladies de celle que nous décrivons.

A. Dépôts métalliques ou calcaires : ils se forment tout d'un coup et ne grandissent pas, sont sus-épithéliaux, ont une apparence crétacée, sont douloureux et s'enlèvent par raclage. Les antécédents mettent aussi sur la voie. L'inattention et une sorte de parti pris peuvent seule entretenir la confusion avec la kératite graisseuse.

B. La kératite crétacée de Galezowski a beaucoup de ressemblance avec notre kératite graisseuse; comme elle, elle consiste en une tache ou plaque occupant de préférence le centre de la cornée, s'allongeant dans le méridien transversal, ayant une teinte grise, un aspect granuleux et un peu chatoyé; mais elle est très superficielle, sous-épithéliale exclusivement; elle ne s'engage que dans les lames profondes, elle peut s'enlever par abrasion. Évidemment ces deux epèces ont beaucoup de caractères communs, mais elles sont différentes et par leur profondeur et par la substance qui les compose, ici de la matière calcaire, là de la graisse.

C. On peut confondre encore les plaques de kératite graisseuse avec celles qui survivent à des kératites plastiques non résorbées. Les antécédents aideront beaucoup à distinguer, car la kératite parenchymateuse plastique se déclare à un certain âge, s'étend assez vite sur toute la cornée, à une deuxième période ou de réaction marquée par des phénomènes assez intenses; elle est de teinte plus nuageuse, elle atteint ensemble ou successivement les deux yeux; elle ne persiste que rarement; les taches qu'elle laisserait sont susceptibles de se fondre.

D. On peut encore prendre les leucômes cicatriciels pour une kératite graisseuse; mais ils sont à la surface, ont une teinte régulière et blanche, des bords troubles et mal arrêtés; ils ne grandissent pas, sont consécutifs à des bles-

Digitized by Google

sures ou à des abcès aigus, sont ou peuvent être indépendants de toute disposition strumeuse et de toute altération de voisinage.

E. Hypertrophies épithéliales. — Lorsque des corps étrangers, tels que lithyases, chalazions touchent habituellement la cornée, l'épithélium de cette membrane prolifère, s'épaissit, devient opaque, dépasse la surface générale et paraît constituer une kératite susceptible d'être prise pour celle que nous décrivons. On voit encore cette hypertrophie épithéliale se former dans des cas d'irido-choroïdite, avec un caractère d'épaississement qui semble atteindre la surface de la cornée elle-même et constituer une sorte de kératite susceptible de confusion avec la nôtre. Dans ces deux cas, la tache est superficielle, saillante, non médiane, non transversale, de teinte plus uniforme, ne progressant pas comme la tache graisseuse, en un mot bien différente, surtout par son siège superficiel. Un peu d'attention suffira pour empêcher de confondre l'une avec l'autre.

Nous n'avons pas besoin d'entrer dans des détails plus variés et plus nombreux sur les caractères distinctifs de chacune de ces affections ; ces traits généraux et ce que nous avons signalé au chapitre des symptômes nous paraissant suffisants pour faire éviter l'erreur dans la majorité des cas.

Pronostic. — Il est défavorable pour trois motifs principaux : 1° parce que la plaque de kératite placée devant la pupille est indélébile, cause une diminution prononcée de la vue; 2° parce que la maladie est précédée, accompagnée et suivie de lésions de la conjonctive, du bord des paupières, des voies lacrymales, ou de la cornée; 3° parce que la maladie se rattache à une constitution lymphatique et strumeuse qui peut avoir des manifestations dans la cornée de l'autre œil ou dans d'autres points de l'économie; 4° enfin parce que je ne puis indiquer le remède de ce mal, ayant en vain, jusqu'à présent, essayé bien des moyens qui n'ont jamais eu de succès définitif; ainsi le cas du jeune zouave.

Traitement. — Nous n'avons que peu de chose à dire sur cette question. Nous avons essayé contre la kératite graisseuse

Digitized by Google

divers collyres et des pommades qui n'ont eu aucune action; nos paracenthèses sur le petit enfant qui fait le sujet de notre quatrième observation n'ont eu qu'un bon effet passager. Je n'ai point tenté les électrisations; peut-être donneraient-elles de meilleurs résultats. Le traitement général par les agents dits anti-strumeux, par les fondants, par les antisyphilitiques, par les excitants, s'est montré également incapable de modifier le processus graisseux.

Nous n'avons donc pas de conseil décisif à donner contre le mal et contre la disposition qui l'engendre; mais nous devons insister sur la nécessité, sur l'urgence d'employer un traitement approprié contre les irritations de voisinage qui ont une si grande part dans la genèse des plaques graisseuses; il convient de s'obstiner contre la conjonctivite chronique, simple ou granuleuse qui a été négligée pendant longtemps, contre les obstructions lacrymales, contre l'entropion, les déviations ciliaires, les lithyases, les chalazions, en un mot contre tout ce qui est irritation, contre tout ce qui provoque et entretient une irritation dans les éléments qui entourent la cornée et servent à sa nutrition.

Une opération d'abrasion n'aurait guère de chance de succès, car la perte de substance serait remplacée par une cicatrice aussi opaque que la tache graisseuse. Et de plus, les opérations réussissent mal dans les maladies strumeuses, et l'on pourrait craindre qu'une intervention chirurgicale de cette nature apportât au mal une excitation nouvelle.

Enfin, dans le cas où la tache centrale serait bornée et arrêtée, l'altération de voisinage guérie, on pourrait pratiquer une pupille artificielle et colorer la tache par un tatouage.

Il reste donc beaucoup à faire pour le traitement. D'autre part, il reste dans les différents chapitres qui composent cette question de la kératite graisseuse bien des points à élucider, et nous appelons volontiers l'attention de nos confrères sur ces desiderata.

Je termine cette longue description en avouant que je n'ai trouvé, dans les auteurs de ma bibliothèque, assez bien gar-

Digitized by Google

nie, aucun document sur cette affection; autant que j'ai pu m'en assurer, elle n'est nommée nulle part, encore moins décrite, pas même sous un faux nom.

Dr Cuignet.

NOTE SUR UN CAS D'IRITIS BLENNORRHAGIQUE

par le docteur MENGIN (de Caen)

Le 9 janvier 1880, nous sommes consulté par M. L..., âgé de vingt-huit ans, cultivateur. Il est apporté dans des couvertures et dans l'impossibilité de se mouvoir seul. Nous nous rendons compte tout d'abord de l'état de ses yeux : les paupières des deux côtés sont le siège d'un gonflement énorme, la peau qui les recouvre est rouge et tendue et une sécrétion jaune verdâtre, épaisse, s'écoule des fentes palpébrales. Les paupières supérieures sont soulevées et on constate : à gauche une cornée bosselée et ramollie; à droite, cette membrane est encore saine.

Le malade nous apprend alors : que sans aucun antécédent vénérien, il a contracté, au commencement d'octobre, une uréthrite pour laquelle il n'a pas consulté de médecin et qu'il n'a pas soignée; il en a souffert pendant plusieurs semaines, l'écoulement a toujours continué depuis cette époque et le jour où il vient nous voir on constate un écoulement assez abondant, liquide, non douloureux, sans trace bien marquée d'inflammation locale.

Il n'y a chez notre malade aucun antécédent rhumatismal ; il n'y en aurait également pas dans sa famille. Il n'a jamais fait de maladie sérieuse, mais il est d'une constitution bien médiocre. Nous avons appris ultérieurement par le médecin de sa localité qu'il appartient à une famille essentiellement strumeuse.

Le 20 décembre, son œil gauche devient rouge en quelques heures à peine, dit-il, les paupières se gonflent, la vue est abolie

Digitized by Google

et il survient des douleurs violentes qui n'ont pas diminué jusqu'à ce jour; dès le début, il se produit un écoulement de pus.

Quatre jours plus tard, les mêmes phénomènes, les mêmes symptômes surviennent à l'œil droit, la vue est abolie, et des douleurs violentes s'installent comme à gauche.

Bientôt de nouvelles complications surviennent : le 28 décembre, c'est une arthrite tibio-tarsienne gauche; le 1er janvier, une arthrite du poignet gauche, et le 4 janvier, également une arthrite du pied droit.

C'est dans ces tristes conditions que, le 9 janvier, c'est-à-dire 20 jours après le début de l'ophtalmie, 12 jours après le début des manifestations articulaires, malgré une très longue distance à parcourir et un froid des plus rigoureux, que sa famille se décide à nous l'apporter pour nous demander conseil pour ses yeux.

Le malade a une fièvre intense et est dans une prostration des plus complètes.

Le diagnostic d'ophtalmie blennorrhagique s'imposait au premier abord. Nous commençons par constater un écoulement uréthral de forme chronique, mais encore assez abondant, et l'absence de toute syphilis ancienne ou récente. Les trois articulations malades sont tuméfiées et douloureuses à la moindre palpation. Quant aux yeux, ils sont, comme nous l'avons dit en débutant, le siège d'un écoulement jaune verdâtre, épais; les paupières sont volumineuses, gonflées, la peau est rouge et tendue. En soulevant avec difficulté la paupière supérieure gauche, on aperçoit un chémosis considérable, la cornée est ramollie, distendue, bosselée et l'iris lui est adhérent. En un point, la substance cornéenne est détruite et on aperçoit une hernie de l'iris. A droite, on constate un bourrelet muqueux chémosique très considérable, mais heureusement la cornée est saine en apparence, et en l'examinant devant une fenêtre bien éclairée puis à l'éclairage latéral on lui trouve un aspect brillant et nulle part cette teinte grise, louche qui est le prélude du ramollissement dans ces maladies.

Immédiatement, un traitement vigoureux est institué. A gauche, incisions multiples du chémosis et lavages fréquents

Digitized by Google

avec de l'eau de guimauve tiède. On s'en tient à ce traitement en raison du ramollissement général de la cornée. A droite, incisions multiples du bourrelet chémosique, réitérées à plusieurs reprises et qui donnent lieu à un écoulement considérable de sang. Lavages continuels avec une solution boratée. Cautérisation quotidienne avec une solution de nitrate d'argent au $\frac{1}{10}$ et neutralisation avec un pinceau trempé dans l'eau salée.

Le 24 février, 6 semaines après, le malade revient nous voir; grâce aux soins énergiques et assidus de notre confrère de sa localité, la maladie est complètement conjurée à droite, où il ne reste qu'une conjonctivite de médiocre intensité, la cornée est saine et l'acuité normale. A gauche, un vaste staphylôme pellucide se dessine. Le rhumatisme articulaire a suivi sa marche; depuis la première visite, les deux genoux ont été pris et le genou gauche est encore gonflé. Le poignet est guéri, les deux pieds sont en voie de guérison. En somme, notre malade peut, à l'aide d'un bâton, marcher à peu près seul, ou plutôt se traîner péniblement. Il nous dit que lorsqu'une jointure devenait douloureuse, l'état des autres qui étaient malades auparavant semblait s'améliorer. L'écoulement uréthral existe encore, sous forme d'uréthrite chronique

Nous avions absolument perdu ce malade de vue et n'en n'avions plus entendu parler quand, le 16 août, c'est-à-dire six mois après l'avoir vu pour la première fois, il nous est reconduit par son père, la tête enveloppée de linges qui lui protègent la vue.

L'œil gauche est le siège d'un vaste staphylôme irido-cornéen, absolument indolore et sans injection périkératique, non sensible à la palpation.

C'est à droite que les accidents sont survenus depuis cinq jours. Toute la muqueuse bulbaire présente la teinte rouge la plus intense, l'iris a perdu sa couleur, la pupille est rétrécie et adhérente dans la presque totalité de son petit cercle avec la capsule antérieure. La chambre antérieure est remplie d'un liquide louche qui semble épais, masque la pupille et empêche absolument d'éclairer le fond de l'œil avec le miroir. A

Digitized by Google

l'éclairage latéral, on ne trouve ni abcès, ni condylôme sur la surface antérieure de l'iris, et il n'y a pas trace d'hypopion.

L'œil est le siège de douleurs intermittentes et violentes, mais qui ne se font pas sentir dans le front ni dans la tempe; ces douleurs restent localisées dans l'œil.

Le malade ne peut compter les doigts à 20 centimètres et voit à peine une ombre passer quand on promène la main devant lui. Notons de plus une photophobie intense.

Nous avions donc affaire à une iritis aiguë, même suraiguë, dont les symptômes avaient éclaté d'une manière aussi brusque que formidable. La première question à se poser était celle de savoir quelle était l'étiologie de cette violente inflammation. L'origine syphilitique et l'origine sympathique devaient être écartées toutes les deux, la première en raison de l'absence d'antécédents spécifiques, même depuis sa première visite et aussi en raison de l'état aigu local; la seconde en raison de l'absence absolue de douleurs à gauche, même lors de la palpation de l'œil. L'intensité des phénomènes indiquait d'ailleurs de suite la cause du mal, et le diagnostic d'iritis rhumatismale d'origine blennorrhagique s'imposait évidemment. En l'espace d'une demi-heure, on instille cinq fois plusieurs gouttes d'une solution d'atropine au dixième sans obtenir la moindre dilatation et le traitement suivant est alors prescrit : appliquer 6 sangsues à la tempe, les laisser saigner trois quarts d'heure, et instiller immédiatement après, pendant trois heures, toutes les dix minutes environ, une ou deux gouttes d'une solution d'atropine au dixième. On recommande au malade de ne pas avaler sa salive tant que dureront ces installations et on le prévient des précautions à prendre en cas d'intoxication par l'atropine. De plus, les jours suivants il continuera ces instillations trois fois par jour, et prendra tous les jours un décigramme de calomel en dix paquets. Notons en passant que les douleurs articulaires sont restées plus ou moins chroniques et que le malade marche difficilement.

Le 19, c'est-à-dire trois jours après, il revient; l'injection périkératique a diminué manifestement, la pupille s'est élar-

Digitized by Google

gie, mais elle a conservé encore quelques adhérences en dehors et en haut. Le malade compte les doigts à 30 centimètres. On prescrit six sangsues et atropine, ut supra.

Le 2 septembre, quinze jours plus tard, dernière visite. Il reste à peine un peu d'injection périkératique, toutes les adhérences sont rompues, on voit de nombreux dépôts d'urée sur la capsule antérieure, l'humeur aqueuse semble normale comme aspect, on éclaire très bien le fond de l'œil; le malade compte les doigts à 4 mètres, et nul doute que lorsque l'effet de l'atropine aura disparu, la vision de près ne redevienne assez satisfaisante.

La maladie était donc conjurée, et n'étaient les dépôts d'urée qui persisteront toujours, elle eût guéri sans laisser aucune trace; elle eût même guéri très rapidement, si l'on considère surtout l'intensité des symptômes inflammatoires.

Nous n'avons plus revu le malade. Mais les complications qui se sont présentées chez lui du côté de l'iris, méritent, pensons-nous, quelques réflexions.

Nous passerons rapidement sur l'ophtalmie, maladie malheureusement assez fréquente et connue. Est-il à peine besoin de signaler qu'elle n'est ici qu'une complication purement fortuite et due à l'imprudence inconsciente du sujet qui a transporté directement du pus uréthral dans son œil gauche d'abord, puis que la contagion a atteint le droit, grâce à un mouchoir, une serviette ou un linge quelconque. La doctrine de la métatarse, d'ailleurs, n'a plus guère aujourd'hui qu'un intérêt historique.

Quant à l'iritis, elle est de nature essentiellement blennorrhagique; en cela elle n'est qu'une localisation du rhumatisme qui lui-même est complètement sous la dépendance de la blennorrhagie. Aujourd'hui, en effet, dit M. A. Fournier, l'énorme majorité des pathologistes admet que les affections articulaires qui accompagnent la blennorrhagie lui sont liées par une connexion intime, par une dépendance pathologique des plus évidentes, et le savant clinicien de l'hôpital Saint-Louis en donne les preuves les plus concluantes.

Cette iritis n'est pas fréquente, pensons-nous, mais, dans

Digitized by Google

tous les cas, elle est observée bien rarement dans les cliniques spéciales des maladies des yeux, pour l'excellent motif que les malades qui en sont atteints ont généralement des localisations articulaires et sont, sinon cloués sur leur lit, du moins dans l'impossibilité de se mouvoir facilement. Ricord, en effet, dit n'avoir observé qu'une fois une iritis blennorrhagique sans manifestation de même nature du côté des articulations.

L'arthrite précède presque toujours l'iritis et l'une et l'autre peuvent apparaître à n'importe quel moment de l'uréthrite, qu'elle soit aiguë, chronique, ou même qu'il ne persiste comme écoulement qu'un léger suintement. De plus, l'écoulement ne changerait en rien dans sa quantité ni dans sa qualité au moment où surviennent les complications.

La connaissance de cette iritis et sa description ne remontent pas bien loin. Laurence (*Traité des affections vénériennes des yeux*, 1830) paraît être le premier qui ait insisté sur l'influence de la blennorrhagie sur les maladies de l'iris. Avant lui, on n'avait pas désigné de siège exact, et on n'avait en vue, sans doute, que la conjonctivite.

Mackenzie, le premier (*Traité des maladies de l'œil*, 1857), a trac éd'une main magistrale l'histoire de l'iritis gonorrhéique. Nous ne pouvons nous empêcher de citer quelques passages de sa description, qui résumeront, de la manière la plus précise et la plus complète, les caractères de cette maladie. « L'iritis, qui doit son origine à une gonorrhée, dit-il, présente une inflammation ordinairement très intense qui affecte promptement la surface antérieure de l'iris, laquelle perd sa coloration naturelle. Pendant quelques jours, la maladie semble être une æquo-capsulite. Elle passe ensuite à l'état d'iritis séreuse. La pupille se contracte et la vision s'obscurcit. Il survient à cette époque un épanchement abondant de lymphe plastique qui remplit promptement la pupille ; cette matière a quelquefois un aspect cailleboté et se précipite en masses considérables dans la chambre antérieure qui en est quelquefois presque complètement remplie. Ce symptôme n'existe à un aussi haut degré dans aucune autre

Digitized by Google

sorte d'iritis. Les malades atteints de synovites et d'iritis suites de gonorrhée sont généralement des jeunes gens d'une constitution scrofuleuse, menant une vie rude et s'exposant sans précaution à l'action du froid. L'iritis gonorrhéique est l'une des plus rapides dans sa marche et des plus intenses et des plus formidables par la violence des symptômes; mais elle cède plus promptement et plus complètement que les autres à un traitement actif, et l'on voit des exemples de guérison parfaite, alors même que les chambres de l'humeur aqueuse étaient remplies de lymphe. Dans aucune variété d'iritis, la guérison n'est aussi remarquable ni aussi complète. »

Cette description si nette et si précise dépeint très exactement, même minutieusement, les accidents qui sont survenus chez le malade dont nous donnons l'observation. Cette iritis, en effet, outre les symptômes communs qu'elle avait avec les autres variétés d'iritis, soit séreuse, soit parenchymateuse, différait de toutes ces variétés par l'intensité extraordinaire des symptômes qui l'accompagnaient.

Enfin, également, comme il arrive généralement dans ces cas, un traitement antiphlogistique local et énergique eut rapidement raison des accidents qui, dès le début, paraissaient terribles.

Terminons en faisant remarquer le bon résultat que fournit le mode d'administration de l'atropine que nous avons employé, et que nous croyons de beaucoup le meilleur quand il s'agit d'obtenir un effet rapide et énergique comme pour rompre des synéchies. Ce mode d'administration consiste à instiller pendant plusieurs heures, et toutes les 10 minutes environ, quelques gouttes d'une forte solution d'atropine, immédiatement après avoir pratiqué localement une vaste déplétion sanguine à l'aide des sangsues. On devra toujours songer, dans ces cas, à empêcher les accidents que pourrait produire l'intoxication par l'atropine, et à combattre les accidents dès qu'ils apparaîtraient

---

Digitized by Google

CATARACTES CONGÉNITALES

Par le Dr Galezowski

Les enfants nouveau-nés viennent quelquefois au monde avec des opacités plus ou moins prononcées dans un ou les deux cristallins. Ces opacités constituent des cataractes complètes ou partielles, auxquelles on donne généralement le nom des *cataractes congénitales.*

Lorsque la cataracte est complète et que l'opacité occupe toute la masse du cristallin, il en résulte une cécité presque absolue, l'enfant ne voit et ne fixe rien, les parents s'en aperçoivent de très bonne heure et viennent immédiatement nous consulter; mais si la cataracte n'est que partielle et qu'elle n'occupe qu'un seul point du cristallin, un segment isolé, une couche concentrique, un point limité dans la capsule, et surtout, si elle n'existe que dans un seul œil, — alors le mal peut rester très longtemps méconnu. Il arrive bien souvent que les individus atteints d'une ou de deux cataractes congénitales partielles arrivent jusqu'à l'âge adulte sans connaître leur infirmité. et ce n'est qu'à une époque plus ou moins avancée de leur vie, qu'en fermant un œil pour une cause quelconque, ils s'aperçoivent qu'ils ne voient pas d'un œil ; ils viennent nous consulter et nous constatons l'existence d'une cataracte congénitale. Tantôt, c'est en allant à la chasse, tantôt après un coup reçu sur l'œil qu'on découvre le trouble de la vue, qui est dû, non point au coup, mais à la cataracte congénitale.

Une très grande variété de cataractes congénitales, et l'impossibilité dans laquelle on se trouve pour les observer immédiatement après la naissance, rendent leur diagnostic souvent assez difficile. C'est pour cette raison, aussi bien qu'au point de vue du pronostic et du traitement lui-même, qu'il serait à désirer que tous les enfants nouveau-nés soient soumis à un examen ophtalmoscopique. Pour le moment, nous sommes obligés d'établir le diagnostic de ces cataractes non

Digitized by Google

à leur début, mais à une période ultérieure de leur évolution.

Les cataractes congénitales sont le résultat d'un arrêt de développement du cristallin et d'une altération des cellules épithéliales de la capsule postérieure. Par suite d'un arrêt de développement dans ces éléments, les fibres prismatiques se ratatinent, se condensent, le liquide nutritif n'y pénètre qu'incomplètement, et l'opacification de l'organe, tout entier ou en partie, a lieu. Fr. Arnold (1) avait enseigné, il est vrai, et plusieurs auteurs avaient accepté son opinion, que le cristallin est opaque dans son origine, pendant les premières semaines de la vie fœtale, et que ce n'est que plus tard, vers la huitième semaine, qu'il s'éclaircissait de la périphérie vers le centre. Ammon (2) a rejeté cette opinion, en déclarant qu'il n'avait jamais trouvé de cristallin opaque dans les fœtus de l'homme. Les recherches les plus récentes confirment l'opinion de ce dernier auteur. Par conséquent, nous avons le droit d'admettre, comme nous nous sommes déjà exprimés plus haut, que la cataracte congénitale n'est que la conséquence d'un arrêt de développement de certains éléments nutritifs de la lentille.

Que les cataractes congénitales ne soient que la conséquence d'un arrêt de développement, nous en avons des preuves irréfutables dans ce fait, très fréquent du reste, que les cataractes congénitales, de telle forme qu'elles soient, se rencontrent très souvent avec d'autres anomalies ; c'est ainsi que nous les observons dans le microphthalmos, dans le coloboma de la choroïde, dans des conformations défectueuses des paupières, etc.

Ces anomalies de transparence accompagnent quelquefois une anomalie de position de cette même lentille. Tantôt c'est une ectropie du cristallin que l'on observe avec la cataracte. Becker a rencontré un cas dans lequel ce cristallin avait une forme irrégulière et se trouvait placé près du nerf optique. Quelquefois, on trouve des colobomas dans le cristallin et la choroïde.

(1) Fr. Arnold, *Unter suchnngen über das ause des Nenschen*. 1832, p. 154.
(2) Ammon, *Ann. d'oculist.* 1852.

Digitized by Google

Incontestablement, ce ne sont pas de simples coïncidences, mais plutôt des défauts de développement provenant de la même cause embryonnaire.

Les cataractes congénitales sont le plus souvent stationnaires et ce n'est que dans certaines formes, et sous l'influence de quelques conditions étiologiques particulières, qu'elles peuvent prendre un développement et constituer, par conséquent, des cataractes progressives.

Les cataractes congénitales se présentent sous des formes tellement variées, que pour bien les connaître, nous devons les étudier par des groupes séparés.

I. — *Cataractes congénitales capsulaires.*

Nous avons étudié tout au long cette forme de cataractes, dans un des articles précédents consacré aux cataractes capsulaires et pyramidales, en général, et nous n'y reviendrons que pour analyser quelques signes particuliers, propres à éclaircir leur diagnostic différentiel.

Elles se présentent tantôt comme un tout petit point blanc, tantôt sous forme d'une tache occupant plusieurs millimètres d'étendue, tantôt comme des taches blanches isolées, au nombre de trois ou quatre, toutes au voisinage du pôle antérieur du cristallin. C'est pour cette raison que Becker les désigne sous le nom de cataractes polaires antérieures. Deux fois, je les ai vu former une membrane blanche nacrée et avec des contours très bien tranchés.

Ces cataractes sont toujours stationnaires, et ne s'étendent pas au delà de leur limite congénitale, mais elles peuvent, à un certain moment de la vie, se compliquer d'une opacification générale du cristallin. La cataracte devient alors non plus une simple cataracte congénitale, mais lenticulaire acquise, compliquée d'une opacité capsulaire congénitale.

On reconnaît ces opacités capsulaires des corticales par les signes suivants : la tache capsulaire présente toujours des contours bien tranchés, sa surface est blanche, nacrée.

Digitized by Google

crayeuse, qui tranche très franchement sur le reste du cristallin, que ce dernier soit transparent ou opaque.

Dans les conditions ordinaires, la vision n'est nullement gênée par la simple opacité capsulaire, et les personnes qui portent cette altération ne s'en aperçoivent même pas, jusqu'au moment où les couches corticales commencent à s'opacifier; quelquefois même, ce n'est que par hasard que le médecin découvre la tache.

Les cataractes capsulaires congénitales accompagnent parfois d'autres anomalies; elle se rencontrent assez souvent avec le nystagmus.

Au point de vue du traitement, il importe de noter que comme elles ne gênent nullement la vue, elles n'exigent point de traitement; mais lorsque, à un moment donné, le plus souvent dans un âge un peu avancé, il se forme une cataracte corticale dans le même œil, et que l'opération devient indispensable, on est obligé alors de faire non-seulement l'extraction de la lentille avec ses couches corticales, mais on devra aussi chercher à ramener au-dehors la capsule opaque, autrement on s'expose à voir se développer une cataracte secondaire qui exigera une nouvelle intervention chirurgicale. L'expérience nous a démontré, en effet, qu'une capsule opaque de naissance, même dans sa minime portion, devient facilement opaque dans toute son étendue, dès qu'elle aura été incisée. C'est pour éviter ces accidents secondaires, que nous avons extrait dernièrement, chez une de nos opérées, le cristallin ainsi que la cataracte pyramidale congénitale, comme on pourra du reste juger par l'observation suivante :

OBSERVATION.

Cataracte pyramidale congénitale et lenticulaire acquise. Extraction. Guérison.

Madame la comtessse de C..., âgée de 72 ans, me fut adressée au mois de septembre 1880, par le docteur Maynard (de Paris), pour être opérée de la cataracte de l'œil droit. Sa

Digitized by Google

cataracte était capsulo-lenticulaire, la capsule présentait dans le pôle antérieur une petite pyramide congénitale, blanche, très caractéristique ; le noyau et les couches corticales étaient opacifiées dans toute leur étendue ; la cataracte avait la consistance dure.

Assisté de mon confrère Maynard et de mes aides, le docteur Parent et Despagnet, j'ai pratiqué l'opération le 21 septembre. En incisant la capsule avec le couteau de Graefe, je suis parvenu très facilement à détacher la pyramide capsulaire, et comme cette dernière n'est pas sortie avec le cristallin, j'étais obligé de la retirer à l'aide d'une pince. Cette cataracte capsulaire a été remise à M. le docteur Pomet, et nous espérons en avoir plus tard une analyse micrographique.

Les suites de l'opération ont été on ne peut plus simples; la cicatrisation a marché régulièrement et sans complications. La pupille est nette et l'acuité visuelle est normale. La malade lit aujourd'ui le n° 1, avec le verre convexe de 15 dioptries.

Il n'est pas difficile de faire la distinction entre la cataracte capsulaire congénitale et acquise. Cette dernière peut ressembler d'une manière plus frappante avec la congénitale; la même forme ronde, à contours tranchés, et le même emplacement, mais comme elle est le résultat d'un abcès perforant de la cornée pendant la première enfance, on trouvera toujours, au centre de cette dernière membrane, une petite tache laiteuse, qui indiquera l'origine de l'opacité capsulaire.

Cataracte Zonulaire.

Parmi les altérations congénitales du cristallin, la forme la plus intéressante à étudier est incontestablement la cataracte *zonulaire* ou *stratifiée*. Elle est caractérisée par une opacification d'une couche corticale tout au pourtour du noyau, formant comme une sorte d'enveloppe opaque, presque à égale distance du centre et des deux pôles de la lentille. Jaeger était le premier qui avait décrit cette forme de cataracte et après lui Graefe. Aujourd'hui, les faits sont devenus tellement fréquents qu'il serait superflu de citer les observations rapportées par les auteurs; mais il est indispensable

Digitized by Google

de connaître exactement les symptômes qui caractérisent cette maladie dans ses différentes formes.

Quoique cette opacité soit congénitale et vienne de naissance, cependant on ne s'aperçoit de son existence que beaucoup plus tard, souvent même dans l'âge adulte.

La cataracte zonulaire constitue une opacité partielle, qui atteint habituellement de six à huit millimètres de la partie centrale de la lentille. A l'œil nu, elle est à peine appréciable, en raison de sa teinte grisâtre très peu marquée et parfaitement uniforme; car ce n'est qu'exceptionnellement qu'on trouve, comme dans un cas que je viens d'opérer, la cataracte zonulaire compliquée d'une cataracte pyramidale. Lorsqu'on les examine à l'aide de l'éclairage ophtalmoscopique, on reconnaît alors ces cataractes par les signes suivants, on ne peut plus caractéristiques. L'opacité centrale, étant tantôt complète, tantôt très légèrement marquée, on n'éclaire pas souvent du tout le fond de l'œil, directement en face de la pupille, ou bien on n'aperçoit la papille optique que d'une manière très vague et diffuse; mais dès qu'on projette la lumière obliquement derrière l'iris, on reconnaît immédiatement qu'une zone assez large, tout au pourtour du centre du cristallin, est complètement limpide. et que la cataracte est limitée par un bord très nettement tranché. Lorsqu'on dilate la pupille, on aperçoit un disque noir très nettement tranché sur le fond de l'œil rouge. Dans certains cas, cependant, on voit dans la partie périphérique quelques rayons opaques traverser la partie transparente et qui sont eux-mêmes congénitaux, ou bien proviennent d'une altération acquise et progressive du cristallin. La cataracte, alors congénitale, se complique d'un ramollissement et opacification acquise de toutes les couches corticales.

Comme nous l'avons déjà dit plus haut, la cataracte zonulaire n'est constituée que par une opacité occupant une ou plusieurs couches autour du noyau transparent; mais il y a des cas dans lesquels toute la masse comprise à l'intérieur de la zone opaque est aussi trouble, de sorte que la cataracte forme une boule sphérique au milieu des couches transparentes.

Digitized by Google

J'ai extrait, dans ces derniers temps, deux cataractes zonulaires stationnaires, et la partie opaque formait, dans ces deux cas, une boule uniformément opaque qui est sortie la première après l'incision de la capsule.

La cataracte zonulaire existe généralement dans les deux yeux, mais il peut arriver que dans un œil elle ne sera qu'à peine visible, pendant que dans l'autre elle sera très prononcée.

Il serait très facile de faire ainsi une erreur de diagnostic et de ne reconnaître que la présence de la cataracte zonulaire dans un œil, lorsque dans l'autre œil elle serait très peu marquée. Je ne puis pas m'expliquer autrement le cas de cataracte zonulaire développée spontanément dans le second œil, chez un malade de M. Wecker, quand il n'y avait au commencement, dit-il, que la cataracte zonulaire monoculaire. La cataracte de l'autre œil était évidemment peu marquée et avait passé inaperçue au premier examen.

J'ai donné des soins, en 1869, à un neveu du docteur Duchenne, de Boulogne, élève de l'École polytechnique, qui voyait très bien de son œil droit, pendant que l'œil gauche était atteint d'une cataracte zonulaire bien marquée. Quel n'était pas son étonnement, lorsque je lui ai déclaré que son œil droit portait aussi une cataracte zonulaire, mais si peu opaque, que ce n'est presque que sur ses limites qu'on pouvait reconnaître l'opacité.

En général, l'acuité visuelle est manifestement diminuée chez ces individus; ils regardent par les parties latérales et transparentes du cristallin, en s'approchant beaucoup de l'objet qu'ils veulent observer distinctement. C'est pour cette raison qu'on confond facilement ces malades avec les myopes; souvent ils sont en réalité myopes, mais, dans d'autres cas, ils sont au contraire hypermétropes, comme l'a très justement remarqué Becker (1).

L'acuité visuelle peut être, pendant de longues années, si bien conservée, qu'on ne s'apercevra de l'infirmité qu'à un âge assez avancé, lorsqu'il se formera une cataracte corticale progressive.

(1) Becker, *Handbuch U. Saemisch, Bdct.* Bd. V, p. 242.

Digitized by Google

En 1878, j'ai fait à ma clinique l'extraction de la cataracte zonulaire chez un homme âgé de quarante-trois ans, dont les deux cristallins commencèrent à s'opacifier dans les parties périphériques depuis cinq ou six ans ; avant cette époque, le malade déclare n'avoir jamais ressenti le moindre trouble de la vue, à part la myopie dont il croyait être atteint, mais qui, en réalité, n'existait point, car il était emmétrope.

La cataracte zonulaire est, selon moi, toujours la conséquence de défaut de développements, et elle est par conséquent la maladie congénitale. Et si on les observe à un âge plus avancée où quelques années seulement après la naissance, cela tient au développement ultérieur qu'aura pris la cataracte. Nous en avons la meilleure preuve dans la coexistence de cette cataracte assez fréquente avec d'autres anomalies. C'est ainsi que nous l'avons rencontrée avec le coloboma de l'iris et de la choroïde, avec le microphthalmos. Le fait suivant, observé à ma clinique et qui a été recueilli, sur sa demande, par M. Despagnet, peut servir d'exemple :

ORSERVATION.

Microphthalmos et cataracte zonulaire double chez deux membres d'une même famille. — Hérédité.

Le 15 mars 1880, se présente à la consultation M. L..., Adolphe, âgé de trente-trois ans, accompagné de son neveu, M. L..., âgé de 19 ans. L'oncle a un microphthalmos à droite. L'œil gauche est d'un bon tiers plus petit que le droit. La chambre antérieure est à peine appréciable. L'iris, d'un diamètre plus petit d'un tiers que celui de l'œil congénère, est également d'une coloration différente. Les yeux sont vérons. L'iris droit est gris-verdâtre, tandis que l'iris gauche est bleu. La pupille droite est de moitié plus petite que la gauche. De cet œil, dont le développement est anormal, L... ne voit pas de loin; de près, il compte à peine les doigts. A l'ophtalmoscope, on trouve une myopie de 12 dioptries et une cataracte zonulaire. Un large staphylome contourne la papille dans sa partie supérieure. La macula est saine. Le reste de l'œil est normal. L'œil gauche, depuis deux ans, a la vision moins nette.

Digitized by Google

Progressivement, elle s'est perdue tout à fait. C'est ce qui l'amène aujourd'hui près de nous. Il a une cataracte demi-molle complète. Les phosphènes existent, et on va pratiquer l'extraction.

Le neveu est pour nous une vieille connaissance. Il est venu nous voir il y a deux ans avec une irido-choroïdite et exophtalmie de l'œil gauche, suite d'opération de cataracte pratiquée il y a dix ans, et il venait réclamer les soins de M. Galezowski pour l'œil droit. L'œil a un développement normal, mais il est atteint de nystagmus latéral, ce qui l'empêche d'y voir, et d'une cataracte zonulaire. M. Galezowski pratique l'extraction avec iridectomie en bas. L'opération se passe très régulièrement et sans aucun accident. Avec des verres convexes de 13 dioptries, le malade lit le n° 2 de l'échelle typographique. La vision à distance est relativement assez bonne, il peut lire sans lunettes, du milieu de la chambre, le nom des rues sur les plaques indicatrices. Donc le résultat est très satisfaisant, mais ce n'est pas là le côté intéressant de cette observation. La présence de l'oncle et du neveu dont l'un est atteint de microphtalmos droit avec cataracte à gauche, et l'autre de nystagmus avec cataracte zonulaire congénitale, nous permet d'en tirer des conclusions d'une autre importance. En effet, si nous rapprochons le microphtalmos de l'un des cataractes congénitales de l'autre, nous trouvons des deux côtés un arrêt de développement, et cela dans deux membres d'une même famille. Aussi l'hérédité ne nous semble pas discutable, et c'est là l'enseignement que nous voulions retirer du rapprochement de ces deux faits.

Cette observation démontre, en outre, que les cataractes zonulaires peuvent être héréditaires, ce que j'ai déjà observé trois fois, ce qui milite encore plus que tout autre fait en faveur de la congénitalité.

Et voici le second fait de l'hérédité de la cataracte zonulaire. Il a été recueilli à ma clinique, par le docteur Miard, en 1868.

Observation.

Cataracte zonulaire héréditaire.

Garçon B..., âgé de 9 ans, me fut amené à la clinique le 19

Digitized by Google

août 1869, et se trouve inscrit au n° 3378 de mon livre d'observation. Cet enfant est un peu chétif et présente quelques signes de rachitisme ; ses dents sont mal conformées, un peu noires à la base.

Sa vue est faible et très sensible à la lumière du jour; il se conduit facilement, mais pour distinguer les petits objets, il est obligé de les rapprocher tout près de ses yeux. A l'extérieur les yeux sont sains, mais à l'examen ophtalmoscopique nous constatons la présence d'une cataracte zonulaire dans les deux yeux. Les couches périphériques sont tout à fait transparentes, à travers lesquelles on distingue très nettement le fond de l'œil. Sa mère déclare avoir subi une opération de la cataracte aux deux yeux, dans son enfance. Elle voit maintenant à se conduire et à faire son ménage; mais sa vue est trouble à cause de la cataracte secondaire, qui masque une partie des deux pupilles.

Selon Horner, la coïncidence de la cataracte zonulaire avec la déformation des dents et des os du crâne pourrait faire penser à l'existence de la cause rachitique. Sur 36 cas observés par lui, il y avait 25 fois la déformation des dents, 16 fois la difformité dans les os du crâne, et 4 fois défaut de développement de l'intelligence.

D'autre part, Arlt et Horner ont signalé une coïncidence de la cataracte zonulaire et des convulsions dans la première enfance : quarante-huit fois sur 65, ce fait a été en effet observé par ces deux auteurs, mais je ne crois pas qu'il puisse y avoir une relation quelconque entre ces deux maladies.

M. Schmidt pense que les cataractes zonulaires coïncident très souvent avec un développement anormal des dents; cette même opinion a été admise par Horner, qui distingue, chez les individus atteints de cataractes zonulaires, des dents incisives aussi bien que les autres dents de lait, atteintes non plus au sommet, comme cela était observé par Hutchinson dans la syphilis, mais plutôt à la base; et à la surface de la dent, l'émail détaché ou disparu par couches, ce qui fait que l'humidité et l'air les rend facilement noires ou brunes. Cette altération s'observe, en effet, très souvent chez les enfants rachitiques.

Digitized by Google

ASSOCIATION FRANÇAISE POUR L'AVANCEMENT DES SCIENCES

Session de Reims, 1880.

Nous résumons ci-dessous les différentes communications relatives à l'ophtalmologie qui ont été faites à ce congrès.

Dans la *séance du* 13 *août*, M. Dransart (de Somain) a lu une note intitulée : *Considérations cliniques et pathogéniques sur les rapports pathologiques de l'œil et de l'oreille.* Ce travail repose sur quatre faits. 1° En 1870, un chaudronnier reçut dans l'œil droit une paillette de fer qui produisit une cataracte traumatique et entraîna la perte de l'œil ; à la suite de cet accident il devint sourd de l'oreille droite. En 1880, il reçut également une paillette de fer dans l'œil gauche et devint sourd de l'oreille gauche ; ce malade était alcoolique. 2° Un enfant de 12 ans reçoit une boule de neige sur l'œil droit ; il devient sourd de l'oreille droite ; son père et sa mère étaient syphilitiques. 3° Une jeune fille de 18 ans, scrofuleuse, était sourde et presque aveugle. Une double iridectomie lui améliora en même temps la vue et l'ouïe. 4° De même chez une petite fille de 8 ans, une double iridectomie améliora en même temps l'ouïe et la vision. Aussi l'auteur propose, sous toutes réserves, les conclusions suivantes : « Il existe entre l'œil et l'oreille des rapports pathologiques de nature réflexe ; ces rapports, qui se font par l'intermédiaire du trijumeau (le ganglion optique envoyant à la fois des filets à l'œil et à l'oreille) sont tels qu'une plaie de l'œil peut entraîner la surdité ou améliorer une surdité déjà existante. Cette action de l'œil sur l'oreille, qui paraît capable de produire la *surdité réflexe* ou bien qui peut améliorer la surdité quand elle existe, semble devoir se produire de préférence sur certains terrains pathologiques, tels que la syphilis, l'alcoolisme, le lymphatisme et la scrofule. »

Les troubles auriculaires consistent surtout en bourdonnements d'oreilles et surdité. M. Dransart n'a rien trouvé de

Digitized by Google

spécial dans le conduit auditif externe, ni sur la membrane du tympan.

Dans la *séance du 12 août*, M. Houel a présenté un *pince-nez à plaquettes mobiles* permettant de corriger le défaut de parallélisme des axes visuels dans l'astigmatisme.

M. Charpentier (de Nancy) a fait une communication sur le *sens de la lumière* et le *sens des couleurs*. Au point de vue physique, la couleur blanche est composée du mélange de plusieurs couleurs simples, mais en est-il de même au point de vue physiologique? Non, pour M. Charpentier, et la sensation de blanc est une sensation simple, tandis que la notion des couleurs est le résultat d'une fonction différente et plus complexe. En voici les preuves :

1° Le blanc n'est pas une couleur composée, parce qu'il agit sur la rétine autrement que les couleurs; les couleurs ont un champ visuel restreint et variable avec la nature et l'intensité de chacune d'elles; le blanc a un champ visuel constant et plus étendu. — 2° La sensibilité de la rétine pour la lumière blanche est la même pour toutes les parties du champ visuel; la rétine est de moins en moins sensible pour les couleurs à mesure qu'on s'éloigne du point de fixation (Landolt et Charpentier). — 3° On connaît des cas pathologiques où le sens des couleurs est entièrement aboli (achromatopsie totale), tandis que la sensibilité lumineuse persiste; l'auteur a même observé, à la clinique de M. Landolt, un cas d'hémiopie portant uniquement sur la sensibilité aux couleurs. — 4° Une lumière colorée, même monochromatique, que l'on fait croître d'intensité, seulement à partir de zéro, commence, pour une certaine intensité très faible, par produire une sensation lumineuse simple, de même pour toutes les couleurs ; ce n'est que pour une intensité plus considérable (et d'autant plus considérable qu'on s'éloigne davantage du centre de la rétine) qu'elle donne une sensation de couleur spécifique.

Ainsi la sensibilité lumineuse et la sensibilité chromatique sont deux fonctions différentes, la seconde étant un perfec-

Digitized by Google

tionnement de la première. A l'appui de cette manière de voir, M. Charpentier cite les faits suivants :

1° On peut augmenter l'action d'une lumière sur la sensibilité lumineuse, l'action sur le sens chromatique restant la même ; il suffit pour cela de faire séjourner l'œil pendant 15 à 20 minutes dans l'obscurité. 2° Au sortir de ce séjour dans l'obscurité, il s'ajoute à toute sensation de couleur une sensation de blanc qui donne aux couleurs les plus pures une teinte lavée et blanchâtre. 3° Enfin l'addition d'une certaine quantité, même assez forte, de lumière blanche à une couleur simple, ne change pas la sensibilité de l'œil pour cette couleur.

Il existerait donc, d'après M. Charpentier, un sens de la lumière distinct du sens des couleurs.

Dans la *séance du 14 août*, M. Javal a présenté, en son propre nom et au nom de M. Schiötz, un nouvel *ophtalmomètre*.

Dans la *séance du 14 août*, M. le professeur Gayet (de Lyon) expose un *nouveau procédé d'iridectomie dans les cas de cataracte secondaire*. Comme de Græfe, dit-il, j'enfonce mon couteau à l'extrémité du diamètre convenable avec sa lame dans le plan du méridien passant par le point d'attaque; seulement; au lieu de diriger le tranchant en arrière, je le porte en avant, je pique l'iris immédiatement et dans une direction très favorable, puis, ramenant mon couteau en parallélisme avec le plan équatorial, je le fais glisser derrière la membrane à trancher; arrivé à l'autre extrémité de la chambre antérieure, je renverse encore un peu plus mon instrument en arrière, je fais une autre ponction à l'iris, puis à la cornée, et je coupe en avant en produisant des mouvements de va et vient.

Dans la *séance du 18 août*, M. Delacroix (de Reims) communique une statistique de différents *traumatismes oculaires*, observés surtout chez des ouvrières occupées au dégorgement des vins de Champagne. Ces accidents sont causés par l'explosion des bouteilles dont les éclats sont projetés à la figure. Les blessures de l'œil ainsi produites sont ordinai-

Digitized by Google

rement longitudinales, transversales ou obliques, rectilignes ou curvilignes, linéaires ou en forme de lambeau. Elles offrent ce caractère commun que les lèvres de la plaie sont aussi nettes qu'une coupure de rasoir ou qu'une section faite par le chirurgien. Elle ne sont presque jamais compliquées de la présence de corps étrangers. Grâce à la netteté de la section, elles ont peu de tendance à suppurer, malgré l'enclavement fréquent de notables parties de l'iris et quelquefois de débris du cristallin ou de la capsule. Les ouvrières refusent de porter des lunettes, même en toile métallique très fine, parce que la vision est moins nette.

M. Delacroix présente également deux malades privés d'iris. M. Gayet demande à examiner les malades à l'ophtalmoscope car il regarderait comme très importante la preuve de la suppression d'un organe aussi important ; il existe de vastes colobomas dans lesquels l'iris est rétracté à un tel point qu'il est complètement caché.

Dans la *séance du* 19 *août*, M. Gailliet (de Reims) expose un procédé d'opération de la cataracte. Il fait la kératotomie supérieure pour éviter les inconvénients du lambeau inférieur, en particulier l'écoulement complet de l'humeur aqueuse, la hernie de l'iris et la suppuration du lambeau.

M. Gailliet communique également les heureux résultats que lui a donnés, dans le *traitement du glaucôme*, la ponction de la sclérotique par le procédé de M. Le Fort.

A. Chevallereau.

REVUE DE LA PRESSE ÉTRANGÈRE

Par le Dr Alex. Boggs.

L'utilité de l'Ophtalmoscope pour le diagnostic des maladies en général.

Au dernier congrès du « British médical association » qui a eu lieu cette année à Cambridge, le Dr John Buckley Brad-

Digitized by Google

bury, professeur de physique à l'Université de cette ville, a lu un travail très intéressant sur la médecine moderne, dans lequel il a démontré de quel secours sont en médecine les instruments de précision en général; nous reproduirons ici ce qui, dans ce travail, se rapporte à l'ophtalmoscope.

Cet instrument, d'après le Dr Bradbury, est non seulement précieux pour le diagnostic des maladies des yeux, mais encore pour celui d'une foule d'autres maladies, telles que les tumeurs intracrâniennes, la syphilis, la maladie de Bright, la tuberculose aiguë, la méningite tuberculeuse, l'embolisme cérébral, l'ataxie locomotrice, etc. Une connaissance approfondie de l'ophtalmologie est nécessaire à tous les médecins pour l'examen systématique des maladies et particulièrement des maladies du système nerveux.

Il cite à l'appui de sa thèse plusieurs exemples dont nous reproduirons quelques-uns. M. Brudenell Carter rapporte qu'un individu, que l'on croyait atteint d'une maladie du cerveau, était considéré comme si gravement malade par plusieurs médecins qu'on lui avait conseillé d'abandonner ses occupations et d'aller faire un voyage en Australie pour tâcher de se guérir. Il revint d'Australie après quelque temps sans aucune amélioration dans son état, et M. Carter l'ayant examiné à l'ophtalmoscope et avec les autres moyens usités en pareil cas, découvrit qu'il n'était que myope, il le guérit complètement en lui donnant des verres appropriés à sa vue.

Le Dr Hughlings Jackson relate le cas d'un étudiant en médecine qui avait eu plusieurs attaques de vomissement et de céphalalgie frontale produites par un abus de lecture et pour lesquelles il avait été obligé de quitter son travail. Après avoir voyagé deux années ponr sa santé, on lui prescrivit des lunettes pour la variété hypermétropique de l'astigmatisme et, depuis, il est guéri.

L'ophtalmoscope nous permet souvent de constater la syphilis héréditaire, lors même que les autres indications sont absentes, comme par exemple l'état particulier des dents. Le rapport qui existe entre la choroïdite disséminée et la syphilis a une grande importance, et M. Hutchinson, le célèbre

Digitized by Google

chirurgien oculiste, a été jusqu'à dire que les taches de désorganisation que l'on constate dans la choroïdite sont presque aussi pathognomoniques que l'état particulier des dents ébréchées décrit par lui.

Une autre condition importante que nous révèle l'ophtalmoscope est l'atrophie simple du nerf optique — l'atrophie sans névrite précédente — qu'on constate dans quelques cas d'ataxie locomotrice. L'ophtalmoscope peut nous aider à reconnaître cette maladie dès le début, même avant l'apparition des symptômes subjectifs.

La constatation de la névrite optique est d'une grande valeur au point de vue du diagnostic et du pronostic des tumeurs intracrâniennes, car, d'après le Dr Gowers, la névrite optiqne existe au moins dans les 4/5 des cas.

L'orateur a relaté plusieurs autres exemples et a terminé en appuyant sur l'utilité de l'ophtalmoscope dans la pratique journalière, disant que l'on doit consulter habituellement cet instrument pour le diagnostic des maladies, comme l'on consulte la langue et le pouls. A ce titre, l'ophtalmoscope doit être regardé comme un instrument appartenant aux médecins autant qu'aux chirurgiens oculistes.

Le professeur Hirschberg a publié, dans le *Centralblatt für Augenheilhunde*, un très intéressant article sur le même sujet. Après avoir fait l'historique de l'ophtalmologie, il dit que l'état des yeux est le meilleur guide pour faire dès le début le diagnostic certain des différentes maladies des organes importants, tels que les reins et les centres nerveux, et même de l'organisme entier. Pouvant regarder dans l'intérieur de l'œil, on peut reconnaitre l'existence d'une néphrite diffuse dans les cas où ni le malade, ni le médecin ne peuvent soupçonner l'existence d'une aussi grave maladie. Dans plusieurs cas de tubererculose miliaire, où les symptômes sont incertains, le doute est levé par la découverte des tubercules dans la membrane choroïdienne. La disposition géométrique des éléments sensibles de la rétine, les cônes et les bâtons, nous permet d'apercevoir les plus petits défauts du champ de vision. Pour un observateur expérimenté, les moindres défauts

Digitized by Google

ont une signification qui lui permet de prédire, des mois et même des années d'avance, la menace d'une paralysie progressive. Les anomalies dans l'action des muscles oculaires sont fréquemment les premiers signes qui indiquent la présence d'une affection matérielle des nerfs.

La définition mathématique des fonctions de l'organe visuel, telle que la puissance de la vue et l'accommodation, nous revèle les plus petits défauts; tandis que des anomalies similaires dans d'autres parties du corps, telles que les sensibilités cutanée et musculaire, sont loin d'être déterminées avec la même précision. De ces quelques exemples, on peut conclure que l'étude de l'ophtalmologie moderne, à part ses rapports pratiques, est d'une grande valeur pédagogique et mérite d'avoir une place dans les examens de doctorat.

Quant à ses mérites pratiques ou thérapeutiques, on ne peut pas nier que depuis une trentaine d'années il y a eu un progrès notable dans cette direction. Le traitement local des affections conjonctivales avec les caustiques, l'emploi énergique des mydriatiques dans l'iritis et même dans la kératite, l'administration des alcaloïdes myotique, le traitement mercuriel des affections spéciales du fond de l'œil. Tout ceci a contribué indubitablement à la diminution dans les statistiques de la perte de la vue.

Les moyens de diagnostic actuellement à notre disposition ont rendu l'opération de la cataracte un des plus grands succès de la chirurgie moderne. Le glaucôme, absolument inguérissable autrefois, est devenu guérissable dans la majorité des cas, par l'iridectomie, l'immortelle découverte de de Graefe.

Le spécialisme. — A l'ouverture de la session d'hiver des études médicales, en Angleterre, le Dr George Johnson, de King's collège, à Londres, a fait un remarquable discours, sur la grande question du spécialisme. Il donne aux étudiants cet avis que, quelle que soit la branche ou la spécialité qu'ils doivent adopter, ce serait une grave erreur de s'appliquer trop tôt à l'étude et à la pratique exclusive de cette branche spéciale, car plus leur connaissance des maladies et de leur traitement sera étendu, plus ils seront aptes à entreprendre

Digitized by Google

avec succès une spécialité. Une grande partie du public adopte généralement, à l'égard des spécialités, des notions tout à fait opposées à la réalité. Au lieu de penser que pour avoir une connaissance complète d'une classe particulière de maladies, un praticien doit avoir une connaissance générale de toute la pathologie, ils supposent qu'un spécialiste, même éminent, reste confiné dans sa spécialité et que, par cela même, il est ignorant dans toutes les autres branches de la pratique. Nourri avec les mêmes aliments, vivifié par le même sang, agissant d'après les mêmes forces développées dans les centres nerveux, subissant les mêmes influences héritées ou extérieures, l'organisme humain est réellement un et indivisible, et un spécialisme qui ne prend pas profondément racine dans les principes généraux de la médecine et de la chirurgie, non seulement ne durera pas, mais fera beaucoup de mal pendant sa courte existence.

Le spécialisme tel qu'il est a sa raison d'être, seulement pour la commodité et l'avantage qu'il a de diviser le travail, mais pas avec l'idée de la possibilité de séparer l'organisme en parties différentes ou antagonistes.

Comme pour faire l'apologie du spécialisme, il vient de paraître à Londres un nouveau journal « *The Specialist* » qui se propose de donner un compte rendu des différentes branches spéciales de la médecine : Ophtalmologie, otologie, laryngologie, odotonlogie, dermatologie, etc. Le journal est mensuel et les deux numéros parus font honneur au Dr Herbert Junius Hardwicke, fondateur et rédacteur en chef, ainsi qu'à MM. Churchill, les éditeurs bien connus à Londres pour les ouvrages de médecine.

ALEX. BOGGS.

Digitized by Google

BIBLIOGRAPHIE

Instruction raisonnée pour l'examen de la vision devant les conseils de révision et de réforme dans la marine et dans l'armée.

M. le docteur Barthélemy, médecin en chef de la marine et professeur de clinique chirurgicale à l'Ecole de médecine navale de Toulon, vient de publier un ouvrage à la fois simple, élémentaire et complet pour les nécessités si nombreuses et si variées du service, soit dans les corps de troupe, soit sur les flottes.

Ce travail est rédigé sous forme des leçons qui ont déjà paru dans les *Archives de médecine navale*.

La première leçon est consacrée à l'étude des affections oculaires qui peuvent entraîner la réforme. L'auteur examine, avec autant d'érudition que de simplicité, les conditions de la vision distincte, la détermination de l'acuité visuelle, l'examen du champ visuel, la recherche des amblyopies vraies ou fausses. Il fait connaître les diverses méthodes employées de nos jours pour reconnaître l'amétropie, en déterminer le degré et la nature.

La seconde leçon contient une étude très complète et très détaillée de la *myopie*, de l'*hypermétropie* et de l'*astigmatisme*. M. le docteur Barthélemy examine avec soin quel degré d'amétropie est incompatible avec le service des armes et conclut que le marin a besoin d'une meilleure vue que le fantassin ou le cavalier.

La dernière instruction ministérielle fixe comme limite minima 1/4 pour l'œil droit et 1/12 pour l'œil gauche. Selon l'auteur, ces chiffres devraient être doublés pour l'inscription maritime.

Dans la troisième leçon, il est question de l'appareil de sensation visuel. L'amblyopie et l'amaurose y sont traitées d'une façon très complète, l'auteur décrit (tous les moyens qui ont été inventés pour découvrir les diverses formes de simulation).

Dans la quatrième leçon, M. Barthélemy entre dans quelques détails sur la destination à donner au soldat ou au marin, suivant l'état de sa vision.

L'ouvrage de M. Barthélemy sera certainement consulté par tous les médecins appelés par leurs fonctions à présider les conseils de révision ou de réforme, car il est simple, concis, et expose très clairement l'état actuel de la science.

Le Gérant : GERMER BAILLIÈRE.

PARIS. — IMPRIMERIE ÉMILE MARTINET, RUE MIGNON, 2.

Digitized by Google

EXAMEN DE LA VISION

CHEZ LES EMPLOYÉS DE CHEMINS DE FER EN FRANCE ET EN BELGIQUE

Par le Dr de KEERSMAECKER

RADCLIFFE LIBRARY UNIVERSITY MUSEUM OXFORD 4 JAN 31

Le rapport de M. le docteur Paul Redard[1] présenté à M. le ministre des travaux publics, a été jugé d'une façon favorable et M. le Ministre a décidé qu'il serait communiqué aux médecins en chef des compagnies « lesquels seraient appelés à se prononcer sur la valeur des différentes méthodes qui y sont exposées ».

Le travail de M. Redard offre des qualités sérieuses : notre confrère a recherché un mode d'application facile des prescriptions contenues dans l'admirable projet de réglement voté au Congrès médical d'Amsterdam. Il pourrait bien avoir réussi; mais avant de se prononcer définitivement il faudra connaître l'avis des médecins en chef des Compagnies et attendre que les mesures préconisées par ledit *Rapport* aient reçu un commencement d'exécution.

Le premier chapitre traite de la nécessité des mesures à prendre pour éviter la possibilité d'accidents causés par la cécité des couleurs et autres imperfections visuelles. Résumant les idées émises par M. Holmgren, l'auteur, d'accord avec la plupart des ophthalmologistes, arrive à démontrer l'urgence des mesures destinées à mettre à l'abri de ces accidents.

Il se demande ensuite s'il n'y a pas lieu de modifier les signaux. Avec M. Holmgren, il conclut que le système actuel doit être conservé. Les signaux rouges peuvent être intégralement conservés. « Il y aurait avantage à remplacer les verres colorés *verts* servant de signaux par des verres *bleus verdâtres.* » Dès l'année 1878, M. Féris avait proposé cette modification pour les feux de tribord et les phares; mais l' adoption de verres *bleus verdâtres* pourrait donner lieu à des inconvénients sé-

1. Paris. J.-B. Baillière, 1880. Broch. in 8°, pp. 72 avec 4 pl. lithographiée Prix : 4 fr.

Digitized by Google

rieux en France, où le signal bleu est encore utilisé à l'entrée et dans l'intérieur des gares.

Pour le service de la marine, M. Féris pouvait proposer le verre bleu-verdâtre ; les feux de côté n'étant que rouges ou verts et ne pouvant, grâce à certaines dispositions, être confondus avec les feux à éclipse de la côte.

Rappelons-nous ce que M. Paul Bert dit avoir observé : les lanternes d'un omnibus, lanternes qu'il savait être vertes, lui avaient paru bleues, de loin, le soir, à la lumière, puis avaient repris leur couleur, à mesure que l'omnibus se rapprochait. Combien cette étrange particularité exposerait à des méprises graves si d'une part on conservait les *feux bleus* et si d'autre part on introduisait l'usage d'une source lumineuse qui, à des distances inégales, donnerait lieu à des sensations chromatiques répondant tantôt à du bleu, tantôt à du vert!

Depuis George Wilson on a généralement négligé les modifications à introduire dans le système actuel des signaux, aussi l'auteur du *Rapport* ne donne-t-il au chapitre II que très peu de développement.

Des ingénieurs américains s'occupent en ce moment de cette question; nous avons vu plusieurs brevets annoncés dans le *Scientific American;* quelques-uns nous ont été communiqués par l'Administration de cette excellente revue, et quel qu'ait été le sort du sifflet Latrigue, des systèmes indicateurs et contrôleurs de Teyer, de Dalton, Bonelli, Gay, Bréguet, Bergeys, Salmon et Vescovali, nous croyons que l'époque n'est pas éloignée où tous les signaux colorés disparaîtront des routes ferrées. Le daltonisme perdra de son importance, grâce aux applications possibles de l'électricité à la sécurité et aux services des chemins de fer. L'illustre électricien français, M. le comte du Moncel, partage cette manière de voir ; il croit que même les anciens systèmes, basés sur l'établissement d'une liaison électrique entre les stations et les convois circulant sur la voie, pourraient recevoir une exécution matérielle parfaite aujourd'hui que l'électricité et la mécanique ont fait des progrès immenses.

M. le docteur Redard reproduit les considérants de M. Holm-

Digitized by Google

gren tendant à mettre en doute la curabilité du Daltonisme, qui fut si énergiquement soutenue par le savant spécialiste de Lyon, M. le Docteur Favre, commis, depuis 1858, à l'examen du personnel de P.-L.-M.

Il passe ensuite à l'étude critique des méthodes d'exploration pour la recherche des Daltoniens dans le personnel des chemins de fer. Il est regrettable que M. Redard n'ait pas étudié ces diverses méthodes dans les descriptions spéciales qu'en ont données leurs inventeurs respectifs : il aurait évité certaines inexactitudes que nous ne pouvons lui reprocher, attendu qu'elles étaient dans le texte des ouvrages qu'il a consultés.

Nous devons à l'auteur du Rapport la description de la méthode nouvelle, proposée par M. le docteur Maréchal (de Brest) et adoptée par le conseil supérieur de la marine.

Un verre coloré est présenté à l'examiné dans une lanterne, il est invité à le montrer dans une lanterne voisine, au-devant de laquelle il peut à volonté, amener au moyen d'une disposition spéciale, toute une série de verres colorés.

Chaque boîte ou lanterne porte dans un de ses angles antérieurs, c'est-à-dire correspondant à la face tournée vers le public, une source lumineuse (bougie de l'Étoile en stéarine de six à la livre) maintenue toujours à la même hauteur par le ressort à boudin qui la presse à l'orifice d'un tube métallique.

Un autre tube métallique, faisant l'office de cheminée, et susceptible d'être abaissé au niveau du porte-bougie, permet de mesurer l'éclairage en masquant partiellement la flamme. Un petit miroir renvoie les faisceaux lumineux vers le fond de l'appareil et éclaire les secteurs diversement colorés d'un disque de carton, mobile sur ce fond. La lumière réfléchie une deuxième fois dans la direction postéro-antérieure vers l'observateur, peut éclairer par transparence les secteurs en verre diversement colorés d'un disque placé symétriquement au-devant du premier et susceptible de se mouvoir parallèlement à la face antérieure de l'appareil. L'un des secteurs de ce disque est vide, pour ne pas intercepter ces rayons réfléchis par le isque postérieur dans l'épreuve à la lumière réfléchie.

Dans l'un des appareils, celui réservé à l'examiné, chacun de ces disques est susceptible d'être actionné séparément et entraîné dans un mouvement circulaire par une corde double enroulée sur

Digitized by Google

un renflement de leur axe de rotation et qui se réfléchit ensuite sur de petites poulies placées dans la partie antérieure de l'instrument; cette disposition permet à l'examiné placé à une distance quelconque de l'appareil qui lui est destiné, de commander à son gré la course des disques.

Sur l'appareil lui-même, et antérieurement à une ouverture ménagée dans le volet, est adaptée une plaque métallique arrondie portant à égale distance de son centre, et sur une dizaine de ses rayons, des trous circulaires de 1/2 millimètre à 20 millimètres, dimensions signalées par un chiffre gravé et toujours accessible à la vue.

Sur la face libre de ce diaphragme gradué sont collées une ou deux feuilles de papier à lettre fin et uni, formant diaphragme translucide et destinées à supprimer l'irradiation directe et à n'éclairer les mires ainsi mesurées que par la lumière diffuse. Enfin, sur un plan antérieur et contre la face postérieure du volet d'applique peuvent être adaptées, à l'aide d'un écrou vissé, des disques en tôle susceptibles d'être changés facilement. Sur ces plaques ou disques sont estampés des signes ou des lettres de grandeur déterminée suivant les optotypes connus. Ces disques diversement colorés et éclairés se prêtent à tous les essais optométriques.

L'usage de l'instrument s'indique de lui-même.

Nous dirons avec M. Redard que la méthode employée par M. le docteur Maréchal est excellente : c'est une méthode basée sur la comparaison qui permet de faire apprécier par les différents assistants la cécité pour les couleurs; elle peut servir à l'estimation qualitative et quantitative du sens chromatique et de l'acuité de vision. C'est parfait et nous félicitons le Conseil supérieur de la Marine d'avoir adopté l'appareil ingénieux de M. Maréchal.

Notre confrère de Brest a bien voulu nous communiquer d'intéressants détails touchant les résultats obtenus et les modifications qu'il propose d'apporter au nouveau modèle de sa lanterne-appareil. Il ne nous appartient pas de les divulguer. Le Dr Maréchal nous pardonnera une petite indiscrétion qui a trait à une question plus générale. Il partage notre avis quant à l'usage des optomètres pour l'examen du personnel.

« Le personnel jeune et doué d'une puissante accommoda-

Digitized by Google

tion[1], nous écrit-il, et sur l'admission duquel on a à statuer, m'a toujours paru se jouer de ces épreuves. Tant que, pour les cas douteux et les simulateurs, l'examen à l'image droite ne sera pas pratiqué couramment et par des observateurs très exercés, c'est encore à la simple épreuve de l'école de Hollande qu'il vaut mieux avoir recours. »

Ce n'est pas sans raisons qu'au Congrès d'Amsterdam on a décidé que les épreuves, pour l'exploration de l'acuité de vision, doivent se faire « en plein air, avec les échelles typographiques de Snellen ». Les optomètres ne sont pas des instruments aussi fidèles qu'ils paraissent exacts en théorie. On en revient à des méthodes plus anciennes, mais de beaucoup meilleures : la tendance est manifeste.

Le Dr Meyer, dans la récente édition de son *Traité pratique des maladies des yeux*, a laissé complètement de côté les optomètres. M. le Dr Poncet (de Cluny), qui relève le fait dans un article bibliographique, ajoute : « La Belgique vient cependant d'adopter deux optomètres (?) presque officiellement, mais déjà il nous revient que leur usage, surtout pour celui qui donne l'image réelle, n'est pas aussi facile que l'indiquerait la théorie. Quoi qu'il en soit, le silence de M. Meyer, écrit M. Poncet, est significatif[2]. »

Nous savons de source certaine que les optomètres jouissent de peu de faveur auprès des ophthalmologistes les plus compétents en optique physiologique ; nos recherches personnelles tendent à prouver que ce sont des instruments très infidèles. Nous reprendrons cette question plus tard pour nous étendre sur les défauts de certains optomètres, en considérant leur usage spécial dans l'examen du personnel des chemins de fer.

Il y aurait moyen en se servant de l'appareil de Maréchal,

1. Comme il a le droit de s'opposer à l'anesthésie à laquelle on voudrait le soumettre pour explorer une fracture ou une luxation simulées; ainsi le personnel a le droit de s'opposer aux instillations d'un collyre à l'atropine. Un seul cas d'accident bien constaté à la suite de ces instillations (Cf. Von Graefe, Derby, Aug. Voisin et Galezowski), en prouvant leur nocuité possible, suffit pour autoriser ce refus.

2. *Progrès médical*, 13 novembre 1880, p. 938.

Digitized by Google

modifié dans quelques-unes de ses dispositions, de reproduire fidèlement les diverses situations, de près ou à distance, de jour ou de nuit, dans lesquelles l'agent des chemins de fer doit observance immédiate aux signaux. C'est ce que nous avons tâché de réaliser dans notre appareil, tout spécialement destiné à l'examen et à l'instruction des employés des chemins de fer.

Nous avons pris date à l'Académie des sciences de Belgique, un pli cacheté contenant la description de notre méthode a été déposé au bureau de l'Académie dès le 17 juillet 1880. La publication du rapport de M. Redard qui contient la description de l'appareil Maréchal, nous engage à dire aujourd'hui quelques mots de notre système, système que nous avons conçu et dont nous avions commencé la mise à exécution longtemps avant d'avoir pris connaissance de ce que M. Maréchal et M. Redard avaient réalisé dans le même ordre d'idées. Nous l'avions exposé à M. Galezowski qui voulut bien s'intéresser à nos recherches, approuvant les principes que nous désirions appliquer.

Mais avant de décrire notre méthode d'exploration, il est indispensable de donner un aperçu des règlements spéciaux touchant l'observance et la manœuvre des signaux en Belgique.

C'est une chose importante que de connaître un peu cette question : certains rapports doivent avoir fait sourire les fonctionnaires des administrations de chemins de fer. On écrit des choses inouïes au sujet de cette fameuse question du Daltonisme : on se figure que pendant le service de jour il y a confusion possible dans l'interprétation des signaux colorés, comme si les différentes couleurs avaient encore comme jadis une signification réglementaire fixe et précise. Erreur profonde; pour les agents des services de la voie et de la traction, la couleur n'entre plus pour rien dans la valeur des signaux, au moins pendant le jour. En Belgique, l'installation généralisée du *block* et des appareils Saxby-Farmer, la suppression du drapeau vert et son remplacement par le drapeau blanc, ont enlevé au Daltonisme une grande part de

Digitized by Google

son importance, comme cause éventuelle d'accidents de chemin de fer. Un haut fonctionnaire, avec lequel nous conférions dernièrement à ce sujet, nous disait malicieusement que maintenant il devenait désirable, jusqu'à un certain point, que l'employé fût *un peu Daltonien :* « Il lui est inutile, il peut même devenir dangereux, de discuter la couleur d'un signal. Ce qui importe avant tout, c'est qu'il voie un signal et que son œil sensible à son intensité lumineuse, le reconnaisse de bien loin.

» La conduite que le machiniste doit tenir est la même dans tous les cas : il ferme le régulateur, fait serrer les freins et s'approche lentement du signal. Cependant un signal, de quelque nature qu'il soit, apparaissant à droite de la voie sur un point où il n'en existe ordinairement pas, commande l'arrêt immédiat. De nuit, les feux blancs ou verts, usités à l'entrée des gares, aux bifurcations et dans les endroits où se trouvent les appareils sémaphoriques du *block* — tous endroits parfaitement connus du personnel — commandent l'attention. Ils permettent le passage aux machines en ralentissant leur marche ; mais, sous les peines les plus sévères, il est interdit de dépasser d'un pouce la borne munie d'un feu rouge (*signal fait*). Dans ces circonstances la méprise ne nous paraît guère possible, si l'on considère, d'autre part, les positions qu'occupent les signaux fixes par rapport aux voies qu'ils servent à couvrir. »

En effet, la nature des modifications récemment introduites sur les lignes de l'État belge et de la Compagnie du Nord justifie cette proposition, qui doit paraître paradoxale, à première vue. Nous faisons toutefois des réserves : les cas de rétrécissement du spectre et le degré relatif de l'acuité chromatoptique ont une importance incontestable, quoique notablement réduite.

Règle sans exception : tout signal tourné perpendiculairement à l'axe de la voie, est UN SIGNAL FAIT ; il commande l'arrêt, et l'attention de jour ou de nuit.

Pour couvrir les gares, pendant les manœuvres, un signal à distance actionné de l'intérieur de la gare, commande l'arrêt

Digitized by Google

à tous les trains, en amont et en aval de la station intermédiaire. Des disques répétiteurs, tournés dans le sens perpendiculaire à l'axe des voies, se trouvent à des distances plus rapprochées. Lorsque ces signaux s'effacent, les trains peuvent pénétrer plus avant. Mais si longtemps qu'il y a signal, quoi qu'il soit, la voie est interdite en arrière de ce signal. Une sonnerie électrique renseigne le chef de gare sur toutes ces manœuvres.

Les réseaux sont divisés en sections de 2 à 3 kilomètres, limitées par des sémaphores, mâts élevés portant des palettes à angle droit, ordinairement levées et ne s'abaissant que pour laisser passer un train.

Aujourd'hui, toutes les voies sont considérées fermées, il faut la manœuvre d'un signal, palette qui s'abaisse, disque qui s'efface, pour qu'un train puisse dépasser la borne : toutes les sections sont ainsi bloquées.

De jour la palette est visible; elle est rouge, ou rouge et blanc, ou noir et blanc, peu importe. De nuit elle porte un feu, ordinairement rouge, qui s'efface lorsque la voie est signalée libre. Il est vrai qu'il existe aussi sur ces mâts des feux verts, nous en connaissons la destination spéciale; à l'arrière des trains du soir, ils ne peuvent donner lieu à aucune méprise, une lumière verte informe le personnel des rares sections, où il n'y a pas de service de nuit, que leur journée est finie. Le drapeau vert n'existe plus, il est remplacé par le drapeau blanc. Après tout cela, on pourrait se demander quelle est encore l'importance du Daltonisme dans le service des voies.

Quoi qu'il en soit, une chose importe absolument pour la sécurité des communications, c'est que tout agent de la voie ou du service de traction puisse reconnaître à la distance convenable le *signal fait*. Son pouvoir de distinguer les signaux doit être tel qu'au moins à la distance de 700 mètres [1] il aperçoive nettement un *signal fait*, un *signal fait qui s'efface*, un *signal qui se fait*.

Pour s'assurer si chez un employé les facultés visuelles

1. Cette distance réglementaire peut être réduite depuis l'adoption du frein Westinghouse.

Digitized by Google

répondent aux exigences du service, il faut donc recourir aux épreuves optométriques et chromatoptométriques, en prenant pour base d'expérimentation les considérations générales et spéciales que nous développerons dans un prochain article. (*A suivre.*)

RECHERCHES EXPÉRIMENTALES SUR LES SUITES ÉLOIGNÉES

DE LA SECTION DES NERFS CILIAIRES ET DU NERF OPTIQUE

Par le Dr P. REDARD.

Sur un assez grand nombre d'animaux (40 environ) nous avons pratiqué des sections du nerf optique et des nerfs ciliaires.

Sur des chiens et des lapins nous avons sectionné les nerfs ciliaires seuls, en respectant le nerf optique ; chez d'autres animaux nous avons atteint à la fois le nerf optique et les nerfs ciliaires qui l'entourent.

I. — *Section isolée des nerfs ciliaires.* — Sur les animaux et particulièrement chez le chien cette section est relativement assez facile. Il suffit de fendre la commissure externe et le cartilage qui ferme en dehors la cavité orbitaire pour arriver près du pôle postérieur du globe oculaire. On introduit alors un crochet recourbé (tenaculum mousse) et on peut alors saisir le nerf optique et les nerfs ciliaires qui l'entourent. Avec des ciseaux, on peut alors priver le nerf optique de tous les principaux rameaux vasculaires et nerveux voisins et dénuder le pôle postérieur.

Voici les conclusions de ces expériences :

Les nerfs ciliaires sont sensibles, lorsqu'on les excite; le sujet n'étant pas chloroformé, l'animal manifeste de la douleur.

Digitized by Google

Après la section totale, la cornée perd immédiatement après l'expérience sa transparence, elle n'a plus son état habituel.

Elle est insensible.

La pupille se dilate. Chez les lapins, on peut observer au début une contraction, suivie bientôt de dilatation de la pupille. Si la section est partielle, on obtient une anesthésie et une dilatation partielle; la pupille est alors irrégulière. Si on sectionne les filets ciliaires en dehors, la pupille est paralysée seulement en dehors et se contracte en dedans sous l'influence de la lumière.

La nutrition de la cornée et de l'œil se fait régulièrement, à la condition que le traumatisme opératoire et l'hémorrhagie retro-oculaire n'ait pas été considérable.

Quant aux suites éloignées de ces sections, voici les résultats que nous croyons utile de signaler :

La circulation de la papille est troublée, la vision de l'animal au début est diminuée, jamais nous n'avons observé de cécité totale.

La pupille reste dilatée pendant un temps assez long (4, 5 mois).

La sensibilité revient vers le troisième mois, par place d'abord, pour devenir générale. Chez les animaux que nous avons l'honneur de présenter, la sensibilité de la cornée est aujourd'hui parfaite.

Chez plusieurs de nos animaux la vision est restée intacte, ce qui prouve que l'on peut priver le nerf optique à son entrée dans l'œil, de ses nerfs ciliaires, de ses vaisseaux, sans qu'il en résulte de troubles sérieux du côté de la vision.

Chez d'autres (assez rarement) on observe de la névrite, avec atrophie partielle consécutive, irrégularité des bords de la papille.

Taches noires (hémorrhagiques) de la papille : Les veines sont dilatées, les vaisseaux irrégulièrement disposés. C'est ce qui existe chez l'animal que nous présentons, opéré il y a un an.

Ces modifications du fond de l'œil ne se montrent avec netteté que vers le 5e ou 6e mois.

Digitized by Google

II. — *Dans les cas où la section du nerf optique et des nerfs ciliaires est pratiquée en même temps*, on observe,

Immédiatement après l'opération :

Une anesthésie complète de la cornée ; une dilatation énorme de la pupille.

Le fond de l'œil, la papille sont anémiés ; quelques veines restent gorgées de sang.

On obtient assez fréquemment des insuccès ; la cornée se perfore, l'iris s'enclave, le globe de l'œil s'atrophie rapidement.

Ces insuccès arrivent surtout dans les cas où du sang épanché en arrière du globe oculaire empêche la réunion immédiate ; dans les cas où le globe oculaire a été dénudé à sa partie supérieure, au voisinage de l'insertion du droit supérieur. Dans un certain nombre d'expériences où nous avons dénudé le globe oculaire au point que nous indiquons, nous avons vu survenir des troubles sérieux de la cornée. La cause des troubles nous paraît être la lésion des vaisseaux ciliaires antérieurs qui pénètrent par la partie supérieure du globe, au voisinage du droit externe.

Dans un grand nombre de cas, la cornée a conservé sa transparence, et ce que nous trouvons important à signaler, le globe oculaire a conservé sa forme et ne s'est nullement atrophié.

Chez les animaux que nous présentons, la section a été pratiquée, il y a un an et demi, et le globe oculaire ne s'est nullement atrophié.

Le cristallin est transparent.

Au bout de 3, 4 mois, le corps vitré se trouble légèrement.

A l'ophthalmoscope on trouve des points noirs hémorrhagiques autour de la papille atrophiée.

En divers points, on observe des plaques d'atrophie choroïdienne. — Les veines sont dilatées, les vaisseaux irrégulièrement disposés.

La pupille reste dilatée pendant un temps assez long, au bout de 6 mois, 1 an, elle reprend en partie sa contractilité, mais très faiblement.

Digitized by Google

La sensibilité revient par place, au bout de 3, 4 mois. Chez nos animaux opérés, il y a un an et demi, elle est presque complète. Les nerfs ciliaires paraissent régénérés.

Nous communiquerons dans une prochaine séance, le résultat de l'examen histologique des nerfs ciliaires et des nerfs optiques sectionnés, que nous avons pratiqué avec l'aide de M. le Dr Poncet (de Cluny).

DE L'ATROPHIE DU NERF OPTIQUE

A LA SUITE DE L'ÉRYSIPÈLE DE LA FACE

Par Félix DESPAGNET

En 1876, dans une de ses leçons à l'École pratique de la Faculté de Médecine, leçon que j'ai moi-même reproduite le 11 août 1877 dans le *Mouvement Médical*, notre maître, M. Galezowski, énumérant les causes de l'atrophie de papille, disait : « L'érysipèle de la face amène aussi l'atrophie de papille, mais c'est un cas très rare. » Là se bornèrent ses explications sur les altérations du nerf optique dans l'érysipèle, et il n'avait pas autre chose à nous en dire, traitant l'atrophie papillaire au point de vue général de sa pathogénie et de son étiologie.

Les auteurs didactiques ne mentionnent point dans leurs ouvrages cette cause de l'atrophie. Seul l'atlas de MM. de Wecker et Jœger contient deux planches d'atrophies de papille consécutives à l'érysipèle de la face avec l'observation explicative. Dans les journaux, tant Anglais que Français, nous trouvons disséminées, çà et là, quelques observations de cette atrophie publiée par Pagenstecker, Benson, Hutchinson, Panas. Enfin, il nous faut arriver en 1879 pour trouver, je ne dirai pas le meilleur travail sur la matière, puisqu'il est presque le seul, mais un travail vraiment sérieux et plein d'enseignement. Il

Digitized by Google

est dû à M. le Dr Parinaud, qui apporte au contingent encore très faible des observations de ce genre deux faits nouveaux. Dans cette étude très judicieuse publiée dans les *Archives de médecine*, M. Parinaud, après avoir consigné les deux cas qu'il a observés, rapporte l'observation des auteurs dont je parlais tout à l'heure, les rapproche, les compare ; et du rapprochement, de la comparaison de ces faits il cherche à établir la pathogénie de cette affection.

Il classe en deux catégories les atrophies de papille par érysipèle de la face suivant qu'elles sont monoculaires ou binoculaires ; et suivant l'un ou l'autre cas, il assigne à la lésion du nerf optique une cause toute différente.

Quand l'atrophie est double, il la fait dépendre d'une encéphalite superficielle dans les couches corticales du cerveau, c'est-à-dire d'une lésion de nature inflammatoire intéressant les centres périphériques de la vision. Cette atrophie, d'ailleurs, a une marche tout autre que celle qui est unilatérale. Elle se développe dans la période de convalescence, marche rapidement d'abord pour retrocéder ensuite et rester enfin stationnaire. Je ne le suivrai pas dans l'étude de cette atrophie binoculaire, n'en ayant jamais observé. Je signale simplement son existence et l'explication qu'en donne M. Parinaud.

Quant à l'atrophie monoculaire, l'auteur du travail des *Archives de médecine* me permettra de le suivre dans l'exposé qu'il en a fait ; et, il ne m'en voudra pas, si, n'admettant point exclusivement la façon dont il explique cette atrophie, je suis obligé de combattre son opinion, me basant, pour cela, sur un fait que j'ai observé, et qui me semble des plus précis.

J'exposerai d'abord le cas :

K..., 23 ans, soldat d'infanterie de marine, est d'une constitution moyenne. Dans son enfance, il a eu quelques manifestations très légères de la scrofule, quelques glandes, et une ophthalmie qui n'a pas laissé de trace. Depuis l'âge de dix ans, il n'a jamais été malade. Les accidents vénériens se réduisent à une blennorrhagie qu'il a eue il y a quatre ans, jamais de chancre mou ou induré.

Digitized by Google

Au commencement d'avril 1879, K... fut pris, sans cause appréciable, d'érysipèle de la face et du cuir chevelu, érysipèle qui resta presque localisé à la moitié droite de la tête. Toute la moitié droite de la face fut excessivement gonflée ; les paupières se tuméfièrent rapidement ; bientôt, à son tour, la conjonctive devint boursouflée elle forma un épais chémosis qui recouvrait presque tout le globe, et enfin l'œil lui-même, violemment refoulé au dehors, formait une immense saillie ; il y avait exophthalmie. Bien entendu, tous ces phénomènes avaient été précédés et accompagnés des symptômes formant le cortège habituel de l'érysipèle de la face : inappétence, fièvre, insommie, céphalalgie violente, engorgement des ganglions sous-maxillaires. Cela dura douze jours pendant lesquels, malgré l'intensité de la fièvre, K... conserva constamment la plénitude de ses facultés intellectuelles, sans avoir le moindre délire. Il n'eut pas davantage de vomissements. Après ce temps, la maladie entra dans la période résolutive. La peau de la face devint ridée et s'écailla ; les paupières se dégonflèrent, le chémosis disparut, laissant une conjonctivite simple, le globe oculaire reprit sa position normale, mais le malade resta complètement aveugle de son œil.

Pendant la période aiguë de l'érysipèle, alors que l'œil, déjà saillant, n'était pas encore complètement recouvert par le chémosis et la tuméfaction des paupières, le malade racontait qu'il voyait devant cet œil un brouillard gris blanchâtre, peu épais, qui semblait animé d'un mouvement de rotation autour de l'œil, et passait avec une très grande rapidité. Puis l'œdème des paupières recouvrit complètement l'œil qui, depuis, a perdu toute sensation lumineuse.

Tout ces renseignements, qui m'ont été donnés par le malade, m'ont été répétés par le médecin qui l'avait soigné.

Voici ce que j'observai, quelques jours après, quand il vint à la clinique du Dr Galezowski, qui voulut bien lui-même confirmer mon diagnostic.

K... est myope des deux yeux, beaucoup plus à droite qu'à gauche. A droite, je trouve une myopie de six dioptries environ, tandis qu'elle n'est que de deux dioptries à gauche. Maintes fois, nous dit le malade, avant son érysipèle, il avait essayé la vision de chacun de ses yeux et il avait constaté qu'il voyait également bien des deux ; mais, que pour l'œil droit il devait se rapprocher beaucoup plus près du livre qu'il lisait que quand il se servait de l'œil gauche.

D'ailleurs K... avait été jugé apte au service militaire, malgré son asymétropie ; c'est la meilleure preuve de la bonne vision de son œil droit.

Digitized by Google

La cécité est absolue, le malade ne distingue pas de cet œil le jour de la nuit. Les deux pupilles sont de dimensions égales, à peu près. La pupille droite ne se contracte pas sous l'influence des rayons lumineux. A l'examen ophthalmoscopique, on trouve un peu de choroïdite atrophique péripapillaire avec quelque amas de pigment. La papille droite est d'un diamètre un peu plus petit que celle de l'œil congénère. Les bords en sont très réguliers et très nets. On ne trouve pas la moindre trace d'exsudation ou de suffusion. La papille est complètement blanche, nacrée. Les vaisseaux capillaires sont complètement atrophiés. Les artères sont devenues filiformes, et ce n'est que très difficilement que l'on peut, à l'image droite, suivre leur trajet sur la rétine. Les veines sont un peu grosses et flexueuses. La rétine est partout transparente. La choroïde, le corps vitré et le cristallin sont normaux. L'œil gauche, à part sa myopie, ne présente aucune particularité.

Ajouterai-je, pour être complet, que, pour éviter toute cause d'erreur au point de vue de l'étiologie de cette atrophie, après avoir, comme je l'ai dit au début de l'observation, constaté que le malade n'avait jamais eu d'accident syphilitique, je m'étais assuré qu'il ne présentait aucun symptôme d'ataxie et que ses urines ne contenaient point de trace de sucre? Il n'y a donc pas de doute, l'atrophie de la papille est survenue à la suite de l'érysipèle et pendant la période aiguë de l'affection.

Comment expliquer cette atrophie? M. Parinaud, dans son travail, après avoir établi que cette atrophie se produit rapidement, d'une façon instantanée presque, et pendant la période inflammatoire, rejette, comme cause ayant pu la déterminer, la thrombose des vaisseaux et le phlegmon de l'orbite, et il s'arrête à cette opinion : que l'inflammation érysipélateuse a agi sur la périphérie du nerf, dans son trajet intra-orbitaire ; qu'il s'est développé là une névrite ayant débuté par la périphérie, et qui a été transmise de l'extérieur par la veine ophthalmique ou la veine centrale, ou les lymphatiques qui entourent ces vaisseaux. D'après lui, cette névrite n'amènerait pas d'œdème.

Je ne disconviens pas que l'inflammation érysipélateuse puisse se communiquer au nerf optique par l'ophthalmique ou les lymphatiques; je conviens aussi qu'il puisse y

Digitized by Google

avoir névrite sans œdème, mais ce que je ne puis admettre, c'est que cette névrite ne se traduise pas par des troubles circulatoires spéciaux, tels que ceux que nous retrouvons dans toutes les névrites en général; c'est que cette névrite ne laisse aucune exsudation ou infiltration, comme on les retrouve dans tous les autres cas; c'est que cette névrite n'amène aucune déformation des bords papillaires. Enfin je ne saurais admettre que cette névrite se déclare, passe par la période aiguë de l'inflammation, entre dans la période résolutive et enfin amène l'atrophie du nerf dans l'espace de 5 ou 6 jours, comme dans les cas que cite le Dr Parinaud pour étayer son opinion.

Une névrite optique, fût-elle sans œdème, laisse des traces que les années peuvent faire disparaître, mais que l'on retrouve toujours quinze jours, un mois et même plusieurs mois après son début.

Aussi, tout en faisant des réserves sur ce mode de propagation, dans les cas où il y a manifestement névrite optique, je ne saurais l'accepter comme explication de l'atrophie simple.

Dans une de ses dernières conférences, M. Galezowski, traitant de l'érysipèle de la face et des paupières, parla, comme complication de cette affection, de l'atrophie de papille. Pour lui, cette atrophie se produirait par thrombose, soit que l'inflammation érysipélateuse se soit communiquée aux parois des vaisseaux et ait déterminé le coagulum, soit que le caillot se soit formé à la suite de la compression.

Dans la dernière hypothèse il se rapproche beaucoup de l'opinion que je défends.

Pour moi, il me semble que la cause de cette atrophie est beaucoup plus facile à expliquer et toute mécanique. En effet, dans ce cas, nous observons exactement ce que nous voyons dans les atrophies par contusions ou fractures de la région péri-orbitaire. Là, la cécité est également la règle, et l'atrophie de papille survient aussi mécaniquement, soit qu'il y ait fracture du trou optique, et alors il y a compression et souvent même section des fibres optiques, soit qu'il se produise simplement, par la violence du choc, une hémorrhagie intra-vaginale,

Digitized by Google

et alors l'atrophie se produit par la simple compression. Dans le cas qui nous occupe le phénomène est le même. L'œdème, qui existe dans la partie antérieure de l'œil, existe aussi dans la cavité postérieure de l'orbite. Et, puisque cet œdème est assez intense pour projeter fortement, comme dans l'observation de mon malade, le globe de l'œil au dehors, c'est amplement suffisant, je crois, pour comprimer le nerf optique dans son bout périphérique et amener son atrophie. Ainsi nous avons là toute l'explication des symptômes ophthalmoscopiques que nous observons. En effet, que trouvons-nous? Nous avons la cessation complète de la circulation en avant, et comme conséquence la diminution du calibre des artères, et d'autant plus forte, qu'elles s'éloignent du centre.

Quant à la circulation en retour, elle se fait mal aussi, puisque nous constatons un peu d'engorgement des veines, avec des flexuosités dans leur trajet. Mais il me semble fort que ces deux phénomènes sont parfaitement expliqués par la compression directe; car, quand nous comprimons une partie quelconque de notre organisme, nous observons exactement la même chose. Et, est-il irrationnel de supposer qu'un organe, privé ainsi de sa nutrition pendant six, huit ou douze jours, finisse par s'atrophier? Je ne le crois pas, et cela me semble très naturel.

D'ailleurs, cette même opinion, je la trouve exprimée dans Gowers[1] qui dit que « l'érysipèle de la face est quelquefois » suivi par la perte de la vue et les signes de l'atrophie du nerf » optique, atrophie qui résulte probablement de l'extension de » l'inflammation du tissu cellulaire de l'orbite et de l'altéra- » tion produite dans le nerf optique par la propagation de » l'inflammation *ou par la compression* ».

Et qu'on ne vienne pas dire que toute compression d'un organe amenant des troubles circulatoires se manifeste par un œdème et un épanchement séreux? Le fait est vrai en général, mais, dans ce cas particulier, où se ferait l'œdème, puisque la compression porte tout à fait sur le bout périphérique du nerf?

1. *Gowers Manuel et Atlas d'ophtalmologie medicale.* Londres, 1879.

Digitized by Google

Le point principal, c'est qu'il y ait œdème du tissu retro-oculaire. Mais il existe toujours, et Piorri, lui-même nous dit que dans bien des cas où l'on n'avait pas supposé le phlegmon de l'orbite on avait retrouvé à l'autopsie du pus derrière la capsule de Tenon. D'ailleurs, comment expliquer que l'œdème, qui est toujours très intense à la partie antérieure de l'œil, ne se communique pas à la partie postérieure, quand la voie est si facile ? Oui, cet œdème doit toujours exister et amener comme conséquence plus ou moins d'exophthalmie. C'est, d'ailleurs, là aussi l'opinion de Graeffe qui dit que l'exophthalmie existe toujours dans ce cas, mais que parfois elle est très légère, et non en rapport avec les troubles de la vue.

M. Parinaud ne le pense pas ainsi, et dit que cette exophthalmie ne saurait passer inaperçue. Cependant, rien ne me semble plus commode. En effet, quand l'œdème des paupières est tellement considérable qu'à la place du creux orbitaire on a une saillie grosse comme un œuf, et que, de plus, il est complètement impossible d'entrouvrir les paupières pour voir le globe oculaire, comment juger si, oui ou non, il y a exophthalmie? La plupart du temps, on n'y regarde même pas, tant il y a de difficultés.

Et, dans les diverses observations qu'a recueillies M. Parinaud dans la littérature médicale, on retrouve toujours ce gonflement considérable des paupières.

Dans la première observation de l'atlas de MM. *Wecker* et *Jœger* (fig. 51, pl. X) on trouve : « gonflement considérable des paupières avec adhérences cicatricielles qu'on sectionne après cinq semaines, » de sorte qu'on n'a jamais pu voir si les globes oculaires faisaient saillie.

Dans la deuxième observation des mêmes auteurs (fig. 75, pl. XVI) on vit : « gonflement des paupières, saillie des deux yeux. » Ici l'exophthalmie existait.

Pagenstecker, dans le cas qu'il rapporte dans *ophthalmic, hospital Reports* (t. V, p. 32) dit que l'œdème était considérable.

Benson, dans *British medical journal*, dit que la tumé-

Digitized by Google

faction était énorme et empêchait de voir les globes oculaires.

Enfin, Cuignet, à propos d'un cas bien malheureux qu'il rapporte (*Recueil d'ophtalmologie*. Février 1879), et qui n'a aucun rapport avec l'atrophie que nous étudions aujourd'hui, puisque sa malade présenta une névro-rétinite double avec troubles circulatoires considérables, méningite et mort, dit que *le chémosis postérieur des deux yeux était si considérable que la protrusion des globes oculaires était énorme.*

Dans ces divers cas, il y a eu toujours exophthalmie, ou, si l'on ne l'a pas mentionnée, on parle d'un œdème considérable des paupières qui ne permettait pas de voir le globe oculaire.

Il y a donc toujours un commencement de phlegmon orbitaire amenant l'exophthalmie, et comprimant le nerf optique au point parfois de l'atrophier. Mais ce phlegmon n'aboutit pas heureusement toujours à la suppuration comme dans le cas de M. le professeur Panas [1], et qui fut suivi de méningite et de mort; car, s'il en était ainsi, il est tout naturel que le nerf optique, se trouvant au milieu d'un foyer inflammatoire si intense, s'enflamme à son tour, et qu'il se produise une névrite. Non, il se produit, comme dans le cas que j'ai rapporté, un simple œdème phlegmoneux sans suppuration, et c'est cet œdème, qui, mécaniquement, comprime, étrangle le nerf et amène son atrophie.

Je venais de terminer ce rapide aperçu, lorsque, communiquant mes impressions sur ce sujet à mon excellent ami, le Dr Chevalier, il me dit avoir observé un fait à peu près du même genre. Grâce à son obligeance, je puis publier les quelques notes suivantes, qui ont beaucoup d'analogie avec celles fournies plus haut sur mon malade.

Demoiselle X..., vingt-cinq ans, est prise d'erysipèle spontané de la face. Le docteur Chevalier est appelé à lui donner ses soins. Gonflement considérable de la face, œdème énorme des paupières que l'on ne peut entrouvrir. Fièvre intense, engorgement des gan-

1. *Gazette des hôpitaux*, du 13 décembre 1873,

Digitized by Google

glions sous-maxillaires. L'état aigu dure douze jours, pendant lesquels il est impossible de se rendre compte de l'état de ses deux yeux. Le treizième jour enfin, on peut entrouvrir les paupières et la malade, qui, jusqu'à son érisypèle, avait toujours eu une vue excellente des deux côtés s'aperçoit qu'elle est complètement aveugle de l'œil droit.

Sitôt la période de convalescence établie, au point de pouvoir, sans danger, faire sortir sa malade, le docteur Chevalier l'adresse à un de nos maîtres les plus compétents, en ophthalmoscopie. Le diagnostic porté est *atrophie simple de la papille de l'œil droit*. Il n'est nullement question d'atrophie par névrite.

Évidemment, ici, l'œdème considérable du tissu de l'orbite avait dû étrangler le nerf; et c'est là encore une atrophie par compression directe.

En manière de conclusion, je dirai :

L'atrophie de papille monoculaire peut survenir à la suite d'érysipèle de la face. On la rencontre généralement dans les cas où l'œdème du tissu cellulaire de l'orbite est considérable, et amène l'exophthalmie. Cette atrophie, ainsi que l'a justement établi M. Parinaud, et ainsi d'ailleurs qu'il ressort des observations publiées, se produit pendant la période aiguë de la maladie, du sixième au quinzième jour. Elle présente tous les caractères de l'atrophie simple, que l'on rencontre dans les contusions ou fractures de l'orbite. Elle est toujours, quand elle se présente sans aucune trace de symptômes inflammatoires, la conséquence de la compression mécanique du nerf par l'œdème du tissu cellulaire du fond de l'orbite.

F. Despagnet.

Digitized by Google

ÉTUDE SUR LES CATARACTES

ET SUR LEUR TRAITEMENT

(*Suite*)

Par le Dr GALEZOWSKI

DE L'INFLUENCE DE LA SYPHILIS SUR LES OPÉRATIONS DE LA CATARACTE.

Les recherches du professeur Verneuil et de ses élèves ont démontré que la syphilis constitutionnelle exerce une influence très nuisible sur les opérations chirurgicales. Ces idées ont été confirmées par de nombreux travaux publiés sur cette matière, en France, en Allemagne et en Italie.

Barduzzi pense que lorsque la syphilis a imprimé des altérations et modifications dans les lésions, ou qu'elle est arrivée à la période cachectique, elle peut être la cause d'accidents des plaies. Lorsqu'il s'agit d'opérations sérieuses, dit-il, le succès exige une certaine préparation du malade. Les insuccès dans les opérations sont souvent dus à l'insuffisance de l'hématose, à l'état cachectique de l'organisme et souvent à un traitement syphilitique mal dirigé.

Enfin Folinea[1] déclare (art. 6) : que la syphilis secondaire *in acta*, lorsqu'elle ne change pas la lésion traumatique en lésion spécifique, agit néanmoins sur la solution de continuité, qu'elle rend stationnaire, et qui ne peut guérir que par le traitement *spécifique*. Ensuite il s'exprime ainsi dans l'article 8 :

La syphilis, dans la période latente, agit aussi énergiquement que si elle était dans toute sa puissance en faisant revêtir aux plaies des caractères spécifiques, ou en empêchant leur guérison si on ne fait pas suivre le traitement mercuriel.

Tel est l'effet du virus syphilitique sur le traumatisme en

1. Giornale internazionale della scienza med. 1879.

Digitized by Google

général, et il peut entraver la marche de la cicatrisation d'une plaie faite pour une autoplastie ou de toute autre plaie chirurgicale. « Ce fait est aujourd'hui bien démontré; il faudra donc, comme dit très justement le docteur Berger, s'enquérir avec soin des antécédents, des commémoratifs de tout malade, et rechercher avec toute la réserve que l'on doit apporter dans un semblable diagnostic, si le sujet qui va subir l'opération n'est pas sous le coup d'une syphilis latente . »

L'influence nuisible de la syphilis constitutionnelle sur les opérations oculaires n'a pas été, jusqu'à présent, si bien démontrée. Nous ne possédons qu'un seul fait, il est vrai tout à fait concluant, en ce qui concerne l'opération d'iridectomie, c'est le fait de M. Abadie. Il veut pratiquer une pupille artificielle chez un homme syphilitique, qui paraît être guéri de tous les accidents depuis trois mois, mais il se forme de nouvelles exsudations, et l'opération échoue. Le malade est alors soumis à un traitement anti-vénérien, après quoi une nouvelle opération est faite avec un plein succès[2].

Pour mon compte j'avais déjà signalé depuis longtemps que dans les iritis et les irido-choroïdites syphilitiques une opération d'iridectomie ne doit pas être tentée avant que les accidents inflammatoires n'auront pas été enrayés par un traitement général anti-syphilitique.

Jusqu'à présent on ne savait point si une syphilis constitutionnelle latente pouvait avoir une influence quelconque sur l'opération de la cataracte. Dans une communication récente, que je viens de faire au Congrès ophthalmologique de Milan, et que l'on pourra consulter dans le compte rendu du Congrès, j'ai démontré qu'une des causes la plus fréquente de phlegmon de l'œil après une opération de la cataracte, est incontestablement la syphilis.

Avec les progrès que la chirurgie oculaire accomplit tous les jours, on peut avancer aujourd'hui que l'opération de la cataracte n'est point dangereuse, et que dans l'immense ma-

1. Berger. *De l'influence des maladies constitutionnelles sur la marche des lésions traumatiques* (Thèse d'agrégation, Paris 1875, p. 111).
2. Abadie. *Gaz des hôp.*, 1875, n° 28, 28, p. 221.

Digitized by Google

jorité des cas, le succès en est certain. La statistique que je viens d'établir pour mes opérations montre que le résultat satisfaisant est obtenu 96 ou 97 fois sur 100.

Les trois ou quatre insuccès ont été occasionnés par une iritis iridocylite ou par un phlegmon de l'œil opéré.

Certainement, ces accidents ne sont pas trop fréquents, mais on devait se demander s'il n'y avait pas une cause accidentelle quelconque qui la provoquait, d'autant plus que nous la voyons survenir chez les individus les mieux opérés, sans le moindre accident, et où on avait, par conséquent, le droit de compter sur un plein succès.

La raison, en effet, de cette inflammation grave, suppurative de l'iris, doit être rapportée au moins dans un certain nombre des cas à la syphilis latente. C'est la syphilis constitutionnelle, secondaire ou tertiaire, latente ou en puissance qui peut retarder la cicatrisation de la plaie chirurgicale, comme cela était justement démontré par Verneuil, Petit et Barduzzi pour la chirurgie générale; dans d'autres cas, la plaie subit une dégénérescence syphilitique, l'iritis deviendra condylomateuse, et pourra dégénérer en une iridocylite suppurative et entraîner avec une large plaie béante, la nécrose de la cornée.

Trois faits de ce genre se sont présentés dans ces derniers temps à mon observation, et le résultat satisfaisant que j'ai obtenu dans deux de ces cas par le traitement général antisyphilitique, m'a permis de conclure qu'il s'agissait réellement dans ces cas des accidents syphilitiques. Dans le troisième cas l'existence de la syphilis a été reconnue et malgré le traitement très énergique mixte, que nous avons fait subir au malade, l'œil se perdit totalement par la nécrose cornéenne et le phlegmon du globe.

Voici ces observations :

Digitized by Google

OBSERVATION

Extraction de la cataracte, suivie d'une suppuration grave. — Syphilis constitutionnelle. — Traitement mixte anti-syphilitique. — Guérison.

Madame Bl..., âgée de 60 ans, d'une bonne constitution apparente, est atteinte d'une double cataracte. Depuis deux ans sa vue a faibli beaucoup; l'œil droit paraît être complètement couvert depuis 8 mois, et la malade se décide à être opérée le 19 février 1880. L'extraction est pratiquée par mon procédé avec un lambeau périphérique supérieur et excision de l'iris. L'opération est régulière. Dès le lendemain, il se déclare une iritis d'abord peu intense, mais qui devient de jour en jour plus grave. L'application de sangsues à la tempe, l'instillation d'atropine et d'esérine dans l'œil, des scarifications sur la conjonctive bulbaire, rien n'y fait; l'exsudation gagne la pupille tout entière, les douleurs s'accentuent davantage. — 2 *mars*. Un léger hypopyon apparaît dans la chambre antérieure. Nouvelle application de cinq sangsues et le sulfate de quinine calme un peu les douleurs. La malade quitte la clinique pour revenir à la consultation tous les deux ou trois jours. — 10 *mars*. Aucune amélioration. Après avoir interrogé la malade sur ses antécédents, j'obtiens d'elle des aveux les plus complets sur les accidents syphilitiques dont elle avait été atteinte. Ainsi, en 1878, son mari lui avait communiqué un chancre, qui a été suivi d'une éruption abondante sur tout le corps et d'une angine très rebelle. Le traitement n'a été suivi que très incomplètement, pendant quelques semaines à peine. Ces renseignements m'ont paru très importants, car ils pouvaient expliquer, jusqu'à un certain point, le développement de l'iritis. Immédiatement j'ai soumis la malade à un traitement énergique anti-syphilitique. Frictions mercurielles sur les différentes jointures à la dose de 4 grammes d'onguent mercuriel par jour, et l'iodure de potassium de 2 à 3 grammes par jour. Ce traitement a été suivi d'une amélioration très rapide. Dès le huitième jour de ce traitement, un mieux sensible s'est déclaré; le chémosis séreux a disparu, l'œil devint moins rouge, le pus a disparu de la chambre antérieure, l'iris a repris une teinte moins jaune. — 30 *mars*. L'œil est presque complètement guéri; l'iris a repris sa teinte normale; il n'existe que très peu d'injection perikeratique, mais la pupille est bouchée par une

Digitized by Google

exsudation épaisse, adhérente à tout le pourtour pupillaire. La perception lumineuse est normale, la malade compte les doigts à la distance de 10 centimètres. Une nouvelle opération deviendra indispensable et on peut espérer un résultat tout à fait satisfaisant.

OBSERVATION

Cataracte opérée par extraction. — Iritis suppurée Antécédents syphilitiques.

Madame B..., soixante-sept ans, demeurant à Gentilly, a la cataracte sur les deux yeux. Avancée à gauche, elle est complète à droite, striée, demi-molle. On en fait l'extraction le 20 avril 1880. L'opération se passe très régulièrement. Les quatre jours qui suivent se passent le mieux possible. Aussi tout fait espérer un succès, d'autant plus que la plaie est presque cicatrisée et que l'acuité visuelle est excellente. Le cinquième jour, sans cause appréciable, la malade est prise d'iritis. L'application de cinq sangsues à la tempe, l'instillation de l'atropine enrayent l'inflammation. Mais l'œil reste congestionné, les douleurs peri-orbitaires persistent vives et continues. On fait prendre tous les matins à la malade un verre d'eau de Hunyadi. On lui fait des frictions sur le front et la tempe avec de l'onguent napolitain belladoné. Le neuvième jour survient une nouvelle poussée inflammatoire, les douleurs s'accentuent et l'iritis devient suppurative, la chambre antérieure contient du pus, la pupille s'obstrue. Seule, la cornée reste transparente, les paupières sont œdématiées. Nouvelle application de sangsues. Devant cette inflammation que rien n'explique, et d'autant moins qu'elle est survenue le cinquième jour, alors que l'on avait tout droit de compter sur un succès, je résolus de faire un examen général des antécédents de la malade, et là je trouvais l'explication du phénomène que nous observions. Et le traitement que l'on institua, vint par l'amélioration obtenue, confirmer le diagnostic. En effet, la malade nous raconta qu'elle avait eu la syphilis avec des accidents des plus intenses. Depuis cette époque elle s'est mariée et quatre fois elle a été enceinte. Les deux premières elle a fait deux fausses couches, la première à six mois, la seconde à huit : le troisième enfant est mort à dix-huit mois, et enfin le quatrième est vivant. La malade a encore des céphalalgies nocturnes très intenses et des douleurs

Digitized by Google

dans les membres. Elle conserve enfin aux membres inférieurs des ulcérations syphilitiques dont elle n'a jamais pu se guérir. En présence de pareils faits, on prescrit un traitement en conséquence, trop tard malheureusement, la cornée est déjà opaque et se nécrose. Néanmoins on prescrit les frictions mercurielles sur les diverses jointures à la dose de 4 grammes par jour. Simultanément on donne matin et soir à l'intérieur un gramme d'iodure de potassium. Cinq jours après, la situation s'améliore, les céphalalgies deviennent supportables, et bientôt disparaissent. Huit jours après l'inflammation est bien moins aigüe, mais comme je le disais tout à l'heure, ce traitement fut institué trop tard et l'œil était perdu.

Ce qu'il faut retenir de cette observation, c'est que l'iritis, ainsi que l'a démontré ce traitement, était survenue à cause de la diathèse syphilitique, et que bien souvent, si l'on faisait des recherches minutieuses, on pourrait empêcher bien des insuccès dans l'opération de la cataracte.

C'est peut-être en raison d'accidents syphilitiques latents, que les anciens chirurgiens soumettaient leurs opérés de cataracte à un traitement mercuriel très énergique, dès qu'ils voyaient survenir une iritis d'une certaine intensité. Si cette pratique réussissait nonobstant les indications purement empiriques, ces succès ne peuvent s'expliquer que par la cause syphilitique latente des individus opérés de la cataracte.

L'influence nuisible de la syphilis sur les opérations de la cataracte me paraît, pour ces raisons, mériter toute l'attention du praticien, et soit que les accidents inflammatoires plus ou moins sérieux surviennent après l'opération de la cataracte, soit qu'on ait de fortes présomptions sur les antécédents syphilitiques de l'individu devant subir cette opération, il sera indispensable, dans l'un comme dans l'autre cas, de soumettre le malade au traitement anti-syphilitique le plus énergique.

ÉTUDE SUR LES NÉOMEMBRANES DE LA RÉTINE

Par le Dr PARENT, chef de clinique

Pendant que mon maître, M. Galezowski, était au congrès de Milan, j'ai eu l'occasion de voir à la clinique un cas très intéressant, dont voici l'observation :

Digitized by Google

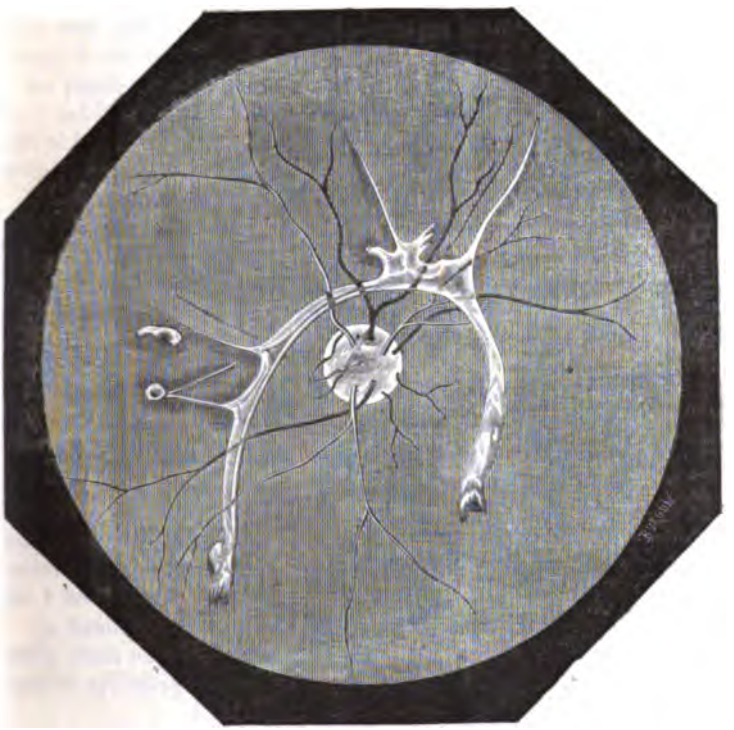

Fig. 1.

Digitized by Google

Digitized by Google

PREMIÈRE OBSERVATION.

M. François, âgé de 24 ans, horloger à Paris, se plaint de sa vue et demande des lunettes. Je trouve des deux côtés hypermétropie faible, avec astigmatisme à gauche. Dans l'œil droit aucune autre particularité à noter.

Dans l'œil *gauche*, au contraire, qui est atteint d'un léger strabisme divergent, on aperçoit à travers le corps vitré, qui est normal, une production toute particulière sur la rétine (voir fig. 1, image droite réduite).

La papille est d'aspect normal et les vaisseaux ont à son niveau leur calibre et leur aspect habituels. A une certaine distance, on voit autour d'elle une membrane ayant la forme d'un demi-cercle, munie en haut et en dedans de divers prolongements.

Cette membrane, d'aspect blanc-grisâtre, offre suivant l'endroit où on la considère de notables différences comme largeur et comme hauteur ou épaisseur.

A certains endroits elle est complètement opaque et ne laisse rien voir de ce qui est sous elle ; à d'autres endroits, où elle est plus mince, on aperçoit, quoique indistinctement, le ton rouge général du fond de l'œil.

Quant aux vaisseaux, ils affectent les rapports les plus variés; tantôt ils passent tout à fait au-dessous et le regard les perd, tantôt au contraire ils semblent comme attirés dans les couches superficielles de la membrane et on les aperçoit par transparence.

A diverses reprises je me suis adapté aussi exactement que possible pour les parties les plus proéminentes de cette membrane et, autant que je puis croire, elles ne faisaient pas une saillie de plus de 1 millimètre.

La branche externe de l'arc de cercle passe très près de la macula, mais pas sur la macula même, car après avoir donné le verre sphéro-cylindrique convenable (Sph. $+ 1^d$ Cyl. $+ 2^d$ à 90°) l'acuité était encore de $\frac{1}{6}$, acuité relativement bonne si l'on tient compte du léger strabisme divergent qui existait.

L'exploration du champ visuel montra que la sensibilité rétinienne était très diminuée ou même abolie dans les parties correspondantes à cette nouvelle production.

Il s'agit donc ici d'une néomembrane implantée dans la rétine, proéminant dans le corps vitré, nettement délimitée, sans mobilité aucune et qui certainement est le résultat d'une altération très ancienne.

Ce fait n'est pas isolé, et il existe déjà dans la littérature

Digitized by Google

ophthalmologique un certain nombre d'observations semblables. Comme elles ne sont pas nombreuses, je crois bien faire en les résumant; le lecteur pourra ainsi juger des analogies et en même temps des différences qu'elles présentent avec la mienne.

Une des plus intéressantes est celle qui fut publiée par Ed. de Jœger en 1855 et dont j'ai fait reproduire le dessin (voir fig. 2).

DEUXIÈME OBSERVATION.

J. W., garçon chapelier, âgé de trente ans, avait toujours été bien portant dans son enfance; mais à vingt-cinq ans il eut une pneumonie et à la suite de cette maladie il éprouva une paresse toujours croissante dans l'évacuation intestinale.

Il devint sujet finalement à une constipation opiniâtre qui dure encore actuellement; de là digestions et congestions céphaliques.

Il y a un an qu'apparut sur la ligne visuelle un point arrondi mal délimité, de la grosseur d'un pois, surtout visible sur un fond clair. Le malade voyait à travers les objets fort confus. Il se transforma en un nuage gris uniforme qui augmenta progressivement d'épaisseur et qui persiste encore actuellement.

Pendant les cinq mois derniers, des phénomènes de photopsies apparurent aussi dans cet œil, surtout dans l'obscurité. L'acuité visuelle est actuellement très diminuée, et le malade lit seulement le n° 7 à quatre pouces de distance. Le champ visuel est réduit en dehors et en haut, mais la variation des renseignements ne permet pas d'en déterminer exactement les limites.

Rien de particulier dans l'œil droit qui est myope $V = -7^1/_2$.

Dans l'œil gauche, au contraire, dont le corps vitré est légèrement trouble dans sa partie postérieure, on trouve une production d'une forme et d'une structure particulière, située immédiatement au devant du plan de la rétine.

Cette production (voir fig. 2) paraît n'avoir qu'une faible épaisseur et être plutôt membraneuse. Elle entoure circulairement l'entrée des vaisseaux centraux et ne s'étend que faiblement en haut et en dehors en suivant en partie leur trajet; en bas, au contraire, dans trois directions différentes, son étendue est considérable et elle embrasse jusqu'à trois ou quatre diamètres papillaires et au delà. La couleur de cette production membraneuse est beaucoup moins prononcée que celle du reste de l'œil; elle est d'un gris blanc mat, ce qui fait beaucoup varier l'intensité de la lumière réfléchie; mais elle ne miroite, ni ne brille dans aucun point.

Digitized by Google

Fig. 2.

Digitized by Google

Digitized by Google

En différents points cette production paraît très épaisse et résistante; dans d'autres elle se montre si mince et si transparente que le fond jaune rougeâtre de l'œil apparaît à travers avec plus ou moins de netteté. Elle est en partie bien limitée et entourée en différents points d'un pigment rouge-brun granulé. Ailleurs la production n'est pas bien limitée, puisque quelques-uns de ses prolongements qui deviennent transparents et indistincts, se perdent peu à peu dans le trouble gris-rougeâtre de la partie postérieure du fond de l'œil. Au point de vue de la structure, cette production paraît formée de minces membranes, placées dans des plans différents et peu éloignées l'une de l'autre; elles se divisent sur plusieurs points en rubans d'une largeur variable et inégale pour se réunir ensuite. De cette manière, elles se tiennent et s'entrelacent pour constituer une trame à réseau grossier et à couches superposées.

Le nerf optique recouvert tout entier par cette trame vers sa limite la plus externe, se montre très rouge dans sa plus grande étendue, un peu plus clair dans le milieu. A sa surface on ne reconnaît que les troncs les plus volumineux des vaisseaux centraux.

La périphérie du fond de l'œil se voit nettement et elle présente une coloration et un grenu normaux. Les vaisseaux rétiniens devenant de plus en plus nets, se détachent simultanément en ce point du trouble du fond de l'œil; immédiatement auprès, ou à une distance plus ou moins grande de la nouvelle production, ainsi qu'en arrière d'elle, ils s'épanouissent normalement dans le plan rétinien, et eu égard à leur distribution, leur diamètre et leur couleur ils présentent un aspect tout à fait normal.

La rétine, autant que permet d'en juger le trouble du corps vitré paraît être partout transparente.

L'adaptation dioptrique de l'œil est myopique et V = — 7 pouces.

En 1876, Manz publia trois nouvelles observations; croyant qu'il s'agissait ici d'un processus de nature hyperplasique il donna à cette affection le nom de *rétinite proliférante*, dénomination qui en général n'a pas été adoptée et que Leber a critiquée. Je donne la traduction résumée et le dessin de deux d'entre elles.

TROISIÈME OBSERVATION

Frédéric Gebus, âgé de 15 ans, raconte qu'il a constaté un obscurcissement rapide et progressif de la vue du côté gauche, avec un point noir mobile dans le champ visuel, si bien que cet œil distingue seulement le jour de la nuit.

Digitized by Google

Six semaines avant de consulter, il avait remarqué également que la vue du côté droit se voilait, et elle avait tellement diminué qu'actuellement il pouvait à peine se conduire. A l'examen ophthalmoscopique, Manz trouva dans cet œil un gros flocon mobile qui obstruait à peu près complètement l'ouverture pupillaire, si bien qu'on ne pouvait rien distinguer du fond de l'œil.

De l'œil gauche il donne la description suivante (voir fig. 3, image droite réduite).

Le corps vitré présentait un trouble diffus. La papille et la région avoisinante sont cachées par une opacité membraneuse et plissée, en forme de demi-lune, à concavité tournée du côté de la macula; elle recouvre les vaisseaux supérieurs et inférieurs. La cornée inférieure (correspondant à la branche temporale inférieure) se divisait à son extrémité en plusieurs prolongements, qui étaient autant de plis distincts. La corne supérieure n'offrait pas de semblables prolongements. Cette membrane était bien limitée tant du côté interne que du côté externe; mais elle offrait des niveaux très différents et par conséquent des déplacements parallactiques notables. Ces plis blancs grisâtres étaient perpendiculaires au plan de la rétine, et çà et là laissaient percevoir entre eux le rouge du fond de l'œil.

Les vaisseaux, qui passaient pour la plupart dans les profondeurs de ces plis, n'étaient pas tout à fait normaux comme calibre et comme trajet. La papille, qui d'abord était complètement cachée, apparut, quand le corps vitré se fut un peu éclairci, comme un disque rougeâtre mal limité, duquel partaient deux vaisseaux assez gros, l'un en haut, l'autre en bas, mais qui se perdaient bientôt dans la néomembrane (voir p. 232 et 236).

Manz, qui eut l'occasion de revoir plus tard son malade, constata que la néomembrane était en voie de régression. Sa forme générale n'avait pas changé, mais à certains endroits elle était devenue transparente, ses limites externes plus resserrées, ses prolongements plus fins et çà et là on voyait quelques vaisseaux en partie atrophiés et à trajet sinueux ou en zig-zag.

La vue, qui au début était réduite à la perception lumineuse, était remontée à $\frac{1}{40}$; le champ visuel s'était agrandi, mais il existait un scotome inférieur et supérieur, correspondant à la forme de la néomembrane.

QUATRIÈME OBSERVATION

Xavier Ruth, âgé de 50 ans, de constitution robuste, se présente à la clinique le 27 janvier en déclarant que la vue du côté droit

Digitized by Google

Fig. 3.

Digitized by Google

Digitized by Google

Fig. 1.

Digitized by Google

Digitized by Google

s'affaiblit progressivement. A l'ophthalmoscope on trouve dans cet œil les milieux transparents et on aperçoit assez nettement le fond de l'œil. Les parties antérieures du corps vitré, sans avoir tout à fait leur transparence normale, n'offrent cependant pas d'opacité mobile qu'on puisse voir. La fig. 4 représente le fond de cet œil droit, dessiné en image droite réduite.

La néomembrane partait du bord interne de la papille, qu'elle recouvrait même en partie, sous forme d'un léger voile. Quelques-uns des vaisseaux centraux passaient sur ses bords en décrivant des sinuosités caractéristiques. La membrane se dirigeait en haut et un peu en dehors, avait dans sa plus grande dimension environ 4 diamètres papillaires, et était munie de prolongements très étendus à travers lesquels on pouvait apercevoir, quoique un peu éteint, le rouge du fond de l'œil. Au-dessus et en dessous de ces nombreux replis passaient les vaisseaux, à trajet généralement très sinueux et formant un réseau assez serré. On voyait aussi quelques vaisseaux de moyen calibre, sortir de dessous cette membrane. Manz, qui réexamina ce malade plus tard, trouva cette néomembrane en voie de régression. Les différents plis étaient mieux limités et les petites excavations comprises entre eux semblaient plus profondes; les prolongements s'étaient amincis, effilés et entre eux on apercevait plus facilement le rouge du fond de l'œil. L'acuité visuelle n'était que de $\frac{1}{40}$.

CINQUIÈME OBSERVATION

Empruntée aux Transactions of the american ophthalmological society, 1875, *page* 302, *par le Dr Strawbridge.*

Louis F..., âgé de quarante-deux ans, sellier, menant une vie sobre et régulière; bonne constitution, pas de trace de rhumatisme ou de syphilis.

Le premier signe de la maladie a été remarqué il y a trois ans; le malade voyait de son œil droit comme à travers un rideau sombre. Ceci disparut bientôt et la vue revint ce qu'elle était autrefois.

L'année suivante, mêmes symptômes, et cette fois dans les deux yeux; au bout de quelques jours amélioration sensible, mais pas de disparition complète des symptômes comme l'année précédente. Malheureusement cette amélioration ne persista point et pendant ces deux dernières années la vue a constamment faibli des deux côtés, avec apparition très fréquente de phosphènes. Pas de douleur, ni de photophobie.

Digitized by Google

OD. E. V = compte les doigts à 4 pieds; champ visuel très défectueux en dedans et en haut.

OG. E. V = compte les doigts à 10 pieds; champ visuel diminué surtout en haut et en dehors.

La figure 5 représente l'œil gauche; c'est le dessin de Strawbridge grossi deux fois.

Le trouble très prononcé du corps vitré à droite empêcha de dessiner le fond de l'œil.

La néomembrane, partant du nerf optique qu'elle entoure, se prolonge en haut, en bas, et en dedans.

Sa partie supérieure commence à la papille par trois racines, qui bientôt se réunissent en un seul tronc; celui-ci se dirige en haut et en dehors, se terminant par deux branches qui disparaissent dans le corps vitré. En haut et en dedans de sa terminaison on peut apercevoir une plaque blanche de forme oblongue, apparemment isolée et avec trois petits prolongements; elle porte un certain nombre de vaisseaux de nouvelle formation; un mince liseré noir entoure cette plaque.

Sa partie inférieure s'étend en forme d'éventail en bas et en dehors; elle longe les vaisseaux rétiniens inférieurs et devient de plus en plus mince et délicate, jusqu'à ce qu'elle se perde dans le corps vitré. On voit en outre une petite plaque blanche allongée et isolée à la partie inférieure et externe de la rétine.

La portion interne de la néomembrane commence aussi à la papille, et devient rapidement une large membrane, s'étendant assez loin et traversée par de nombreux vaisseaux; elle se projette notablement dans le corps vitré, si bien qu'on la voit plus facilement à l'ophthalmoscope par un éclairage oblique. Cette membrane est à certains endroits épaisse et opaque, mais à d'autres elle est mince et délicate.

Entre les différentes parties de la membrane, ainsi qu'à la périphérie, le fond de l'œil est normal. Les veines rétiniennes sont tortueuses et gorgées.

La production normale paraît consister en tissu conjonctif; à certains endroits elle est plus épaisse qu'à d'autres, jusqu'à ce qu'elle devienne à peine perceptible.

Strawbridge ajoute : « A growth in many respects similar to this is described by Jœger in his ophthalmospic atlas, p. 144. »

SIXIÈME OBSERVATION

Dans le 5e volume du *Hand buch Græfe et Sæmisch*, page 666,

Digitized by Google

Fig. 5.

Digitized by Google

Digitized by Google

Leber a donné l'observation résumée et le dessin d'un cas semblable.

Il s'agit d'une femme qui présentait des deux côtés des altérations semblables; la figure 6 représente l'œil droit, en image droite réduite. A la suite d'un long traitement l'acuité visuelle finit par s'améliorer et d'un côté même elle remonta jusqu'à $\frac{1}{5}$, quoique les altérations du fond de l'œil, ainsi qu'on peut le juger d'après la figure, fussent très considérables. Le champ visuel avait une forme très particulière et présentait à la périphérie de nombreuses échancrures irrégulières.

Ceux qui s'intéressent à ce sujet trouveront deux autres observations, l'une publiée par Hirschberg dans les *Klinische Beobachtungen der Augenheilanstalt*, Wien, 1874, page 64.

Hirschberg désigne l'affection sous le nom de formation de tissu conjonctif prérétinienne (proretinale bindegewebsneubildung).

L'autre observation est due à Schnabel; on la trouvera dans le tome V des *Archives de Knapp et Hirschberg*, page 124.

Je ne donne pas le résumé de ces deux observations parce qu'elles ne sont pas accompagnées de dessin et qu'il est ainsi plus difficile de se représenter, à la simple lecture, les altérations que ces auteurs ont vues; mais il est hors de doute qu'elles se rattachent aux observations précédentes attendu que ces deux auteurs renvoient, comme terme de comparaison, à la figure 84 du *Hand atlas* de Jæger, qui est la figure 2 de mon article.

Dans certains cas ces néomembranes s'avancent dans le corps vitré plus qu'il n'est mentionné dans les observations précédentes; dans celle de Schnabel, par exemple, elles s'avançaient à certains endroits jusqu'au milieu du corps vitré.

J'ajouterai à ce propos qu'il y a un an environ, M. Galezowski me fit voir l'œil gauche d'une femme jeune encore, qui à la suite de suppression de règles avait éprouvé un trouble notable de la vue, occasionné probablement par des hémorrhagies et qui, au moment de l'examen ophthalmoscopique, présentait plusieurs néomembranes d'aspect verdâtre, sié-

Digitized by Google

geant en avant de la rétine; quelques-unes d'entre elles traversaient même tout le corps vitré d'arrière en avant, avec des directions plus ou moins obliques. Le corps vitré autrefois trouble était redevenu, au moment où je la vis, tout à fait transparent. C'est, bien certainement, l'image ophthalmoscopique la plus étrange que j'aie jamais vue.

Quelle est la cause de ces néomembranes et quelle est leur nature?

Nous avons vu plus haut que Manz les attribuait à une affection de la rétine de nature hyperplasique et que d'après cette dée il lui avait donné le nom de rétinite proliférente.

Mais si l'on tient compte que dans toutes les observations, où le malade fut examiné au début, on constata de nombreux flocons du corps vitré, on sera plus porté à considérer ces néomembranes comme le résultat ou le résidu d'hémorrhagies antérieures. Il est probable que dans ces cas la fibrine du sang (épanchée en trop grande quantité pour qu'elle puisse être en totalité résorbée) finit par s'organiser et se transformer en tissu conjonctif.

Ce n'est évidemment là qu'une hypothèse, mais qui, je crois, est très soutenable, en attendant qu'un examen microscopique ultérieur vienne la confirmer ou l'infirmer.

Dans le traité de Stellwag de Carion, on trouvera page 154 de la 4e édition allemande, un dessin qui représente indépendamment des restes de l'artère hyaloïde et d'atrophies choroïdiennes disséminées, une production anormale, faisant saillie dans le corps vitré et qui très probablement est aussi une néomembrane du même genre que les précédentes.

Enfin dans l'Atlas de Pagenstecher et Genth, que j'ai dernièrement traduit en français, on trouvera planche XXIX deux figures représentant l'aspect macroscopique et microscopique d'une néomembrane, adhérente à la rétine, passant nettement au devant des vaisseaux et faisant saillie dans le corps vitré. Malheureusement l'observation du malade, qui a fourni cet œil, manque et en l'absence de renseignements plus explicites, il est difficile d'affirmer que cette néomembrane soit

Digitized by Google

Fig. 6.

Digitized by Google

Digitized by Google

semblable à celles dont j'ai reproduit les dessins. En tout cas, il y a une grande analogie de situation et d'aspect.

Dr PARENT.

BIBLIOGRAPHIE

Ed. de Jæger. *Handatlas*, fig. 84.
Manz. *Archiv. für Ophthalmologie*, B. XXII, Abth. III, S. 229.
Strawbridge. *Transactions of the American ophthalmological society*, 1875, p. 302.
Leber. *Handbuch Græfe et Sæmisch* 5e volume, p. 666.
Hirschberg. *Klinische Beobachtungen der Augenheilanstalt.* Wien, 1874. S. 64.
Schnabel. Knapp und Hirschberg *Archiv. für Augenheilkunde* B. V, S. 124.
Stellwag von Carion. *Lehrbuch der praktischen Augenheilkunde* S. 154. Vierte Auflage.
H. Pagenstecher et Genth. *Atlas* planche XXIX, fig. 3 et 4.

TRAITE D'ANESTHÉSIE CHIRURGICALE

Par le Dr J.-B. ROTTENSTEIN, vol. in-8°, 428 p., avec 41 figures intercalées dans le texte. Paris, Germer Baillière et Cie, 1880.

Prenant la question de l'anesthésie chirurgicale dans tous ses détails, M. Rottenstein fait d'abord l'historique et rapporte la découverte à Horace Wells; il étudie les caractères chimiques des anesthésiques, leur action sur l'économie, leur mode d'administration, les accidents possibles, les indications et contre indications et enfin leurs applications si nombreuses.

L'auteur classe ces divers agents de la manière suivante : d'abord la méthode de M. P. Bert, l'anesthésie par le protoxyde d'azote sous pression; en second lieu la méthode de Clover, qui consiste à endormir le malade par le protoxyde d'azote, et à le maintenir ensuite en état d'anesthésie en lui faisant res-

Digitized by Google

pirer de l'éther; en troisième lieu le protoxyde d'azote pur, puis l'éther, puis tout à fait en dernier lieu le chloroforme.

Il y aurait bien des choses à dire sur les opinions formulées par M. Rottenstein; en France du moins, elles seront difficilement acceptées. Mais sans aborder une discussion qui sortirait du but spécial que poursuit le *Recueil d'ophthalmologie*, nous nous contenterons de résumer la partie de ce livre dans laquelle M. Rottenstein indique les applications de l'anesthésie à la chirurgie oculaire.

L'auteur pense que le chloroforme doit être banni de la chirurgie oculaire parce qu'il fait courir des risques de mort et en second lieu parce qu'il détermine des vomissements qui peuvent compromettre le succès de l'opération. C'est vrai, mais il est des opérations que l'on ne peut pratiquer sans anesthésie, et par quoi remplacera-t-on le chloroforme? M. Rottenstein propose en première ligne le protoxyde d'azote, employé seul pour les opérations de courte durée, et combiné avec l'éther pour les opérations qui nécessitent une résolution musculaire absolue et demandent plus de deux minutes pour être exécutées. Le protoxyde d'azote serait charmant s'il pouvait servir à quelque chose, mais le malade se réveillant parfois au bout de quelques secondes, nous ne voyons aucune opération dans laquelle cet anesthésique puisse être toujours suffisant. Quant à l'éther, les partisans et les adversaires de l'éther et du chloroforme se sont renvoyé bien des objections depuis plus de trente années. On a accusé le premier d'autant de méfaits que le second et on sait qu'à Paris aucun chirurgien ne l'emploie.

Les opérations dans lesquelles M. Rottenstein croit bon d'employer l'anesthésie sont les suivantes : Examen de l'œil, ectropion, entropion, extraction de corps étrangers, ablation du staphylome de la cornée, iridectomie et cataracte.

ARMAND CHEVALLEREAU.

Digitized by Google

REVUE DES JOURNAUX

TUMEUR DE LA COUCHE OPTIQUE

Un homme de bonne santé habituelle après avoir éprouvé quelques troubles passagers du mouvement dans la main droite, perdit bientôt complètement l'usage de cette main. Huit jours après, le membre inférieur du même côté s'affaiblit au point de rendre la marche à peu près impossible. On constata qu'il présentait en outre une diminution considérable de la sensibilité du membre supérieur droit, de la partie moyenne de l'avant-bras jusqu'à la main inclusivement; de même pour le membre inférieur, anesthésie à partir du genou jusqu'au pied. *L'œil droit* est affaibli; la pupille de ce côté est dilatée, névrite optique des deux côtés, surtout avancée à droite. Après quelque temps de séjour à Saint-Maryés-Hospital, dans le service du docteur Siewellins, le malade fut pris de coma et mourut subitement. *A l'autopsie* on constate, congestion des couches superficielles du cerveau, circonvolutions affaissées; liquide abondant dans les ventricules; nombreux petits kystes des plexus choroïdes. La couche optique et une partie du noyau intraventriculaire du corps strié sont détruits par une tumeur volumineuse, ferme, irrégulière, divisée en deux lobes, et qui paraît être une masse tuberculeuse (*Medical Times and Gazette*, 2 octobre 1880, et *Gazette hebdomadaire*, N° 45, 1880.

INDEX BIBLIOGRAPHIQUE

DES TRAVAUX PUBLIÉS DANS LE COURANT DE L'ANNÉE 1880 SUR L'OPHTHALMOLOGIE.

Nous continuerons à suivre l'exemple de *The New-York Medical Journal* et des *Archiv für Augenheilkunde* de Knapp et Hirschberg, en donnant l'index bibliographique des travaux qui paraissent

Digitized by Google

dans le courant de chaque année sur l'ophthalmologie. Nous empruntons une grande partie de ces notes au travail de Magnus et Nieden qui se trouve inséré dans les *Archiv* de Knapp et Hirschberg, Bd. X, H. 1.

130. **Buamgartner.** — *Ueber die tubulösen Drüsen und die Lymphfollikel in der Lidconjunctiva der Menschen* (*Arch. f. Ophth.* Bd. XXVI, Ablh. *I*). On trouve dans la conjonctive de nombreuses glandes tubulaires surtout dans le tiers nasal des deux paupières, moins vers le milieu de la paupière.

131. **Briggs.** — *Notiz über die Bedeutung der Ligamentum iridis pectinatum* (*Sitzungsber. der K. Akademie der Wissench*). Bd. XXIX, Ablh. I.

132. **Denissenko.** — *Vorläufige Bemerkungen zur Lehre über den Ban der Netzhaut* (*Mittheil. aus d. embryol Institut d. Wiener Universs.* Bd. II, H. 1).

133. **Gayet.** — *Cristallin.* (*Dict. encycl. des sciences méd.* T. XXIII, I. *Anatomie.*

134. **Grünhagen.** — *Das tonische Vermögen der Ganglion cervicale super. nervi sympathici* (*Berlin-Klin-Wochenschr.* n° 27).

135. **Heisrath.** — *Ueber die Abflusswege der Humor aqueus, mit besonderer Berücksichtigug der sognanten Fontana'schen und Schlemm'schen canals* (*Archiv. f. Ophth.* Bd. XXVI, I). L'écoulement principal de l'humeur aqueuse se fait au moyen des nombreuses communications qui se trouvent dans l'angle irido-cornéen, le canal de Schlemm, et des nombreuses ouvertures où passent les vaisseaux qui se rendent aux veines ciliaires.

136. **Obersteiner.** — *Ueber den centralen Ursprung einiger Hirnnerven* (*Geselch. d. Aerzté zu Wien*, juin 1880). Selon les recherches de Duval, les filets nerveux se détachent du noyau du nerf abducteur d'un côté, pour mettre en communication avec le droit interne de l'autre côté.

137. **Peschel.** — *Ueber ein neues entoptisches Phänomen an der Macula lutea* (*Archiv f. d. ger. phys.* Bd. XXI).

138. **Renaut.** — Sur les confluents linéaires et lacunaires du tissu conjonctif de la cornée (*Compte rendu de l'Acad.* 1880, n° 3).

139. **Salzer.** — *Ueber die Anzahl der Sehnervenfasern und der Retinazapfen im Auge der Menschen* (*Wiener Silzunysber*, 81, Ablh, 3). L'auteur compte dans la coupe transversale du nerf optique 438 000 fibres nerveuses. Le nombre des bâtonnets doit varier entre 3 et 360 millions.

140. **Samelsohn.** — *Zur Topographie der Faserverlaufer im menschlsch. Schnerven* (*Medic. Wissensch.* 1880, n° 23). D'après les recherches anatomo-pathologiques, il démontre que les fibres

Digitized by Google

destinées à la macula sont au centre du nerf, mais au voisinage du bulbe, elles se rapprochent du bord interne du nerf.

141. **Schleich.** — *Ophthalmoscopische Beobacktung cilivretinaler Blutgefässe* (*Nagel, Mittheilangen aus der Ophthalmiatrischen Klinik in Tübingen.* Heft I, 1880).

142. **Tchneller.** — *Zur Lehre von der Ernährung der Netzhaut Archiv f. Ophth.* Bd. XXVI, a. I. Les vaisseaux de la rétine nourrissent la couche fibreuse, ganglionnaire et les éléments de la couche granuleuse antérieure. Les vaisseaux choriocapillaires nourrissent la couche pigmentaire, les bâtonnets et aussi la membrane limitante et la couche nucléolaire externe!

143. **Tinith Priestley** fait une communication dans le *Brit. med. Journ.*, Febr. 14, sur la conservation des préparations ophthalmoscopiques.

144. **Tartuferi.** — Sur la forme des cellules qui existent dan la portion tarséenne de la conjonctive (*Giorn. internat. delle Sc. méd.*, I. 9).

145. **Thin.** — Note sur les cellules ganglionnaires de la rétine de l'éléphant (*Jour. of. anat. and phys.*, Bd. XIV, 3).

146. **Laborde.** — Nouveau procédé de section de la branche ophthalmique de la cinquième paire sur le lapin (*Acad. de méd. de Paris*, 4 mai 1880). — Au lieu d'une ulcération de la cornée, l'auteur a trouvé un hypopyon avec iritis.

147. **Zchender.** — Essai de transplantation d'un morceau de la cornée de chien sur la cornée de l'homme — (*Zehender Monat. bb.* p. 189). Après l'énucléation, on a pu se convaincre que le quatrième jour il n'y avait pas encore de réunion.

148. **Mooren et Rumpf.** — *Ueber Gefüssreflexe am Auge. Centralblatt f. d. méd. Wissensch.* n° 19. — En provoquant par les moyens irritants une hyperémie de l'iris dans un œil, on voit dans l'autre œil se produire une anémie. Avec l'augmentation de l'irritation il survient une injection dans l'endroit primitivement anémié, tandis que l'iris irrité devient anémié.

149. **Angelucci et Aubert.** — Étude sur l'accommodation de l'œil, et sur les changements de courbure de la surface antérieure du cristallin (*Archiv f. d. ger. phys.* Bd. XXII).

150. **Bisinger.** — Recherches sur les rapports entre l'accommodation et la convergence des lignes visuelles, avec les remarques de Nagel (*Mitthiel, aus. d. ophth. Klinik in Tübingen.* Heft I, 1880).

151. **Tchliephake.** — De l'action de la Muscarine sur l'œil humain, qui agit selon l'auteur très énergiquement sur le muscle ciliaire dont elle provoque une crampe Elle irrite la conjonctive bien

Digitized by Google

moins que la calabarine et le physostigmine (*Mittheil K Tinü.l-bingen* 1880).

152. **Grünhagen et Iesner.** — De la production de la fibrine après une irritation des nerfs (*c. f. A.* p. 181). Les propriétés chimiques de l'humeur aqueuse dépendent de l'innervation. On voit apparaître un coagulum fibrineux dans la chambre antérieure après une irritation de la branche ophthalmique du nerf trijumeau. Selon les auteurs, l'irritation doit provoquer une dilatation des vaisseaux et la transsudation consécutive de la fibrine.

153. **Mauthner.** — Examen fonctionnel de l'œil, *punctum remotum*. Étude des lunettes, *Punctum proximum*, étendue d'accommodation, vision binoculaire, anomalies optiques (*Vortraege aus dem Gesammtgebiet der Augenheilkunde*. 5 Heft. Wiesbaden, 1880).

154. **Mitkiewitch.** — Acuité visuelle chez les soldats de la circonscription militaire d'Odessa (*Wratschebnegö*, 1880, n° 12).

155. **Nettleship.** — Observation sur le pourpre visuel dans l'œil humain (*The Journ. of. phys.*, Bd. IIn. 12).

156. **Albitos.** — De la *queratitis paniforme granulosa y su tratamiento*. — *Revista esp. de oftalmologia, sifilografia, etc.* Madrid, sept. 1880. — L'auteur combat l'opinion du Dr Galezowski, que la kératite granuleuse soit une conséquence d'infiltration néoplasique; pour lui, c'est une simple irritation.

157. **Perez Kaballero.** — *Lesiones vasculares de la orbita. Revista espacial de oftalmologia*, etc. Madrid, octobre 1880. L'auteur passe en revue tous les cas connus au nombre de 57 de tumeurs vasculaires de l'orbite, et tous les moyens employés pour la guérison. Il parle de la compression de l'artère carotide[1] et de la ligature de la carotide primitive. — Sur 35 opérés, il y a eu 23 guérisons, 6 morts, 5 améliorés et un cas sans résultat.

158. **Talko.** — Résultats de mensuration de l'acuité visuelle chez les soldats de la circonscription militaire de Varsovie : sur 14 507 soldats, l'acuité visuelle variait entre 1 1/2 et 1 3/4. Dans un seul cas S = 3 (*Kronikale karska*, 1880, nos 2 et 3).

159. **Warlomont.** — Optométrie et milice (*Annales d'oculistique* 1880. *Jam. et Tera*).

160. **Hedenhain et Grützner.** — Hypnotisme latéral; Aphasie hypnotique. Cécité des couleurs chez les hypnotiques (*Bresslauer aerztlich Zeitschriff*. 1880, février).

161. **Jeffries.** — Rapport sur l'examen de 27 927 enfants

1. Cette méthode a été pratiquée pour la première fois avec succès par le Dr Galezowski.

Digitized by Google

d'écoles au point de vue du daltonisme. Cet examen a été fait d'après la méthode de Holmgrem. Il a trouvé la cécité des couleurs chez 608 garçons, c'est-à-dire 4202 pour 100, et 9 cas chez les filles, ce qui fait 0066 pour 100 (*School document*, n° 13. Boston 1880).

NOUVELLES.

Le photophone de Graham-Bell.

A la séance du 18 octobre de l'Académie des Sciences, M. Bréguet a fait une communication au sujet d'un instrument inventé par M. Graham-Bell, et auquel il donne le nom de *photophone*[1].

Le principe sur lequel est fondé le photophone fut indiqué pour la première fois par M. Willoughby-Smith, en 1873, et consiste dans cette propriété singulière que possède le *sélénium* d'offrir, au passage de l'électricité, une résistance d'autant plus faible qu'il est exposé à une lumière plus vive.

M. Werner Siemens eut l'idée de profiter de la propriété du sélénium pour réaliser un photomètre d'une très grande sensibilité.

Au lieu du galvanomètre, Bell pensa à lui substituer son téléphone, qui ne peut accuser, comme on sait, que des variations de courant et non pas l'existence de courants continus. A chaque variation de courant, la membrane vibrante s'élève ou s'abaisse alternativement et produit un son.

Pour rendre sensibles les propriétés du sélénium, à l'aide de son appareil, M. Bell disposa son expérience comme il suit : un crayon de sélénium fut traversé par le courant continu d'une pile et placé dans le circuit d'un téléphone articulant. On faisait tomber sur le sélénium un rayon de lumière éclipsé un grand nombre de fois dans l'espace d'une seconde, autrement dit une série d'émissions lumineuses successives et très rapprochées. Chacune de ces émissions causait une variation dans la résistance du sélénium, et par suite, dans l'intensité du courant dont le circuit était le siège. Le téléphone qui se trouvait placé dans ce circuit subissait donc des alternatives d'aimantations correspondantes.

S'il se produit de la sorte 435 clairs, 435 variations de courant s'ensuivront et la plaque vibrante du téléphone récepteur exécutera 435 vibrations, c'est-à-dire la note *la* du diapason normal.

1. Voir la *Revue scientifique* du 2 septembre 1876, p. 228.

Digitized by Google

Cette disposition pourra donc servir à transmettre les sons musicaux ; il reste à savoir si le timbre de ces sons peut aussi se transmettre ou, ce qui revient au même, si la voix humaine peut être ainsi perçue avec toutes ses finesses.

A cet effet M. Bell dispose deux petites lames verticales parallèles et voisines l'une de l'autre, percées de fentes étroites absolument en regard l'une de l'autre, de manière qu'un faisceau lumineux puisse les traverser librement. L'une de ces lames est solidaire d'un support fixe tandis que l'autre est soudée à une membrane téléphonique mince à laquelle elle est perpendiculaire. Lorqu'on parle contre cette membrane, celle-ci vibre et entraîne la lame dans tous ses mouvements. Voilà pour la station transmitrice.

A l'autre station, séparée de la première par une distance quelconque, on dispose l'appareil récepteur, qui se compose du sélénium, de la pile et du téléphone articulant. Le rayon ondulatoire dirigé sur le sélénium l'impressionne à chaque instant en raison de son intensité. Il s'ensuit des variations ondulatoires de la résistance du métalloïde et des vibrations correspondantes dans la membrane du téléphone. En un mot, on entend par ce téléphone les paroles prononcées vis-à-vis de la membrane de la première station.

M. Bell cite une expérience faite à la distance de 213 mètres et qui réussit à merveille.

L'impression lumineuse du sélénium est, sans nul doute, superficielle. Il faut donc tailler des lames de sélénium suivant des formes qui présentent une surface immense eu égard à leur masse.

La meilleure disposition parmi toutes celles qui ont été essayées, consiste à faire réfléchir le faisceau lumineux sur un miroir plan et flexible, tel qu'une feuille de mica argentée ou de verre mince. On parle alors contre ce miroir et ce sont ses propres vibrations qui modifient constamment la direction du rayon réfléchi.

Quant à la source de lumière, on s'est servi du soleil, dont les rayons concentrés sur le miroir à l'aide d'une lentille étaient rendus parallèles par une autre lentille aussitôt après leur réflexion. Mais les transmissions se produisent également lorsqu'on emploie un foyer électrique et même une lampe à gaz ou à pétrole.

A l'arrivée, les rayons sont reçus sur un miroir parabolique qui les oblige tous à concourir au même point focal, où se trouve placé le fragment du sélénium à impressionner. Comme précédemment, ce dernier fait partie du circuit ou d'une pile ou d'un téléphone ordinaire.

Le Gérant : GERMER BAILLIÈRE.

Digitized by Google

TABLE ALPHABÉTIQUE

PAR NOMS D'AUTEURS

Abadie, 491.
Anagnostakis, 596.
Alt, 640.
Baralt, 318.
Baudon, 439.
Barthelemy, 702.
Bellouard, 382.
Boucheron, 488, 601.
Beauregard, 507.
Bountah, 552.
Brière, 524.
Bradbury, 697.
Brailey, 190.
Boggs, 61, 188, 492, 697.
Chevallereau, 380, 44, 751.
Charpentier, 695.
Closier, 531, 584
Cuignet, 1, 321, 520, 655.
Despagnet, 49, 52, 54, 447, 505, 716.
Donders, 617.
Dowel, 62.
Doijer, 64.
Dransart, 694.
Duval, (Mathias) 379.
Dor, 608, 610.
Exner, 493.
Fernandez (*Santos*), 376.
Ferré, 509.
Galezowski, 22, 39, 121, 129, 198, 290, 339, 391, 470, 491, 505, 556, 588, 595, 611, 641, 686, 725.
Gaget, 696, 608.
Gama-Pinto, 496.
Godo, 183, 229, 300.
Gowers, 191.
Gosselin, 375
Graham, 63, 757.
Guaita. 142.
Giraud-Teulon, 617.
Hagne, 63.
Hobn, 63.
Hirschberg, 574, 575, 576.
Javal, 696, 591.
Jackson, 61.
Keersmaecker, 705.
Kretchmer. 377.
Krechow (*de Moscou*), 377.
Laborde, 378.
Lucas-Championniere, 226.
Landsberg, 64.
Landolt, 493, 596.
Landouzy, 56.
Loring, 609.
Mengin, 11, 165, 281, 385, 577, 679.
Martin, 595, 607.
Meyer, 597.
Nettleship, 494.
Oliveres, 498.
Poncet, 379, 513, 591, 598, 603, 616.
Perrin, 252.
Pflüger, 62, 447, 613.
Piters, 510.
Parent, 65, 176, 214, 257, 307, 415. 455, 541, 636, 640, 730.
Pechdo, 87, 373.
Quaglino, 256, 590.
Redard, 193, 713.
Remy, 449.
Richet, 449.
Robin, 441.
Romiée, 254.
Rottenstein, 751.
Schlaefle, 188.
Stilling, 601, 611.
Suewalt Grainger, 189.
Schiess Gemuses, 190.
Sibille, 336.
Secondi, 600.
Sichel, 572.
Samelion, 574, 575.
Smith Priestley, 496.
Théobaldi, 495.
Trompetter, 497.
Talteo, 606.
Wilbrand, 492.
Yvert, 33, 106.

Digitized by Google

TABLE DES MATIÈRES

A

Pages

Abcès des sinus frontaux..... 576
Abcès de la caroncule lacrymale..... 25
Abcès de la cornée..... 90, 281
Abcès de la sclérotique..... 52
Accidents cérébraux..... 99
Accommodation (spasme de l')..... 944
Accommodation (paralysie)..... 87
Acide boracique dans le traitement des mal. des yeux..... 495
Adénome folliculaire de la conjonctive..... 375
Amaurose temporaire..... 318
Amblyopie progressive de nature glaucomateuse..... 439
— dans la compression de la zone motrice du cerveau..... 510
Anatomie du cristallin..... 129
Anesthésie chirurgicale..... 751
Aniridie traumatique..... 574
Anophthalmos..... 124
Association française pour l'avancement des sciences..... 674
Astigmatisme..... 16, 520
Asthénopie..... 20, 175
Ataxie locomotrice (sympt. oculaires)..... 189, 531, 576
Atrophie des papilles..... 385, 531
Avancement musculaire..... 577

B

Bibliographique (Index)..... 499, 753
Blennorrhagique (Iritis)..... 679

C

Calomel..... 188
Cancroïde périorbitaire..... 449
Capsule (inflammation)..... 339
Caroncule..... 25
Cataracte (Perception de la lumière)..... 497
Cataracte pigmentaire..... 311
— capsulaire disséminée..... 316

Digitized by Google

Cataracte glycosurique..... 470
Cataracte..... 129, 311, 339, 401, 725, 470
— goutteuse..... 556
— pseudo-membraneuse..... 209
— pyramidale..... 210
— capsulaire verdâtre..... 341
— traumatique..... 343
— zonulaire..... 573, 690
— chez les syphilitiques..... 632
— noires..... 359
— polaires postérieures..... 361
— congénitale..... 495, 686
Cécite (expérience de la)..... 493
— hystérique..... 496
Cérébrales..... 6 99
Chloral (effet sur les yeux)..... 189
Chloralisation dans l'extraction de la cataracte..... 498
Choroïdite hémorrhagique sympathique..... 653
Chromatoscope..... 491
Chromhydrose..... 27
Cinquieme paire (Paralysie)..... 28
— section de la..... 375
— altération de la..... 531
Clinicat d'ophthalmologie..... 448
Clinique de Quinze-Vingts..... 383
Coloboma du nerf optique..... 30 121
Compte rendu de la clinique du docteur Galezowski..... 257
Condylôme..... 24
Congrès internat. d'ophthalmologie de Milan..... 256, 591
Conjonctive (Adénome)..... 375
Conjonctivite..... 50, 170, 336, 645
Conseils de révision..... 702
Copahu (Baume)..... 63
Cornée..... 52, 494, 576, 584
Corneite ostréaire..... 62
Corps étrangers de l'œil..... 636
— *vitré* (Filaria)..... 376, 507
Couche optique (Tumeur)..... 753
Couleurs (Planches pour définir l'acuité des)..... 447, 505, 695

D

Déviation conjuguée des yeux..... 56
Diagnostic (Utilité de l'ophthalmomètre dans le)..... 697
Double point lacrymal..... 50

E

Echelle portative des cataractes et des couleurs..... 505
Ectropion..... 177
Embryologie du cristallin..... 139
Epileptiformes (Troubles)..... 54
Esérine danns les kératiteset glaucôme..... 142
Exophthalmie..... 102, 575
Explication des mouvements oculaires..... 611

Digitized by Google

F

Filaria dans le corps vitré..... 376
Froids (Influence sur les affections oculaires)..... 89

G

Glaucome..... 142, 373, 391, 439
Gommes syphilitiques..... 576
Goutte (Influence de la cataracte sur les opérations de la)..... 559
Graisseuse (Kératite)..... 65
Grossissement de la loupe et des images ophthalmoscopiques..... 41

H

Hémeralopie..... 52
Hémianopsie..... 382
Herpes fébrile de la cornée..... 183, 229, 300
Histologie normale et pathologique de l'œil..... 640
Hygiène de la vue des nouveau-nés..... 524

I

Iaborandi..... 64
Index bibliographique des travaux publiés en 1880..... 499
Insolation..... 63
Instruction pour les conseils de révision..... 702
Iodure de potassium..... 188
Iridérémie..... 122
Iridochoroïdite..... 513, 576
Iridocyclite..... 22
Iridotomie (Nouveau procédé d')..... 696
Iris (effet de lumière)..... 3
Iritis..... 24, 576, 648
— blennorrhagique..... 67

K

Kératite..... 142, 172, 648
— névro-paralytique..... 377
Kératite parenchymateuse graisseuse..... 655
Kératoscopie..... 65, 321, 424
Kystes transparents,..... 43, 106

L

Lacrymale..... 25. 165, 576
Lettre du Dr Brière..... 524
Lumière (effet de)..... 63
Lumière (Sens de la)..... 695
Lymphadenome péri-oculaire..... 193

M

Manuel of médical ophthalmoscopy..... 191
Melanosarcome..... 52, 255
Membrane pupillaire..... 595
Méningite (atrophie des deux papilles, suite de)..... 385
Menstruation, son influence sur la conjonctivite..... 255

Digitized by Google

Méthode antiseptique dans la chirurgie oculaire..... 226
Métastatique (ophthalmie)..... 385
Microphthalmos..... 693
Mouvements oculaires (Essai d'une explication génétique)..... 617
Mudriatiques..... 64
Musculaire (Avancements..... 577
Myopie et livres scolaires..... 252
— (Traitement de la)..... 491, 491
Myotiques..... 64

N

Nécrologie..... 192, 320, 448, 512
Neige (cécité occasionnée par la)..... 190
Nerf optique..... 30
Nerf optique Atrophie dans l'érysypèle)..... 716
Nérrite susorbitaire..... 97
Névro-rétinite suivie de guérison..... 255
Névrotomie optico-ciliaire..... 11, 597, 636, 713
Nouveau-nés (ophthalmie)..... 24, 63, 255, 524, 588
Nouvelles..... 383
Nystagmus..... 62, 492

O

Œil artificiel..... 307
Œil et oreille (rapports pathologiques)..... 694
Opacité de la cornée..... 494
Opération de la cataracte (Ophthalmie sympathique à la suite de l')..... 650
Ophthalmie d'Égypte..... 552
— Métastatique..... 574
Ophthalmie sympathique..... 377, 641
Ophthalmologie (Clinicat d')..... 448
Ophthalmomètre de Javal..... 699
Ophthalmoscope..... 214, 541 697
Orbitaire (Périostite)..... 102

P

Paracentèse de la chambre antérieure..... 289
Pathogénie des cataractes..... 345
Paralysies oculaires consécutives à des traumatismes cérébraux..... 380
Paralysie de tous les muscles..... 28
Paralysie de l'accommodation..... 87
Paupières..... 31, 106, 171
Perception de la lumière dans la cataracte..... 497
Périostite orbitaire..... 102
Photophobie..... 63
Physiologie du cristallin..... 201
Photophone..... 757
Pilocarpine..... 64, 509
Planches pour définir l'acuité des couleurs..... 447
Pupillaire (membrane)..... 575

R

Rapports pathologiques de l'œil et l'oreille..... 694
Reflets de la rétine (Études sur les)..... 455

Digitized by Google

Digitized by Google

Digitized by Google

Digitized by Google

Digitized by Google

Digitized by Google